D. BURLUI C. CONSTANTINESCU

CHIRURGIE GENERALĂ

EDITURA
DIDACTICĂ
ȘI PEDAGOGICĂ
BUCUREȘTI — 1982

MINISTERUL EDUCAȚIEI ȘI ÎNVĂȚĂMÎNTULUI

D. BURLUI C. CONSTANTINESCU

CHIRURGIE GENERALĂ

EDITURA
DIDACTICĂ
ȘI PEDAGOGICĂ
BUCUREȘTI

Scanned with OKEN Scanner

Lucrarea a fost analizată și aprobată de colectivul de catedră, conducerea Facultății de medicină generală și conducerea Institutului de medicină și farmacie — București

Redactor : RODICA SMARANDA MIHĂILESCU
Tehnoredactor : ILINCA PROSAN
Coperta : VICTOR WEGEMANN

Scanned with OKEN Scanner

CUPRINS

PATOLOGIA CHIRURGICALĂ A TIROIDEI

Guşa (distrofia endemică tireopată) 9
Hipertiroidiile 15
Guşa exoftalmică 16
Adenomul toxic Plummer . . 20
Hipertiroidia pură 20
Guşa hipertiroidizată . . . 21
Alte forme clinice 21
Tratamentul hipertiroidismului . 24
Cancerul tiroidian 30

PATOLOGIA CHIRURGICALĂ A GLANDEI MAMARE

Leziunile infecţioase ale glandei mamare 36
Mastita acută 36
Mastitele cronice 9
Leziunile distrofice ale sînului . . 41
Tumorile sînului 43
Tumorile benigne 43
Cancerul de sîn 45
Alte varietăţi de tumoră malignă a sînului 58

PATOLOGIA CHIRURGICALĂ TORACOPLEUROPULMONARĂ

Traumatismele toracelui 59
Pleureziile purulente 66
Cancerul bronhopulmonar . . . 72

HERNIILE PERETELUI ABDOMINAL

Caractere generale ale herniilor . 80
Herniile simple sau reductibile 80
Herniile complicate 84
Varietăţi topografice ale herniilor . 92
Herniile inghinale 93
Herniile femurale 98
Herniile ombilicale 100
Herniile liniei albe 103
Hernii rare 105

PATOLOGIA CHIRURGICALĂ A ESOFAGULUI

Patologia funcţională a esofagului . 110
Cardiospasmul 111
Insuficienţa cardiei 113
Patologia organică a esofagului . 113
Obstrucţiile esofagiene . . . 113
Diverticulul esofagian . . . 120
Ulcerul peptic esofagian . . . 120
Varicele esofagului 121

PATOLOGIA CHIRURGICALĂ A STOMACULUI ŞI DUODENULUI

Generalităţi 122
Fiziologia secreţiei gastrice . . . 127
Compoziţia secreţiei gastrice . 127
Controlul secreţiei gastrice . . 130
Ulcerul gastric şi duodenal . . . 134
Tumorile stomacului şi duodenului 165
Tumorile benigne ale stomacului 165
Tumorile benigne ale duodenului 166
Tumorile maligne ale stomacului 167
Tumorile maligne ale duodenului 173
Hipertrofia de pilor la adult . . 173

OCLUZIA INTESTINALĂ

Ocluziile mecanice 178
Ocluziile funcţionale sau dinamice 185

APENDICITA

Apendicita acută 188
Apendicita cronică 193

62

Scanned with OKEN Scanner

PATOLOGIA CHIRURGICALĂ A COLONULUI

Megacolonul 198
Dolicocolonul 201
Diverticuloza colică 201
Rectocolita ulcerohemoragică . . 201
Volvulusul cecului şi al sigmoidului 204
Afecţiunile inflamatorii ale colonului 204
Tumorile benigne ale colonului . 209
Cancerul colonului 210

PATOLOGIA CHIRURGICALĂ A RECTULUI, CANALULUI ŞI ORIFICIULUI ANAL

Cancerul rectului 219
Cancerul canalului anal 224
Supuraţiile anorectale 225
Supuraţiile perianorectale acute 226
Supuraţiile perianorectale cronice 227
Hemoroizii 228

PATOLOGIA CHIRURGICALĂ A FICATULUI

Traumatismele ficatului 232
Leziunile asociate ale traumatismelor ficatului 234
Sindromul biologic în traumatismele ficatului 236
Chistul hidatic al ficatului . . . 240
Tumorile ficatului 249
Tumorile benigne 250
Tumorile maligne primitive . . 253
Tumorile maligne secundare . . 255

A CĂILOR BILIARE EXTRAHEPATICE PATOLOGIA CHIRURGICALĂ

Litiaza veziculară 257
Colecistopatii nelitiazice 265
Litiaza hepatocoledocului . . . 272
Tumorile căilor biliare extrahepatice 280
Hepatita cronică colestatică de indicaţie chirurgicală 283

PATOLOGIA CHIRURGICALĂ A SPLINEI

Leziunile traumatice ale splinei . 285
Splina mobilă 287
Chisturile splinei 289
Chistul hidatic al splinei . . 289
Chisturile neparazitare ale splinei 291
Abcesele splinei 291
Inflamaţiile cronice ale splinei . . 293
Tuberculoza splinei 292
Splenomegalia malarică . . . 293
Splenomegaliile sifilitice . . . 293
Splenomegalia egipteană . . . 293
Anevrismele arterio-venoase splenice 294

PATOLOGIA PANCREASULUI

Pancreatitele acute şi cronice . . 297
Pancreatita acută 297
Pancreatita cronică 303
Tumorile pancreasului 306
Tumorile benigne 306
Tumorile maligne 306

HIPERTENSIUNEA PORTALĂ

PERITONITELE

TRAUMATISMELE ABDOMENULUI

Plăgile abdomenului 345
Contuziile abdomenului . . . 346

PATOLOGIA CHIRURGICALĂ A APARATULUI URINAR

Traumatismele renale 350
Contuziile renale 350
Plăgile rinichiului 356
Insuficienţa renală acută . . . 356
Infecţiile nespecifice ale aparatului urinar 366
Infecţiile uretero-pielo-renale . . 366
Cistitele 375
Tuberculoza uro-genitală . . . 378
Litiaza urinară 389
Litiaza reno-ureterală . . . 392
Litiaza vezicală 397
Litiaza uretrală 399
Tumorile renale 400
Tumorile benigne 400
Tumorile maligne 400
Tumorile vezicii urinare . . . 407

PATOLOGIA CHIRURGICALĂ A PROSTATEI

Adenomul de prostată 413
Cancerul de prostată 422

Scanned with OKEN Scanner

PATOLOGIA CHIRURGICALĂ A TESTICULULUI

Tumorile testiculului 429
Hidrocelul 435

ARTERIOPATIILE PERIFERICE

Sindromul de ischemie acută periferică 438
Sindromul de ischemie cronică periferică 445
Arteriopatii degenerative . . 451
Arteriopatii inflamatorii sau de natură colagenică 455
Bolile vasomotricității . . . 456

PATOLOGIA VENOASĂ

Boala varicoasă 459
Flebitele membrului inferior și boala trombo-embolică 470
Tromboflebita superficială . . 471
Boala trombo-embolică . . . 473
Varicocelul 480

Scanned with OKEN Scanner

CUVÎNT ÎNAINTE

Lucrarea de față este rezultatul unor preocupări continue de a elabora materiale didactice cît mai actuale și are ca scop de a pune la dispoziție tineretului medical în formare, în mod concentrat, aspectele esențiale ale semiologiei și patologiei chirurgicale și principiile actuale ale tratamentului chirurgical.

Elaborată conform programei analitice a disciplinei de chirurgie generală, reconsiderată de mai multe ori în ultimii ani, lucrarea tratează cele mai importante probleme de patologie chirurgicală cu care medicul practician se întîlnește în activitatea sa la nivel de circumscripție rurală, urbană, dispensar-policlinic sau în staționar. Sub acest aspect materialul prezentat poate folosi și chirurgului în formare, pentru a-și reaminti sau pune la punct unele noțiuni care trebuie reîmprospătate în mod continuu.

Prezentarea aspectelor de semiologie chirurgicală a ținut seama de scoaterea în evidență a celor mai importante simptome și semne clinice, care pot ajuta pe viitorul medic în stabilirea unui diagnostic pozitiv corect, în timp util, cu indicație chirurgicală precoce, mai ales în urgențe.

O atenție deosebită s-a acordat prezentării investigațiilor paraclinice a căror complexitate a necesitat sistematizarea și serierea aplicabilității lor în raport cu dominanta anatomoclinică prezentată de bolnav, cu contribuția lor la procesul de gîndire pentru elaborarea diagnosticului, aprecierea riscului operator și a prognosticului vital și funcțional.

Prezentarea substratului lezional este făcută pe baza concepției materialiste, pentru înțelegerea fenomenelor clinice făcîndu-se apel la cunoștințe multilaterale de anatomie și fiziologie, biochimie, biologie etc.

Procedeele chirurgicale sînt enunțate și fundamentate fiziopatologic, pentru ca studentul sau medicul în formare să poată înțelege actul operator în acțiunea sa de corectare a substratului lezional și a tulburării funcționale consecutive.

În patologia de graniță medico-chirurgicală s-a ținut seama de progresele obținute în ultimii ani în tratamentul medical al unor boli, dar și de faptul că unele afecțiuni considerate în trecut ca pur medicale au fost incluse treptat în sfera patologiei chirurgicale, cum sînt : hepatita infecțioasă prelungită,

Scanned with OKEN Scanner

hepatita cronică colestatită, arteritele în stadiul I, ulcerele gastro-duodenale rebele la tratament și fără complicații majore, hipertensiunea portală etc.

Din conținutul tuturor capitolelor reiese în mod evident interpretarea fiziopatologică a tulburărilor morfo-funcționale, determinate uneori de o pluralitate de agenți cauzali, pentru precizarea cărora este nevoie de strînsa colaborare între specialiști.

Cunoașterea modului lor de acțiune imediată și tardivă face posibilă aplicarea unei chirurgii profilactice, care să pună la adăpost bolnavul de complicațiile majore, uneori letale, ale bolii.

Prezentarea multor aspecte de patologie chirurgicală se bazează și pe experiența personală, concretizată de-a lungul timpului în numeroase lucrări, în unele capitole din tratate, în monografii etc. În partea de terapeutică, pe lîngă tehnicile bine codificate, am scos în evidență contribuția școlii chirurgicale românești și ne-am permis de a expune și unele metode originale, verificate de proba timpului și de rezultatele tardive. Noțiunile de terapeutică chirurgicală sînt expuse fără detalii de tehnică operatorie, avînd în vedere cititorul căruia i se adresează cartea de față.

Iconografia este selecționată din materialul științific al clinicii și, în măsura în care spațiul ne-a permis, am urmărit să ilustrăm textul cît mai fidel.

Sperăm că apariția manualului de semiologie și terapeutică chirurgicală va fi de un real folos pentru studenții și medicii în formare, deoarece modul cum sînt scrise capitolele îi scutește de consultarea unui amplu material bibliografic în pregătirea sesiunilor de examene și a concursurilor.

AUTORII

Scanned with OKEN Scanner

PATOLOGIA CHIRURGICALĂ A TIROIDEI

GUȘA (DISTROFIA ENDEMICĂ TIREOPATĂ)

Guşa a fost supranumită şi distrofie endemică tireopată : distrofie, pentru că tulburarea metabolică afectează întreg organismul ; endemică, din cauza factorului geografic şi tireopată, pentru că în centrul suferinţei se află glanda tiroidă.

Se numeşte gușă orice mărire de volum a tiroidei, datorită unui proces hiperplazic de natură distrofică, localizat în foliculi sau în ţesuturile conjunctive. Sînt excluse, deci, procesele hiperplazice prin procese inflamatorii sau neoplazice. Guşa poate fi congenitală sau dobîndită, iar cea dobîndită poate fi endemică sau sporadică. Termenul de DET a fost propus pentru guşa endemică.

Etiopatogenie. Etiopatogenetic guşa a fost definită ca o reacţie de apărare a tiroidei împotriva oricărui factor care o împiedică să elaboreze cantităţile de hormon necesare organismului. Aceştia pot fi factori de mediu sau factori individuali.

Factorii de mediu sînt reprezentaţi de carenţa absolută sau relativă în iod, determinată de poluarea apelor, substanţele guşogene naturale, tiocianaţii, substanţele minerale sau medicamentele guşogene.

Factorii individuali sînt reprezentaţi de situaţiile cînd nevoile organismului sînt mult crescute faţă de aportul zilnic de iod (pubertate, graviditate, alăptare, climacteriu, stress-uri), reducerea absorbţiei intestinale a iodului şi factorul ereditar.

Cînd aceşti factori sînt operanţi sau cînd tiroida este ineficientă, rezultă o hipotiroxinemie, care prin feed-back defrenează hipofiza anterioară, determinînd o secreţie excesivă de TSH (tireotropină), care stimulează creşterea glandulară şi activează biosinteza hormonală ; rezultă o masă tiroidiană crescută ale cărei unităţi funcţionale sînt puternic stimulate, ceea ce permite secreţia cantităţii necesare de hormon şi eutiroidia este restabilită, cel puţin temporar. Dacă factorii determinanţi persistă, sau acţiunea lor se repetă, excesul de TSH determină hiperplazia continuă a ţesutului tiroidian, modificările structurale devenind ireversibile.

Anatomia patologică. Gușile endemice se caracterizează printr-un mare polimorfism ; leziunile distrofice afectează parenchimul şi, în măsură mai mică, stroma glandei. Ele pot fi localizate numai în anumite zone sau pot cuprinde glanda în întregime. Atunci cînd predomină

Scanned with OKEN Scanner

hiperplazia țesutului tiroidian epitelial se formează gușile parenchimatoase ; cînd predomină acumularea de substanță coloidă în vezicule, ia naștere gușa coloidă. Histogeneza gușii este un proces evolutiv care începe cu gușa parenchimatoasă difuză și trece prin stadiile de gușă coloidă, nodulară și chistică.

Anatomopatologic, gușile pot fi deci clasificate astfel :

— guși parenchimatoase : difuze, nodulare, adenomatoase ;
— guși coloidale : microfoliculare, macrofoliculare, chistice ;
— guși de origine conjunctivă : fibroase, calcificate, osificate ;
— guși vasculare : anevrismale, varicoase, angiomatoase ;
— guși mixte.

Studiu clinic. Inspecția, palparea și ascultația regiunii tiroidiene permit obținerea de date importante referitoare la :

— volumul hipertrofiei tiroidiene, în funcție de care gușile se împart în :

- gușă mică (mărire discretă a glandei cu păstrarea formei) ;
- gușă mijlocie (de două sau trei ori volumul normal) ;
- gușă mare (depășește cranial marginea cartilajului tiroid iar caudal atinge baza gîtului) ;
- gușă voluminoasă (cranial atinge unghiul mandibulei iar caudal depășește baza gîtului) ;
- gușă gigantă (cranial ajunge pînă la mastoidă).

— topografia lezională : gușă globală, lobară, istmică, mediastinală (intratoracică) cervicală laterală, lingual, intratraheală, esofagiană.

— caracterul anatomopatologic al leziunii : gușă difuză parenchimatoasă, gușă nodulară, gușă coloidală (de consistență moale), gușă dură (cu trecut îndelungat și leziuni de scleroză, calcificare sau malignizare).

— fenomenele vasculare : la palparea tiroidei se poate percepe un tril iar la auscultație un suflu sistolic ;

— mobilitatea tumorii cervicale cu mișcările de deglutiție și față de planurile superficiale și profunde ;

— adenopatia latero-cervicală ;

— fenomenele de compresiune :

- asupra venelor jugulare, se manifestă prin turgescența jugularelor, cianoza feței, epistaxis, cefalee ;
- asupra carotidelor dau tulburări ischemice cerebrale ;
- asupra nervilor : recurent (provoacă pareza recurențială cu voce bitonală) ; simpatic cervical (se traduce prin sindrom Claude Bernard-Horner = mioză, enoftalmie, ptoza pleoapei superioare) ; vag — determină tulburări gastrice ;
- asupra căii laringo-traheale : dispnee de efort, tiraj, cornaj ;
- asupra esofagului : disfagie (fig. 1) ;
- compresiunea venelor mari : inima gușaților — duce la insuficiență ventriculară dreaptă.

Examinările paraclinice oferă informații morfologice și funcționale.

1. Morfologice, care precizează mărimea și sediul gușii :

— radiografia cervicală simplă poate evidenția o deviere a traheei sau calcificări ale glandei (fig. 2, 3) ;

— radioscopia toracică poate evidenția o masă tumorală mediastinală, mobilă cu mișcările de deglutiție, sau un cord gușat cu hipertrofie ventriculară dreaptă ;

Scanned with OKEN Scanner

— radiografia toracică poate fi completată cu opacifierea baritată a esofagului care va evidenția compresiunea ;

— scintigrafia tiroidiană permite evaluarea volumului glandei, arată o fixare uniformă, omogenă, în gușile parenchimatoase difuze de dată recentă sau o fixare neomogenă, în gușile multinodulare sau chistice vechi. „Nodulii reci" au o semnificație clinică particulară, ei desemnînd fie un chist, fie un nodul adenomatos, cu risc mare de malignizare, fie un cancer tiroidian. Fixare localizată, de intensitate crescută se întîlnește în gușile nodulare hipertiroidizate și în adenomul toxic.

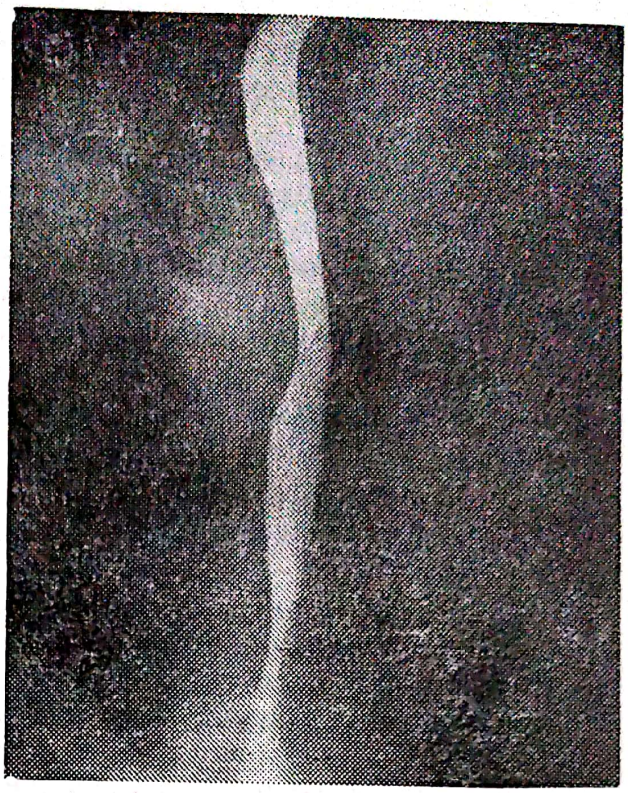

Fig. 1 — Tranzit esofagian — laterodeviația stîngă a conductului esofagian în segmentul cervical. Gușă suprasternală.

2. *Funcționale :*

— iodocaptarea tiroidiană este crescută în primele 6 ore cu revenire lentă la normal ; aceasta reflectă deficiența în iod a organismului și „aviditatea" gușii pentru iod. Această „aviditate" nu trebuie considerată hipertiroidie dacă nu există și semne clinice.

Fig. 2 — Gușă voluminoasă cu noduli calcificați.

Fig. 3 — Radiografie de profil : gușă cu zone de calcificare, comprimînd esofagul cervical.

Scanned with OKEN Scanner

— testul de stimulare cu TSH și testul de frînare cu T_3 sînt pozitive, ceea ce denotă că mecanismele de reglare funcțională tiroidiană sînt normale, conservate.

— metabolismul bazal este normal sau ușor scăzut ;

— colesterolemia normală sau crescută ;

— reflexograma achiliană (260—360 milisecunde), puțin prelungită ;

— tiroxinemia este normală sau scăzută ;

— PBI (iodul legat de proteine) poate fi normal (4—8 gamma %), crescut datorită secreției de iodproteine anormale, sau scăzut în cazurile endemice ;

— BEI (iodul extractibil cu butanol) este normal (4—5 gamma %), cu creșterea diferenței PBI-BEI cînd există iodproteine anormale.

Diagnosticul pozitiv și diferențial, în general, se face ușor. Pentru a fi complet trebuie să parcurgă următoarele etape :

I. *Tumora ține sau nu de tiroidă ?* Dacă formațiunea urmează ascensiunea laringelui la deglutiție, atunci ea aparține glandei. Excepție de la această regulă face chistul canalului tireoglos, localizat median sub hioid. Consistența acestuia este moale și adesea se însoțește de o fistulă cutanată sau de semne inflamatorii.

Formațiunile care nu se ascensionează la deglutiție sînt ușor de exclus în cadrul diagnosticului diferențial :

— tumorile dermoide sînt situate subcutanat pe linia mediană ;

— chisturile branhiale sînt situate pe marginea anterioară a mușchiului sternocleidomastoidian, sînt fluctuente și adeseori fistulizează ;

— adenopatiile cervicale laterale sînt în general ușor de recunoscut, însoțind de cele mai multe ori inflamațiile specifice sau nespecifice ale gîtului, sau sînt expresia unei boli de sistem ;

— tumorile glomusului carotidian sînt situate la bifurcația carotidei comune și transmit pulsațiile acesteia ;

— lipoamele cervicale se recunosc prin consistența lor și prin localizarea în țesutul subcutanat.

II. *Dacă ține de tiroidă, este sau nu gușă ?* Diagnosticul diferențial va pune în discuție o serie de afecțiuni tiroidiene :

— congestia tiroidiană este caracterizată printr-o mărire tranzitorie a glandei în timpul ciclului menstrual ;

— tiroidita subacută De Quervain se însoțește de semne inflamatorii locale și generale ;

— tiroidita cronică limfomatoasă Hashimoto determină o consistență mai fermă a glandei, aproape lemnoasă ;

— cancerul tiroidian constituie principala afecțiune cu care trebuie făcut diagnosticul diferențial în cazul gușilor cu noduli necaptanți. Se știe că nodulul rece poate recunoaște substrate morfologice diferite : chisturi, fibrozări, calcifieri, hemoragii, adenom benign inactiv hormonal și, în fine, carcinomul. Orice nodul necaptant, dur, care crește rapid și care prezintă pusee dureroase neînsoțite de semne inflamatorii, trebuie să ridice suspiciunea de carcinom. Puncția-biopsie pare a fi singura metodă care permite un diagnostic preoperator cert, dar riscul diseminării neoplazice și al formării de hematoame este mare.

III. *Dacă este gușă,* vom face diagnosticul clinic și de laborator :

— *diagnosticul clinic* va cuprinde :

Scanned with OKEN Scanner

— diagnosticul morfologic=forma anatomoclinică ;
— diagnosticul funcțional=normotiroidie sau hipotiroidie ;
— diagnosticul de stadialitate :

A. Guşa endemică simplă, oligosimptomatică, eufuncțională, generează o simptomatologie locală fără tulburări funcționale ; este vorba de apariția unei tumefieri difuze sau circumscrise în regiunea cervicală anterioară care ascensionează odată cu actul deglutiției. Tegumentele regiunii au un aspect normal și nu aderă de tumoră. Consistența este elastică în guşa parenchimatoasă, moale în guşa vasculară, pseudofluctuentă în guşa coloidă și dură în guşa nodulară.

B. Guşa endemică endocrinopată reprezintă o fază avansată, cînd tiroida este mai hipertrofiată și însoțită de tulburări mecanice și funcționale :

1. Tulburările mecanice sînt date de compresiunea tumorii pe organele, vasele și nervii din vecinătate (trahee, vasele mari de la baza gîtului, nervul vag și recurent, lanțul simpatic cervical).

2. Tulburările funcționale sînt în raport cu hiperfuncția sau insuficiența tiroidiană. Hipertiroidismul se manifestă clinic sub două forme : hipertiroidismul benign și guşa basedowiană. Insuficiența tiroidiană se poate prezenta și ea sub două forme : hipotiroidismul benign și forma gravă sau mixedemul, care poate lua următoarele aspecte : mixedemul infantil (congenital), mixedemul sporadic al adultului și mixedemul endemic al regiunilor guşogene care se manifestă de obicei sub forma cretinismului.

C. Guşa endemică neuropatică se caracterizează prin apariția leziunilor distrofice la nivelul diverselor aparate și sisteme din organism, cum ar fi : emfizemul pulmonar, bronșita, leziunile miocardice, distrofiile osteomusculare, debilitatea mintală.

Evoluția bolii este variabilă. Guşa poate rămîne staționară, cu mici modificări în sensul accentuării simptomelor în timpul menstruației, sarcinii, alăptării. Menopauza poate duce la retracția și micșorarea guşii. Uneori, după tratament medicamentos guşa poate regresa. Alteori, după traumatisme psihice, eforturi mari, pot apărea complicații.

Complicațiile cele mai frecvente sînt : hemoragia interstițială care poate apărea fără o cauză aparentă, sau în urma unui efort sau traumatism minim, manifestîndu-se clinic prin mărirea rapidă a volumului guşii, dispnee, dureri și uneori răguşeală ; strumita este o altă complicație ce apare în cursul unei boli infecțioase generale ; dintre complicațiile severe sînt basedowificarea guşii și degenerescența neoplazică care apare de obicei la bolnavii în vîrstă, cu guşi vechi.

Prognosticul bolii este în funcție de stadiul evolutiv, forma anatomoclinică, precum și de prezența complicațiilor.

Tratamentul guşii endemice este profilactic și curativ.

I. Tratamentul profilactic poate fi :

— continuu : zilnic sare iodată (20 mg KI/100 g NaCl).
— discontinuu : tablete de iod (1 tb. = 1 mg KI) :
- pînă la 7 ani — 1 tb./săptămînă
- peste 7 ani — 2 tb./săptămînă,
- în perioadele de alăptare și la gravide — 3 tb./săpt.

De asemenea se mai utilizează soluția de KI 2‰ (10 pic.=1 tb. iodată).

Scanned with OKEN Scanner

II. Tratamentul curativ :

Tratamentul medical se aplică la guşi difuze, recente (sub 1 an de la debut), mici şi moi. Aproximativ 2/3 din guşile oligosimptomatice regresează.

A. Hormonoterapia substitutivă se face cu extracte tiroidiene totale, preparate de tiroxină sau triiodotironină, care întrerup lanţul patogenetic prin compensarea deficitului hormonal.

B. Iodoterapia utilizează tablete de KI (7 zile 1 tb./zi, apoi 10 zile pauză) sau soluţie Lugol (5 pic./zi).

Durata tratamentului este pînă la regresarea modificărilor morfologice ; apoi administrăm sare iodată. Dacă în 6 luni nu obţinem rezultatul scontat, se impune tratamentul chirurgical.

Dintre accidentele tratamentului cu iod, menţionăm instalarea iodismelor manifestate prin congestionarea mucoaselor (conjunctivală — lăcrimare, nazală — rinoree, traheală — tuse cu expectoraţie, intestinală — diaree) şi erupţii urticariene. Apariţia acestor simptome impune reducerea sau chiar suprimarea dozelor de iod. Accidentul major rămîne însă declanşarea unei hipertiroidii (basedowul iodic).

Tratamentul chirurgical : este un tratament eficient şi cu riscuri minime, dar operaţia pretinde o tehnică bine reglată.

Indicaţia operatorie se pune :

— în toate cazurile de eşec al tratamentului medical ;
— în toate formele nodulare ;
— în guşile voluminoase cu fenomene de compresiune ;
— în guşile hipertiroidizate ;
— în guşile suspecte de malignizare.

Principii de tehnică chirurgicală :

A. Strumectomia subtotală reprezintă operaţia ideală, care rezolvă cel mai radical leziunea şi reduce riscul recidivelor.

B. Hemitiroidectomia constă în rezecţia subtotală numai a lobului afectat. Se practică în guşile nodulare unilaterale. Există riscul ca pe lobul restant să rămînă leziuni încă nedecelabile la simpla inspecţie, prin evoluţia cărora se va dezvolta ulterior guşa lobului restant.

C. Enuclearea se aplică la nodulii solitari şi constă în izolarea acestora prin disecţia spaţiului de clivaj înconjurător. Riscul recidivei rămîne însă mare, neputîndu-se realiza nici o hemostază optimă.

Intervenţia chirurgicală va fi precedată de o corectă pregătire preoperatorie, care va începe cu spitalizarea bolnavului într-o cameră aparte, cu asigurarea liniştei, temperatură moderată şi cu personal ajutător educat în acest sens. Terapia iodată pregătitoare nu trebuie să depăşească momentul optim operator, ştiut fiind că maximum de rezultate favorabile se obţin în 3—5 săptămîni.

Preanestezia va fi dozată în aşa fel încît bolnavul să nu-şi piardă complet cunoştinţa. Anestezia va fi locoregională cu procaină sau generală prin intubaţie endotraheală, îndeosebi în cazurile de compresiune sau deviere a traheei. O atenţie deosebită va acorda medicul anestezist-reanimator îngrijirilor intraoperatorii : oxigenoterapie, perfuzii cu sînge, soluţii glucozate, hidratare cu ser fiziologic etc.

În cursul intervenţiei pot apărea accidente ca : hemoragii mari, embolii gazoase prin rănirea venelor tiroidiene inferioare, rănirea nervului recurent cu tulburări de fonaţie şi respiraţie, asfixia prin spasm glotic sau modificări anatomice ale traheei.

Scanned with OKEN Scanner

Postoperator pot apărea o serie de complicaţii printre care amintim : cicatricele vicioase, hemoragiile secundare, infecţiile plăgii operatorii, pneumoniile şi bronhopneumoniile, tetania, mixedemul sau recidivele.

Atît accidentele intraoperatorii cît şi complicaţiile tardive sînt astăzi rar întîlnite datorită pregătirii preoperatorii, perfecţionării tehnicii chirurgicale şi îngrijirilor postoperatorii. Rezultatele operatorii sînt bune în formele oligosimptomatice şi endocrinopatice.

HIPERTIROIDIILE

Definiţie : hipertiroidiile sînt afecţiuni ale sistemului neurohormonal de reglare a metabolismului celular, caracterizate prin hipersecreţia de hormoni tiroidieni.

Din punct de vedere clinic şi morfologic au fost descrise foarte multe varietăţi de hipertiroidism (26 !). Cu toate acestea, din punct de vedere fiziopatologic, prezintă interes doar patru forme clinice bine conturate :

— hipertiroidia pură primară cu hipertrofie tiroidiană difuză (tireotoxicoza) ;
— boala Basedow-Graves ;
— adenomul toxic tiroidian (Plummer, ATT) ;
— guşa hipertiroidizată (basedowificată).

Etiologie :

Factorii favorizanţi :

— labilitatea hormonală explică incidenţa mai mare a bolii la sexul feminin în pubertate, sarcină sau climax ;
— tipul de sistem nervos neechilibrat, labil, este mai predispus la îmbolnăvire ;
— situaţiile conflictuale profesionale sau familiale, surmenajul psihic şi fizic, diversele stări de stress ;
— afecţiuni ale tiroidei care pot vira în guşe toxice : distrofia endemică tireopată, tiroiditele şi uneori cancerul tiroidian.

Factorii determinanţi :

— traumele psihice puternice sînt prezente în 70—80% din antecedentele bolnavilor hipertiroidieni ;
— infecţiile microbiene sau virozele pot declanşa hipertiroidismul ;
— tumorile tiroidiene benigne sau maligne.

Patogenie. Există astăzi trei teorii care caută să explice patogenia hipertiroidiilor (Davies-Christopher) :

1. Teoria cortico-diencefalo-hipofizară : dereglarea primară, situată de regulă la nivelul centrilor cortico-hipotalamo-hipofizari, se datoreşte fie unor perturbări psiho-afective, fie unui dezechilibru hormonal periferic (pubertate, menopauză, castraţie). Hiperfuncţia tiroidiană este *secundară,* deşi clinic adesea ea apare pe primul plan. Această patogenie este comună tuturor formelor clinice de hipertiroidism, cu excepţia adenomului toxic.

După teoria patogenică unică şi a *evoluţiei stadiale* a hipertiroidiei, boala trece prin mai multe stadii evolutive :

— stadiul neurotic — tulburările funcţionale aparţin în exclusivitate etajelor superioare ale sistemului nervos central ;

Scanned with OKEN Scanner

— stadiul neuro-endocrin (tireotoxic) este stadiul cel mai tipic al hipertiroidiei ; este perioada de maturizare a tuturor semnelor clinice ;

— stadiul de visceralizare este perioada coafectării unor organe importante : în primul rînd a inimii, apoi a tubului digestiv şi a anexelor sale ;

— stadiul cașectic (marantic) este faza de epuizare a tuturor rezervelor organismului, în care posibilităţile proprii de compensare au dispărut.

2. *Teoria autoimună :* LATS-ul (long acting thyroid stimulator substance) este un anticorp antitiroidian, sintetizat la nivelul ţesutului limfatic. Antigenul care stimulează elaborarea lui ar fi o fracţiune din citoplasma celulelor tiroidiene. Producerea LATS-ului se pare că poate fi amorsată de o afecţiune virală, sau de un şoc emoţional. Acţiunea LATS-ului este mult mai tîrzie şi mai de lungă durată decît a TSH-ului. El este singurul exemplu, cunoscut pînă în prezent, de anticorp cu acţiune stimulantă de tip hormonal, sintetizat la nivelul ţesutului limfatic ; el este inhibat de cortizon.

3. *Patogenia* hipertiroidiilor este explicată în ultima vreme printr-o teorie care presupune *succesiunea* celor două procese descrise. Stimularea neuro-hipofizară iniţială determină alterarea structurală a tiroidei, ceea ce determină eliberarea unui „antigen" tiroidian care va induce formarea LATS-ului în ţesutul limfatic. LATS-ul este în continuare veriga principală de stimulare tiroidiană şi hipertiroidia devine o boală *autoîntreţinută.*

Studiu clinic — forme clinice. Există trei entităţi clinice care merită un studiu mai detaliat : guşa exoftalmică (boala Basedow-Graves), adenomul toxic tiroidian şi guşa hipertiroidizată.

GUŞA EXOFTALMICĂ (BOALA LUI BASEDOW)

Boala Basedow este consecinţa hiperfuncţiei complexului cortico-diencefalo-hipofizar, cu dereglarea controlului sintezei hormonilor tiroidieni. Tabloul său clinic reuneşte totdeauna, în proporţii variabile, atît sindromul cortico-diencefalo-hipofizar, din care este obligatorie prezenţa exoftalmiei, cît şi sindromul tiroidian.

Descrierea clasică se axează pe următoarea tetradă : guşă, exoftalmie, tremurături, tahicardie. Astăzi simptomele sînt grupate pe o bază fiziopatologică în sindromul cortico-diencefalo-hipofizar şi sindromul hipertiroidian (sau tiroidian), asociind o a treia categorie de semne secundare.

Debutul afecţiunii poate să fie brusc, în plină sănătate aparentă, după un traumatism psihic în formele acute, sau, cel mai frecvent, insidios, agravîndu-se progresiv în formele cronice.

Dereglarea sistemului coordonator neuro-endocrin se traduce prin semne clinice care sînt grupate în cele două sindroame :

1. *Sindromul cortico-diencefalo-hipofizar* (semnele centrale nervoase şi neurovegetative) cuprinde :

— *Tulburările neuro-psihice :* nervozitate, iritabilitate, labilitate afectivă şi psihică (reacţii violente la excitaţii minime), insomnie (dificultatea adormirii şi somn superficial), neliniște, agitaţie permanentă, atenţie diminuată, ideaţie rapidă şi dezordonată, memoria şi capacitatea

Scanned with OKEN Scanner

de concentrare deficitare ; în cazuri mai severe pot apărea obsesii, fobii, stări depresive, crize de plîns.

— *Tremurăturile extremităţilor* sînt un simptom timpuriu şi aproape constant, mai evidente la nivelul mîinilor (pot fi recunoscute prin „proba mîinilor întinse"). Sînt fine, generalizate, rapide (frecvenţă mare, amplitudine mică), exagerate de emoţii, oboseală, poziţii incomode ; la tineri seamănă cu coreea. Tremurăturile persistă în repaus, nu sînt modificate de mişcările voluntare şi uneori sînt mai evidente la cap — semnul lui Musset, alteori la nivelul pleoapelor — semnul lui Rosenbach.

— *Exoftalmia* : definiţia presupune o depăşire în plan frontal a corneei cu 18 mm a canthusului, unghi de joncţiune extern al pleoapelor. Apariţia ei poate fi precedată de fotofobie şi înţepături oculare. Exoftalmia conferă fizionomiei bolnavei masca tragică caracteristică bolii Basedow. Cele două forme clinice de exoftalmie, retractilo-palpebrală şi edematoasă (umedă, malignă), au mecanisme patogenice diferite.

• Forma retractilo-palpebrală se datoreşte hipersimpaticotoniei care determină retracţia pleoapei superioare, ca urmare a contracţiei muşchiului ridicător al pleoapei superioare.

• Forma edematoasă este consecinţa acţiunii conjugate a doi hormoni : LATS şi EPF. Exophtalmos producing factor (EPF) este un hormon al hipofizei anterioare, diferit de TSH, care a fost izolat de Dobyns, iar acţiunea se pare a fi facilitată de LATS. Se ştie că atunci cînd EPF se află în exces determină exoftalmia malignă.

Acţiunea conjugată a celor doi hormoni determină exoftalmia edematoasă prin edemul retro-orbitar, edem al pleoapelor şi protruzia globilor oculari. Exoftalmia numită malignă are un caracter progresiv, pleoapele nu se închid nici în timpul somnului, ceea ce determină iritaţia conjunctivei cu panoftalmie şi, în cele din urmă, cecitate.

Există forme moderate de exoftalmie, în care ea nu este pregnantă, evidentă, situaţie în care este utilă cercetarea semnelor oculare minore :

• strălucirea ochilor şi mai ales retracţia pleoapei superioare ;
• semnul lui Dalrimple : lărgirea fantei palpebrale prin retracţia pleoapelor ;
• semnul lui Rosenbach : tremurul genelor la închiderea pleoapelor ; clipiri frecvente, uneori realizînd tremor fibrilar al pleoapelor superioare, mergînd uneori pînă la blefarospasm ;
• semnul lui Stellwag I : bolnavul nu închide pleoapele nici în somn ;
• semnul lui Stellwag II : clipire rară şi privirea fixă (ochi de lup) ;
• semnul lui Moebius : lipsa de convergenţă a globilor oculari la privirea unui obiect apropiat ;
• semnul lui Joffroy : lipsa de încreţire a frunţii cînd bolnavul priveşte în sus ;
• semnul lui Graefe : cînd bolnavul priveşte în jos, la un moment dat pleoapa superioară nu mai urmează mişcările de coborîre ale globului ocular ;
• semnul lui Jelinek : pigmentare periorbitară şi a pleoapelor ;
• semnul lui Endroth : edem palpebral, uneori intens.

Exoftalmia apare de obicei după tahicardie şi gușă.

Scanned with OKEN Scanner

— *Fenomenele neuro-vegetative* apar precoce :

• hipersecreție sudorală (palme tot timpul umede) ;

• tulburări de termoreglare (subfebrilități vesperale și termofobie-catabolism accentuat cu producere de căldură) ;

• tulburări vasomotorii : dermografism intens, pete de pudoare — pata roșie peritiroidiană Maragnon ;

— tulburările vegetative sînt caracterizate de o hiperamfotonie cu predominanță pe grupul excitator simpatic (tahicardia) și parasimpatic (hiperperistaltismul).

— *Hipertrofia tiroidiană* (gușa), obligatorie în boala Basedow, are cîteva caractere importante : este difuză (cuprinde toată glanda care este netedă și elastică) și apare simultan cu semnele de hipertiroidism, deși gravitatea bolii nu este direct proporțională cu mărirea de volum a glandei ; gușa are uneori un caracter pulsatil datorită vascularizației foarte bogate (la palpare tril, iar la ascultație — sufluri). Examenul obiectiv, prin manevrele de palpare, va stabili caracterele anatomo-clinice ale gușii.

2. *Sindromul hipertiroidian (semnele periferice)* cuprinde :

— *Tulburările cardio-vasculare* reprezintă cele mai constante și precoce semne ale hipertiroidiei :

• palpitațiile resimțite de bolnav corespund unei tahicardii constante cu trei caractere mai importante : este regulată și permanentă, nu dispare în repaus și în somn, se exagerează la efort și emoții. Tahicardia are o oarecare concordanță cu gravitatea hipertireozei ;

• aritmiile (fibrilația atrială și extrasistolele) sînt semne de viscerale. Împreună cu insuficiența cardiacă (prin acțiunea tiroxinei, toxică pe fibra cardiacă și miocardiopatie dismetabolică), constituie elementele definitorii ale cardiotireozei. Acest tip de insuficiență cardiacă este foarte puțin sensibilă la digitalice, ea corectîndu-se doar după tratamentul hipertiroidismului.

— *Slăbirea în greutate* lentă sau bruscă se realizează prin topirea maselor musculare și adipoase și prin deshidratare, în discordanță cu apetitul crescut și setea puternică a acestor bolnavi (se trezesc noaptea și mănîncă). Cauzele sînt reprezentate de tulburările de absorbție prin hipermotilitatea tubului digestiv. Diareea marcată însoțită de vărsături anunță criza tireotoxică.

Examenul obiectiv general, de ansamblu :

— tegumentele sînt calde, fine, catifelate, de culoare roz, uneori hiperpigmentate ; dermografism intens, urticarie, prurit ;

— fanerele : unghiile sînt subțiri, friabile și prezintă șanțuri ; părul fin, uneori apare o meșă albă basedowiană ;

— dermopatia infiltrativă se caracterizează prin depunerea subcutanată a unor cantități crescute de muco-proteine, în special la nivelul gambelor (mixedem pretibial), al arcadelor zigomatice sau sprîncenoase, edemul fiind insensibil la palpare. În mecanismul de producere al mixedemului pretibial și al exoftalmiei edematoase, un rol determinant pare a fi jucat de LATS ; ambele dispar la tratamentul cu cortizon.

Scanned with OKEN Scanner

— miopatia tireotoxică se datorește metabolismului intens cu acumulare de acid lactic. Se caracterizează prin reducerea maselor musculare, hipotonie, fatigabilitate, astenie, mialgii ;

— tendința la bilanț calcic negativ datorită decalcifierilor osoase cu apariția ostoporozelor. Aici se pare că intervine și tireocalcitonina eliberată în sinergism cu tiroxina.

Examenul obiectiv pe aparate :

— aparatul cardio-vascular : puls amplu și săltăreț (dans arterial), dermografism, eretism vascular intens, sufluri sistolice plurifocale, fibrilație atrială ; tensiunea arterială reflectă o pensare între maximă și minimă ca urmare a vasoconstricției ; radiologic, umbra cordului mărită ;

— aparatul respirator : se constată o respirație mai accelerată și mai superficială, ceea ce traduce foamea de oxigen de la periferie ;

— aparatul digestiv : prezența visceropatiilor, sindrom dispeptic însoțit de hiperaciditate, tranzit intestinal accelerat, moderată participare hepatică ;

— aparatul genital : la începutul afecțiunii hiperexcitabilitate sexuală, după care apar dispariția libidoului, impotență, respectiv amenoree.

Examinările de laborator :

— hematologic se constată o anemie microcitară, prelungirea timpului de coagulare, leucopenie, limfocitoză, creșterea VSH ;

— glicemia, normală la început, este expresia echilibrului dintre glicogenoliza hepatică intensă și utilizarea foarte bună la periferie a glucozei (crescută). Ulterior, aspectul hiperglicemic de origine glicogenolitică începe să domine, antrenînd o stimulare beta-insulară de durată care epuizează pancreasul și determină apariția diabetului zaharat ;

— poliuria este destul de caracteristică, ajungînd uneori pînă la 10 l/24 ore ;

— hiperfuncția corticosuprarenalei, prin creșterea importantă a ritmului de catabolizare a glucocorticoizilor, determină o creștere a amplitudinii variațiilor zilnice ale cortizolului seric ;

— colesterolemia, prin valorile sale de regulă scăzute, poate constitui un indice al hiperfuncției tiroidiene ;

— tiroxina determină o creștere a sintezei de creatină și împiedică trecerea ei în creatinină, astfel încît raportul creatină/creatinină va crește ;

— scintigrafic, întreaga glandă este hipertrofiată cu conturul de organ păstrat și hipercaptantă ; curba iodocaptării este tipică — fixare ridicată în prima oră, maximum precoce, descreștere rapidă în „pantă de fugă", ca expresie a utilizării rapide a iodului în cursul sintezei tiroxinei ;

— PBI (iodul legat de proteine) sau „iodemia" reprezintă „iodul normal într-un sens larg al cuvîntului", care în hipertiroidism crește mult față de valorile normale de 4—8 gamma% ; tiroxinemia este de asemenea crescută peste 11 gamma % ; BEI, test mai fidel, este și acesta crescut.

Dintre explorările paraclinice, sînt utile :

— radiografia cervicală pentru a depista eventualele calcifieri de la nivelul glandei ;

Scanned with OKEN Scanner

— reflexograma achiliană, scurtată sub 250—300 ms în hipertiroidism;
— examenul laringoscopic pre- și postoperator pentru a urmări funcția laringiană înainte și după operație.

ADENOMUL TOXIC PLUMMER

Adenomul toxic tiroidian este o hipertiroidie pură și primitivă fără participare hipotalamică. Este vorba de un nodul tiroidian, de regulă solitar, care devine autonom și secretă în exces, fără participarea TSH.

De obicei fenomenele de hiperfuncție tiroidiană apar concomitent cu nodulul (hipertiroidism primar).

Deoarece din punct de vedere patogenic veriga glandulară este cea dominantă, și tabloul clinic va fi dominat de semnele tiroidiene :

— gușa este nodulară (nodul unic) și se însoțește frecvent de semne de compresiune. Uneori la examenul clinic se pune în evidență o gușă difuză, dar scintigrama decelează nodulul hipercaptant.

— fenomenele cardio-vasculare sînt foarte frecvente și precoce. Visceralizarea se întîlnește mult mai des decît în boala lui Basedow.

— exoftalmia de regulă lipsește. Foarte rar există forma de adenom toxic exoftalmic. Atunci cînd există, exoftalmia este falsă, „uscată", exoftalmie tiroidiană.

Scintigrafic, nodulul se prezintă ca o zonă hipercaptantă, așa-numitul „nodul fierbinte", restul parenchimului tiroidian fiind hipofuncțional.

Pe plan morfologic, leziunea nodulară este de la început ireversibilă, ceea ce face ca indicația chirurgicală să aibă un caracter absolut.

Pe plan funcțional se pare că secreția de hormoni tiroidieni este perturbată, în sensul că ar fi secretată numai T_3 (triiodotironină). Aceasta nu inhibă TSH prin mecanismul de feed-back și este de 5 ori mai activă decît T_4, motiv pentru care cardiotireoza și hepatotireoza vor apărea mai frecvent și mai precoce decît în boala Basedow.

În ceea ce privește mecanismul de producere al exoftalmiei (atunci cînd există), acesta este diferit de cel din boala Basedow. Nu globul ocular este împins din orbită de edemul retrobulbar, ci fanta palpebrală este lărgită din cauza unei excitații simpatice care produce retracția mușchiului ridicător al pleoapei superioare. Exoftalmia va fi deci „falsă", uscată (sindrom palpebro-retractil) ; în general însă ea este absentă.

HIPERTIROIDIA PURĂ

Hipertiroidia pură sau tireotoxicoza seamănă ca patogenie cu adenomul toxic, ambele reprezentînd hiperfuncții tiroidiene primitive sau devenite autonome după o primă fază de hiperactivitate diencefalo-hipofizară. Este vorba deci de hiperfuncții tiroidiene în care sindromul hipertiroidian domină tabloul clinic sau este unica manifestare a bolii. Hipertiroidia primară pură are ca substrat o hipertrofie tiroidiană difuză, iar scintigrafic întreaga glandă este hipercaptantă, deși clinic uneori gușa este absentă. Hipertrofia tiroidiană (atunci cînd există clinic) și sindromul hipertiroidian apar concomitent. Ca și în adenomul toxic, exoftalmia este absentă.

Scanned with OKEN Scanner

GUȘA HIPERTIROIDIZATĂ (BASEDOWIFICATĂ)

Hipertrofia tiroidiană veche, de tip parenchimatos sau nodular (multinodular), se însoțește la un moment dat al evoluției sale de fenomene de hiperfuncție. Vorbim în acest caz de o hipertiroidie secundară.

Se deosebește de adenomul toxic prin faptul că de obicei este o gușă multinodulară sau uneori difuză. Din punct de vedere clinic gușa este primară, adică precede cu un interval variabil (15—20 de ani) instalarea fenomenelor de hipertiroidism, care este deci secundar.

Tabloul simptomatic este întrutotul superpozabil celui din adenomul toxic. De fapt, o deosebire esențială între cele două afecțiuni nu poate fi semnalată. Amîndouă recunosc în general un suport morfologic nodular ireversibil și, în consecință, singura terapie eficientă este cea chirurgicală.

ALTE FORME CLINICE

I. După evoluție :

— formele acute au un prognostic foarte sever și o evoluție „galopantă" ;

— formele cronice sînt cele mai frecvente.

II. După simptomatologie :

A. Cardiotireoza :

— cardiotireozele primare cuprind cardiopatiile consecutive hipertiroidiei care apar la bolnavi cu cord aparent indemn ;

— cardiotireozele secundare cuprind cardiopatiile preexistente hipertiroidiei, dar care sînt agravate de hiperfuncția tiroidiană.

Clinic apar tulburări de ritm (fibrilație atrială, extrasistole) sau insuficiență cardiacă rezistentă la cardiotonice.

B. Formele în care predomină semnele diencefalo-hipofizare se caracterizează prin exoftalmie pronunțată (gușa poate lipsi). În cazuri rare exoftalmia poate avea o evoluție „malignă" : din cauza protruziei exagerate a globilor oculari, pleoapele nu mai pot să se închidă și astfel apar keratitele și ulcerul cornean. În cazuri severe, exoftalmia malignă poate duce la exorbitare. Această formă clinică nu este influențată de terapia antitiroidiană.

C. Forme clinice particulare :

— basedow-ul iodic al lui Kocher apare în urma tratamentelor intempestive cu iod a gușilor simple ;

— hipertiroidiile paraneoplazice apar în cursul unor neoplazii viscerale.

Evoluția și complicațiile hipertiroidiilor

Conform teoriei cortico-diencefalo-hipofizare, hipertiroidismul evoluează în patru stadii : neurotic, neuro-hormonal, de visceralizare și cașectic.

I. Stadiul neurotic ar reprezenta o etapă inițială, în care dezechilibrul funcțional diencefalic nu s-a repercutat încă asupra axului hipofizotiroidian. Prin prisma concepțiilor imunologice acest stadiu nu are o justificare patogenică.

Scanned with OKEN Scanner

II. Stadiul neuro-hormonal se caracterizează din punct de vedere clinic prin două grupuri de simptome :

— simptome tiroidiene — tulburările metabolice (slăbire în greutate) și tulburări cardiovasculare — care predomină în adenomul toxic tiroidian ;

— semne diencefalice — vegetative, și exoftalmia — care predomină în boala lui Basedow.

III. Stadiul de viscerализare apare ca o consecință a suprasolicitărilor produse de catabolismul exagerat, reprezentînd perioada „de cedare" sau perioada complicațiilor ;

— cardiotireoza — cardiopatia hipertiroidiană se prezintă sub forma unei insuficiențe cardiace cu debit crescut și rezistentă la cardiotonice ;

— diabetul tiroidian ;

— enteropatia tireotoxică ;

— hepatotireoza apare ca o consecință a epuizării rezervelor de glicogen hepatic, în urma catabolismului crescut. În felul acesta capacitatea funcțională a hepatocitelor se reduce, are loc o tulburare a sintezei proteice și o diminuare a funcției antitoxice a ficatului. Tulburările morfofuncționale hepatice sînt agravate de staza din insuficiența cardiacă. Hepatoza tireotoxică poate merge pînă la atrofia galbenă acută.

IV. Stadiul caşectic (distrofic) este un stadiu ireversibil, caracterizat prin apariția unor leziuni grave în majoritatea organelor cu tulburări trofice și metabolice intense, care se traduc pe plan clinic prin marasm.

Diagnosticul clinic :

1. Recunoașterea hipertiroidismului se face prin coroborarea simptomelor și semnelor. Tahicardia, tulburările neuro-vegetative, fatigabilitatea sînt unele dintre cele mai precoce și constante semne.

2. Diagnosticul de formă anatomo-clinică :

— dacă gușa este difuză, dezvoltată paralel cu fenomenele de hiperfuncție tiroidiană (inclusiv exoftalmia), se impune diagnosticul de boală Basedow ;

— dacă gușa este uninodulară și s-a dezvoltat concomitent cu hipertireoza, tabloul corespunde adenomului toxic Plummer ;

— dacă pe o gușă preexistentă se grefează fenomene de hipertiroidism, vorbim de gușa hipertiroidizată.

3. Diagnosticul de stadiu evolutiv : deosebit de importantă este recunoașterea stadiului de viscerализare, care apare mai rapid și mai sever în adenomul toxic. Prezența fibrilației atriale este în acest sens un semn revelator.

Diagnosticul de laborator. Examenul de laborator oferă un plus de informații diagnostice, chiar dacă acesta nu poate înlocui aportul datelor clinice. Este necesar din următoarele motive :

— precizarea unor forme de boală inaparente clinic ;

— evaluarea gradului de exces funcțional ;

— stabilirea situației obiective într-o anumită fază de evoluție a bolii pentru a obține o bază de referire în aprecierea eficienței terapiei ;

— determinarea relațiilor disfuncției endocrine cu întreg organismul.

Scanned with OKEN Scanner

Diagnosticul diferențial se va face pentru următoarele categorii de afecțiuni :

I. Cu alte forme de hipertiroidism : hipertiroidismul artificial sau iod-Basedowul (iatrogen) sînt declanșate prin supradozaj cu extracte tiroidiene, respectiv după tratamentul gușilor simple cu soluție Lugol. Gușa precede hipertiroidismul. Hipertiroidia primitivă pură se caracterizează prin sindromul hipertiroidian prezent în absența gușii și a exoftalmiei. Pentru boala Basedow, adenomul toxic și gușa hipertiroidizată, diagnosticul diferențial se deduce din diagnosticul de formă anatomo-clinică.

II. Cu alte afecțiuni tiroidiene :

— cancerul tiroidian poate fi însoțit de manifestări hiperfuncționale. Problemele de diagnostic au fost discutate la gușa simplă.

— tiroiditele acute se însoțesc de semne generale, radioiodocaptarea este foarte mică (în special la debut), în contrast cu iodemia care este crescută. Procesul inflamator nu are selectivitate pentru iod (captare mică), iar distrucția tisulară inflamatorie tiroidiană eliberează cantități mari de iod (crește iodemia). PBI crește în timp ce BEI scade.

— distrofia endemică tireopată — gușa simplă cu fenomene de hipotiroidism.

III. Cu alte afecțiuni :

1. Nevrozele. Tabloul clinic aproape că se suprapune cu primul stadiu evolutiv al hipertiroidiilor, dar semnele de tireotoxicoză patentă (hipertrofia tiroidiană, termofobia, setea) lipsesc. Există cîteva elemente clinice și de laborator prin care le putem deosebi :

— neuroticii sînt pesimiști, hipertiroidienii optimiști ;

— neuroticii slăbesc cu lipsă de apetit, hipertiroidieni slăbesc cu apetit exagerat ;

— neuroticii sînt sensibili la frig, hipertiroidienii suportă bine frigul ;

— examinările de laborator pun în evidență hipertiroidismul.

2. Parabasedow-ul pubertății, cînd există uneori o ușoară hiperfuncție tiroidiană, accentuată de perioadele menstruale la care se adaugă tahicardia emoțională. Cauza este reprezentată de hiperfoliculinemia care neutralizează tiroxina periferică, determinînd astfel o hipersecreție de TSH care întreține gușa. Se administrează tiroxină, care frînează TSH-ul și hipertrofia tiroidiană dispare complet.

3. Tahicardia paroxistică apare și dispare brusc, între accese pulsul este normal, iodocaptarea și scintigrama sînt normale.

4. Feocromocitomul are uneori un tablou clinic sugestiv pentru hipertiroidie : eretism vascular, slăbire cu apetit păstrat, tremurături, nervozitate, dar nu are exoftalmia și/sau hipertrofia tiroidiană ; iodocaptarea și scintigrafia tiroidiană sînt normale.

5. Simpaticotoniile de cauze variate, intoxicațiile cu alcool, nicotină, cafea, imită uneori hipertiroidismul. Diagnosticul este tranșat prin anamneză și examen de laborator.

6. Tuberculoza pulmonară : slăbirea în greutate, tahicardia, subfebrilitatea, transpirațiile, strălucirea ochilor pot sugera o hipertiroidie, dar hipertrofia tiroidiană lipsește și explorările funcționale sînt concludente. În stadiul de caşexie, ca urmare a denutriției, tuberculoza se poate asocia unei hipertiroidii.

Scanned with OKEN Scanner

Terapia afecțiunilor hipertiroidiene trebuie să fie o terapie complexă care va ține cont de forma clinică, stadiul de evoluție, vîrsta bolnavului și se va adresa tuturor verigilor angrenate în procesul patogenic: centrală, autoimună, tiroidiană și periferică. Realizarea acestor obiective implică o conduită coordonată medico-chirurgicală.

Terapia neuropsihotropă

Tratamentul verigii centrale impune medicația sedativă ca o măsură terapeutică generală, utilizîndu-se barbituricele, tranchilizantele, bromurile și hipnoticele. Dovada unui tratament eficient o reprezintă minimum 16 ore de somn pe 24 ore, ceea ce constituie limita superioară a dozajului medicamentelor.

Datorită susceptibilității mari a țesuturilor pentru catecolamine se recomandă tratamentul adjuvant cu adrenolitice sau beta-adrenoblocante:

— rezerpina are acțiune psihosedativă și diminuează stocul periferic de catecolamine. Întrucît privează miocardul de adaptarea sa adrenergică și îi reduce capacitatea de răspuns la stressul operator, se recomandă să i se întrerupă administrarea cu 3—5 zile înaintea intervenției.

— inderalul (propranolol) inhibă receptorii adrenergici și reduce tahicardia. Se va administra cu prudență la vîrstnici, astmatici, în cardiotireoză. Se impune sistarea medicației cu 48 ore înaintea intervenției pentru a preveni posibilele accidente cardiace.

Se contraindică absolut asocierea inderalului cu rezerpina, datorită riscului mare de colaps.

În general, beta-blocantele sînt utilizate în asociere cu celelalte procedee de pregătire preoperatorie. Numai în cazurile în care terapia convențională are contraindicații, se va recurge la propranolol ca modalitate singulară de pregătire preoperatorie. Prin determinarea radioimunologică a T_3 și T_4 s-a stabilit că administrarea lor prelungită realizează chiar scăderea titrului hormonilor circulanți.

Terapia pentru veriga periferică

Se știe că hiperfuncția prelungită a tiroidei duce la consumarea rezervelor energetice și enzimatice ale țesuturilor. Se impune deci corectarea acestor deficite:

— regimul igieno-dietetic va fi bogat în glucide și lipide și sărac în proteine (care au o acțiune dinamic specifică mare). De asemenea se vor exclude excitantele;

— vitaminele B, C (pentru protecția suprarenalei) și A (cu efect antitiroidian în doze mari);

— anabolizantele se indică la cei debilitați. Vom prefera testosteronul propionat (nu metiltestosteronul care crește creatinuria).

Scanned with OKEN Scanner

Terapia imunosupresivă

De dată recentă, chimioterapia imunodepresivă şi corticoterapia ne apar destul de eficace în boala Basedow şi se însoţesc adeseori de diminuarea sesizabilă a valorilor serice ale LATS-ului. Se impune însă o administrare îndelungată a corticoizilor (de ordinul lunilor) şi scăderea lor treptată (!), întrucît suprimarea bruscă a acestei terapii determină reapariţia LATS-ului şi a semnelor clinice ale bolii. Rezultatele favorabile sînt reprezentate de cedarea exoftalmiei edematoase şi a mixedemului pretibial (LATS în patogeneză). Retracţia palpebrală (dată de simpaticotonie) va ceda la tratamentul cu antitiroidiene de sinteză.

Terapia componentei tiroidiene

Veriga glandulară poate fi influenţată prin :

— metode conservatoare *medicale :* antitiroidienele de sinteză, terapeutica iodată, percloratul de potasiu ;

— metode radicale de *strumectomie* fizică (iodul radioactiv) şi chirurgicală.

În opţiunea pentru una dintre aceste metode, se va ţine cont de următoarele criterii :

1. Vîrsta :

— pînă la 20 de ani, tratament medical ;

— între 20 şi 40 de ani, medical sau chirurgical ;

— peste 40 de ani orice formă de tratament.

2. Forma anatomo-clinică :

— guşi difuze — tratament conservativ ;

— guşi nodulare — tratament chirurgical.

3. Starea bolnavului :

— tare asociate, risc operator crescut, tratament medical sau radioiod ;

— cînd nu se poate conta pe cooperarea bolnavului (tratamentul medical durează 6—18 luni) alegem tratamentul chirurgical.

A. Tratamentul conservator-medical

Indicaţii :

— tineri pînă la 20 de ani ;

— la refuzul intervenţiei chirurgicale ;

— întotdeauna în pregătirea preoperatorie.

Metode : iodoterapia, antitiroidienele de sinteză şi percloratul de potasiu.

1. Iodoterapia va realiza inhibarea TSH, nu şi a LATS. Inhibă hormonosinteza şi eliberarea hormonilor tiroidieni în sînge şi antrenează o involuţie a guşii prin reducerea vascularizaţiei glandei. În general are o acţiune tranzitorie şi există riscul de a produce o criză de hiperstimulare.

Se utilizează preparatele de iod anorganic (soluţia Lugol) şi de iod organic (diiodotirozina) :

— soluţia Lugol nu se administrează în doze mici, pentru că iodul sub 1,5 mg stimulează secreţia tiroidiană. Se începe cu 3×3 pic. şi se creşte doza pînă la maximum 3×30 pic. Se administrează numai preoperator pentru că are un efect trecător. După administrarea îndelungată bolnavii devin refractari şi simptomele recidivează mult mai sever ;

Scanned with OKEN Scanner

— diiodotirozina, sub formă de comprimate (3×1 tb./zi) este bine tolerată, motiv pentru care este folosită în cura de durată.

2. Antitiroidienele de sinteză blochează sinteza hormonilor tiroidieni la un nivel oarecare al hormonosintezei după natura produsului ; realizează o inhibiție periferică a T_4 (propiltiouracilul), dar nu și a T_3. Acestor efecte de inhibare a glandei tiroide li se mai adaugă și scăderea concentrației serice a LATS-ului și reducerea de volum a timusului, fapte ce presupun o acțiune mai lărgită pe întregul sistem limfoid cu influențarea anticorpogenezei. Pot produce astfel o adevărată stare de eutiroidie.

Se utilizează derivații de tio-uracil și de mercaptan. Întreruperea tratamentului cu antitiroidiene de sinteză favorizează apariția recidivelor. Pe de altă parte, tratamentul de lungă durată implică efectul lor guşogen, motivînd tratamentul substitutiv cu hormoni tiroidieni (tiroidă, tiroton), la apariția primelor semne de hipotiroidism.

Indicații :

— în stadiul I — neurogen — dar diagnosticul este încă incert ;

— în pregătirea preoperatorie a bolnavilor cu forme severe de hipertiroidism (guşa basedowificată, boala Basedow), fără a avea însă vreun efect în adenomul toxic tiroidian. Administrarea lor trebuie suprimată cu 2—3 săptămîni înaintea intervenției, deoarece parenchimul glandular devine friabil și hemoragic.

— la tinerii sub 20 de ani, unde iodul radioactiv prezintă un risc genetic.

Contraindicații ale antitiroidienelor de sinteză :

— nu se administrează înaintea testelor cu radioiod ;

— nu se administrează în sarcină, deoarece traversează placenta și determină mixedem congenital la făt.

Accidentele care pot surveni sînt următoarele :

— recăderile destul de frecvente la terminarea curei. Reducerea hormonilor tiroidieni va stimula prin feed-back pozitiv secreția de TSH, care determină apariția gușii. Blocarea hipofizei se poate obține adăugînd 2—5 picături de Lugol la fiecare 100 mg metiltiouracil.

— riscul sanguin (leuco-neutropenie sau chiar agranulocitoză), care trebuie prevenit prin administrarea de vitamină B_{12}.

— riscul apariției unei complicații majore — criza tiroidiană acută sau exoftalmia ;

Inconvenientele tratamentului cu antitiroidiene de sinteză sînt durata lungă și eficacitatea medie.

3. Percloratul de potasiu blochează captarea iodului de către tiroidă. Este mai puțin activ decît tiocianații, dar și mai puțin toxic. Se preferă pentru tratamentul de durată sau în situațiile cînd se instalează agranulocitoza după tratament cu antitiroidiene de sinteză.

B. Tratamentul radical

1. Iodul radioactiv acționează prin radionecroză a glandei. Asupra LATS-ului are o acțiune încă discutabilă.

Doza de ^{131}I este de 5—15 milicurie în funcție de volumul glandei, severitatea tabloului clinic și nivelul captării. Reprezintă o metodă comodă cu eficiență mare, putînd fi repetată la nevoie.

Scanned with OKEN Scanner

Indicații :

— se administrează doar după 40 de ani, datorită riscului genetic la tineri (efecte mutagene) sau de malignizare ;

— la femeile la care nu se pune problema unei noi sarcini ;

— hipertiroidism asociat cu tuberculoză sau diabet zaharat ; cardiotireoze — cu afectarea gravă a miocardului sau hepatotireoze grave ;

— recidive postoperatorii ;

— la hipertiroidieni cu contraindicații chirurgicale sau la cei care refuză operația.

Contraindicațiile tratamentului cu radioiod :

— la gravide și tineri — contraindicație absolută ;

— în gușile nodulare poate determina malignizarea ;

— în nefropatii asociate ;

— cînd captarea radioiodului este mare și panta iodocaptării este în unghi de fugă (iodul radioactiv organificat în tiroxină pasează rapid glanda care este avidă de iod și hipersecretantă). Se corectează curba cu antitiroidiene de sinteză și abia apoi se administrează ^{131}I. În general, cu cît crește captarea se administrează o doză mai mică de iod radioactiv.

Complicațiile tratamentului cu radioiod : criza tireotoxică, tiroidita, malignizarea, hipotiroidismul (la supradozaj) sau chiar hipoparatiroidismul.

Înaintea instituirii tratamentului cu ^{131}I, se va suprima lugolul cu 30 zile și antitiroidienele de sinteză cu 15 zile.

2. *Tratamentul chirurgical.* Are ca obiectiv reducerea sau suprimarea tireotoxicozei prin diminuarea parenchimului tiroidian hiperfuncțional. Actul chirurgical trebuie conceput ca un moment important în cadrul unei terapii medicamentoase care precede și succede operația. Este vorba de un act chirurgical pregătit cu mare grijă. Nu poate fi vorba de chirurgie de urgență în hipertiroidie.

Avantajele tratamentului chirurgical pot fi schematizate astfel :

— rezultatul terapeutic este rapid și persistent ;

— eficacitatea este egală cu a radioiodului dar cu recidive mai puține și cu un număr mai redus de cazuri de hipotiroidie ;

— operația conservă 8—10 g de țesut tiroidian sănătos, care secretă necesarul fiziologic de hormoni tiroidieni ;

— postoperator se restabilește un echilibru endocrin mai apropiat de cel fiziologic și care la nevoie mai poate fi corectat cu mijloace conservative ;

— complicațiile postoperatorii sînt reduse în condițiile unei tehnici chirurgicale corecte ; riscul operator scăzut, mortalitatea între 0,5—1%.

Indicațiile tratamentului chirurgical :

— în toate gușile nodulare hipertiroidizate sau suspecte de malignizare ;

— adenomul tiroidian unic sau multiplu ;

— hipertiroidii secundare pe hipertrofii tiroidiene nodulare sau difuze ;

— în gușa difuză la care tratamentul medical a eșuat ;

— în formele în care tratamentul cu radioiod este contraindicat ;

— în hipertiroidii cu visceralizare ;

— hipertrofie tiroidiană compresivă sau retrosternală ;

Scanned with OKEN Scanner

— starea de graviditate nu constituie o contraindicație chirurgicală, dimpotrivă, intervenția are un efect mult superior tratamentului medicamentos ;

— la tinerii sub 20 de ani se preferă uneori intervenția chirurgicală, pentru că este incomod un tratament cu antitiroidiene de sinteză pe o perioadă de minimum trei ani și pentru că au o capacitate de regenerare foarte bună. Dar pregătirea preoperatorie este extrem de dificilă datorită unei hipertonii simpatice extreme.

Contraindicațiile tratamentului chirurgical :

— formele centrale — sindromul cortico-diencefalo-hipofizar ca unică manifestare a bolii ;

— formele asociate cu neoplazii, tuberculoză evolutivă, insuficiență renală ;

— forme cu disfuncții neuro-endocrine plurifocale ;

— forme asociate cu boli psihice ;

— la tinerii unde pregătirea preoperatorie nu este stabilizată.

Pregătirea preoperatorie are o însemnătate deosebită pentru reușita actului chirurgical și pentru evoluția postoperatorie. Durează aproximativ 2—5 săptămîni și constă din următoarele măsuri :

— sedative : cocktail litic ;

— beta-blocante : inderal — se întrerupe cu 48 ore înaintea operației ;

— vitaminoterapie : B_{12}, C și A ;

— antitiroidiene de sinteză (în formele severe), care vor fi însă sistate cu 2—4 săptămîni înaintea intervenției chirurgicale, deoarece produc o congestie tiroidiană, parenchimul devenind friabil și hemoragic ;

— se continuă cu soluția Lugol, în doze crescute progresiv, aproximativ 2—4 săptămîni, pînă în momentul operației.

Momentul operator este optim cînd bolnavul are pulsul stabilizat la o frecvență de 80—90/min, cînd este bine sedat (doarme cel puțin 16—18 ore pe zi) și cînd începe să cîștige ponderal. Cu alte cuvinte, pregătirea preoperatorie este eficientă în momentul în care și medicul și bolnavul încep să creadă că operația nu mai este necesară.

De la introducerea în terapie a antitiroidienelor de sinteză, aproape că nu există justificare pentru operarea unui hipertiroidian înainte de a-l fi adus la o veritabilă stare de eutiroidie.

Variante tehnice : intervenția uzuală este strumectomia subtotală. Vorbim de strumectomie și nu de tiroidectomie, întrucît actul chirurgical nu se adresează unei tiroide normale ci gușii (strumei).

În cazurile foarte severe, care nu au reacționat favorabil la pregătirea preoperatorie, se poate recurge la intervențiile seriate : într-un prim timp angioneurectomia pediculului tiroidian superior, urmată de hemistrumectomie, care se completează apoi într-un ultim timp prin rezecția lobului restant.

Anestezia generală I.O.T. este indicată în cazul intoleranței la anestezice locale, în stările de anxietate exagerată a bolnavilor, în gușile retrosternale, atunci cînd se suspectează un carcinom tiroidian sau în cursul reinterveniilor. În rest, există numeroase variante rezultate din combinarea anesteziei locale cu cea regională, practicate pe scară largă.

Complicațiile intraoperatorii sînt : hemoragia, lezarea nervilor recurenți (voce bitonală), embolia gazoasă, perforarea traheei sau esofagului, obstrucția respiratorie prin lezarea recurențială bilaterală.

Scanned with OKEN Scanner

Complicațiile postoperatorii sînt :

— *hemoragia brutală :* prin deraparea unei ligaturi poate lua aspectul de hemoragie externă abundentă sau de hematom compresiv ;

— *obstrucțiile respiratorii* ca urmare a :

- compresiunii traheale prin hematom compresiv ;
- asfixiei prin traheomalacie ;
- laringospasmului ;
- edemului laringian ;
- paraliziei recurențiale bilaterale ;

— *hipoparatiroidismul* și *mixedemul ;*

— *recidiva adevărată,* care apare după cîțiva ani și recidiva falsă datorită rezecțiilor economicoase, care lasă bonturi tiroidiene mai mari de 5 g. În această grupă de intervenții intră și enuclearea nodulilor, precum și hemistrumectomia subtotală. În aceste cazuri „bolnavul pleacă de pe masa de operație cu recidivă".

— *criza tireotoxică* se instalează la aproximativ 24—48 de ore de la operație, cauza majoră fiind o pregătire preoperatorie insuficientă.

Patogenia confruntă următoarele ipoteze :

— hipertiroxinemia bruscă, declanșată de manevrele chirurgicale care produc pătrunderea unei mari cantități de hormoni în circulație ;

— hipotiroxinemia acută ; în cazul unei pregătiri insuficiente, „furtul" tiroidei, prin scăderea bruscă a PBI, declanșează o hipersecreție de TSH, concomitent cu epuizarea suprarenalei.

Tabloul clinic al crizei tireotoxice constă din :

— hipertermie accentuată : 40—41°C ;

— tahicardie 150—200/min și hipertensiune arterială ;

— agitație psihomotorie extremă, delir, stare confuzională, insomnie ;

— greață, vărsături, diaree.

În final comă, colaps și exitus.

Tratamentul crizei tireotoxice este grevat de un procent impresionant de mortalitate, întrucît este un tratament simptomatic și mai puțin patogenic. Se administrează :

— pentru fenomenele nervoase : tranchilizante (diazepam, hidroxizin), barbiturice, neuroleptice (fenotiazina) ;

— pentru fenomenele cardio-vasculare : digitală, oxigenoterapie, combaterea aritmiei.

— combaterea febrei : piran, refrigerație externă ;

— combaterea insuficienței corticosuprarenalei prin hemisuccinat de hidrocortizon (100—200 mg).

— blocarea sintezei de hormoni tiroidieni prin antitiroidiene cu acțiune rapidă : favistan sau iozinol i.v. ;

— blocarea secreției catecolaminelor : guanetidină 100—200 mg/zi ;

— blocarea receptorilor beta-adrenergici : propranolol, droperidol ;

— asigurarea aportului de lichide, electroliți, glucoză hipertonică, vitamina C.

Este contraindicată în mod absolut asocierea rezerpinei cu propranololul, deoarece precipită colapsul.

Scanned with OKEN Scanner

CANCERUL TIROIDIAN

Termenul de cancer tiroidian include toate tumorile maligne ale glandei tiroide. Frecvența lui este de aproximativ 1% din totalul cancerelor din organism. Se dezvoltă în aproximativ 80% din cazuri pe o hipertrofie tiroidiană preexistentă și în special pe gușile nodulare sau pe adenoamele tiroidiene.

Dintre celelalte afecțiuni tiroidiene care ar putea degenera malign se consideră gușa endemică și tiroidita Hashimoto. La copii și la tineri, iradierea externă a toracelui, amigdalelor, țesutului adenoid, hemangioamelor pot constitui un factor cancerigen.

Anatomia patologică. Debutul anatomic al cancerului tiroidian poate să fie unifocal sau plurifocal, iar localizarea poate interesa un singur lob (cel mai frecvent), istmul, sau toată glanda, mai ales în fazele finale.

Cancerul tiroidian în evoluția lui trece prin mai multe etape anatomice :

— cancer *in situ* cu focar unic sau multiplu ;
— cancer intracapsular ;
— cancer cu dezvoltare extracapsulară (invazia musculaturii, ganglionilor limfatici, țesuturilor înconjurătoare) ;
— cancer cu metastaze la distanță.

Tiroida este capabilă să dezvolte diferite tipuri histologice de tumori ; după OMS (1974) clasificarea histopatologică fiind următoarea :

1. *Tumori epiteliale* — reprezintă aproape totalitatea cancerelor tiroidiene și se împart în trei forme : diferențiate, nediferențiate și metaplazice.

Tumori tipice diferențiate (respectă structura țesutului tiroidian). Cuprind formele : veziculară, papilară, trabeculară, trabecoveziculară. Malignitatea este atenuată, corespunzînd stadiului I după americani. După aceiași autori, dacă semnele de malignitate sînt evidente, se încadrează în stadiul II.

Tumori atipice sau nediferențiate, se caracterizează prin pierderea structurii tiroidiene și semne de malignitate severă, fiind reprezentate de :

— adenocarcinoame ;
— cancere encefaloide ;
— forme schiroase în care predomină stroma conjunctivă simulînd un sarcom.

Tumorile atipice sau nediferențiate grupează o serie de carcinoame de structură histologică variată, care se extind, cresc repede și sînt rapid letale. După unii autori, majoritatea tumorilor nediferențiate sînt transformări ale tumorilor bine diferențiate. Denumirea de carcinom anaplazic ar fi deci mai potrivită decît cea de carcinom nediferențiat, care se referă în mod egal atît la neoplasmele care cresc încet (tumori cu stromă amiloidă) cît și la cele anaplazice cu creștere rapidă.

Tumori metaplazice — sînt mult mai rare și se caracterizează prin prezența metaplaziilor :

— epidermoide (epitelioma pavimentoasă Herrenschidt) ;
— conjunctive — epiteliosarcoame.

Scanned with OKEN Scanner

2. *Tumori conjunctive*, cele mai rare, cuprind :
— fibrosarcoame,
— limfosarcoame,
— reticulosarcoame,
— hemangioendotelioame.

După majoritatea autorilor, tumorile anaplazice și metaplazice se încadrează în stadiul III de mare malignitate.

De fapt, variabilitatea structurală microscopică a cancerelor tiroidiene variază din punct de vedere evolutiv între formele nediferențiate, care sînt cele mai atipice și mai maligne, și formele diferențiate în care diagnosticul de malignitate este dificil, dar care au o malignitate mai redusă și o evoluție mai îndelungată.

Studiu clinic. Debutul cancerului tiroidian poate fi acut, cu evoluție rapidă, sau insidios, în marea majoritate a cazurilor. În stadiul intracapsular, cancerul tiroidian este oligosimptomatic, ablația unei adenopatii aparent benigne descoperind incidental o gușă malignă. Clinic, distingem un stadiu intracapsular, în care atrage atenția adenopatia, și un stadiu extracapsular (cervical), în majoritatea cazurilor deja metastazat.

— *Stadiul intracapsular (tiroidian).* Nodulul canceros este intraparenchimatos, de consistență fermă, dură, care contrastează cu restul parenchimului glandular. Uneori neoplazia intracapsulară se prezintă ca o infiltrație difuză, moale, vascularizată sau schiroasă. Nodulul poate fi mic, dificil de reperat, mai puțin palpabil dacă este situat profund, dar aproape întotdeauna există modificări de suprafață ale glandei : venectazii, fixare parțială sau totală a lobului tiroidian la țesuturile învecinate.

Lobul tumoral este în această fază mobil cu deglutiția la palpare.

Adenopatia apare precoce, motivînd o examinare extrem de atentă a grupelor ganglionare pe lanțul jugular intern, grupul digastric, grupul supraclavicular și, în mod deosebit, a ganglionilor intercricotiroidieni supraistmici și subistmici. Cîteodată sînt interesați și ganglionii retrofaringieni, greu de explorat clinic și inextirpabili chirurgical.

În stadiul intracapsular există cîteva semne suspecte de malignitate :
— creșterea recentă a formațiunii tumorale, rapidă și continuă ;
— duritatea lemnoasă la palpare ;
— aderența la formațiunile înconjurătoare, cu limitarea mobilității pe toate planurile.

Durerea cervicală este frecvent întîlnită în formele nediferențiate. Dealtfel, cu cît tumorile sînt mai nediferențiate, cu atît simptomatologia de debut este mai precoce și mai amplă ; durerea apare în tiroidite.

— *Stadiul extracapsular* (cervical). În acest stadiu cancerul tiroidian prinde întreg lobul sau chiar toată glanda, care apare clinic ca o formațiune boselată, neregulată și dură (de consistență pietroasă), omogenă, pe alocuri cu zone de ramoliție, moi la palpare ; pe măsura depășirii capsulei de către procesul neoplazic, formațiunea devine imobilă și aderentă la elementele anatomice vecine : vena jugulară, traheea și esofagul (pe care le pentrează), mușchii subhioidieni și pielea.

Prin creșterea în volum și prin caracterul său invaziv, cancerul tiroidian determină compresiune sau atingerea organelor din jur :
— asupra recurentului — disfonie,

Scanned with OKEN Scanner

— asupra traheei — deviere, compresiune și prin aceasta dispnee,
— asupra jugularelor determină turgescența lor și cianoza feței,
— asupra esofagului — disfagie,
— mai rar invadează pneumogastricul, simpaticul cervical și chiar arterele gîtului,
— pielea este invadată în faza finală, avînd aspectul de coajă de portocală și, uneori, se ulcerează.

În acest stadiu tumora se cervicalizează. Baza gîtului este lărgită, deformată, boselată, printr-o tumoră fixată la planurile profunde și superficiale, uneori confluentă cu adenopatia, putînd pătrunde în mediastin.

Bolnavul prezintă jenă la deglutiție, jenă respiratorie pînă la asfixie, voce bitonală, dureri iradiate cervical. Bolnavul este amenințat (mai mult decît riscul la caşexie) de asfixie, supurații bronho-pulmonare și hemoragii prin erodarea vaselor.

Metastazarea cancerului tiroidian este caracteristică stadiului extracapsular deși, chiar în stadiul intracapsular, unul sau mai mulți ganglioni latero-cervicali pot deveni hipertrofici, duri, revelatori pentru diagnostic.

Metastazarea frecventă și uneori timpurie se produce atît pe cale limfatică cît și sanguină. În ordinea frecvenței sînt invadate metastazic următoarele organe : ganglionii limfatici, pulmonul, scheletul, creierul, ficatul și rinichiul. Metastazele osoase apar devreme și trădează uneori un cancer tiroidian neexteriorizat încă. De aceea, în fața oricărei tumori osoase maligne se examinează atent tiroida. Metastazele celorlalte organe reproduc uneori țesutul tiroidian normal cu secreția lui fiziologică și nu au un caracter invadant, realizînd adenomul tiroidian metastatic benign.

Diagnosticul clinic se pune preoperator într-un număr restrîns de cazuri. Este sugerat de hipertrofia tiroidiană care s-a accentuat într-un interval scurt de timp, de consistența dură a glandei sau de un nodul dur intraparenchimatos, de apariția unei fixități a glandei față de țesuturile învecinate. O adenopatie latero-cervicală dură și nedureroasă, existența unei metastaze la distanță, pareza recurențială, tulburările de deglutiție, sindromul Claude Bernard-Horner, sînt considerate semne clinice certe de malignitate.

Testele de laborator ne pot ajuta în diagnostic mai ales în contextul semnelor clinice. V.S.H. mult crescut, hemograma are valori scăzute, radioiodocaptarea scăzută (pe care o interpretăm pozitivă în absența semnelor de hipotiroidism), pe lîngă o gușă mare și dură, sînt semne valoroase.

Scintigrafia pune în evidență „noduli reci" profunzi necaptanți, fixări neomogene și neregulate în restul parenchimului. Însă după unele statistici nodulii reci neoplazici sînt decelați scintigrafic doar într-o proporție de 61%, iar pe de altă parte, zona rece se mai poate întîlni și în hemoragia unui adenom (în caz de adenom nefuncțional), chist, tiroidită sau pe locurile de ablație chirurgicală a glandei. Clinic, chisturile tirodiene sînt fluctuente la palpare, moi, pufoase, își modifică frecvent volumul (prin golire), în timp ce nodulul canceros este dur și nedureros.

Scanned with OKEN Scanner

Pentru diferențierea chistului tiroidian de un nodul canceros (la scintigrafie, ambele, zone reci, necaptante) se poate utiliza proba cu TSH și fosfocaptarea cu ^{32}P.

Proba cu TSH descarcă chistul tiroidian, urmărindu-se apoi dispariția zonei reci la scintigrafie.

Testul de fosfocaptare determină captarea ^{32}P în tiroidă comparativ cu o zonă martor (coapsă), rezultînd un indice care exprimă selectivitatea captării fosforului în zona nodulului tiroidian canceros. Există un procent de eroare, deoarece procesul inflamator perinodular sau calcifierile intratiroidiene pot determina o falsă creștere a captării ^{32}P.

Examenul radiologic al traheei și al esofagului și laringoscopia sînt de mare utilitate punînd în evidență extensia sau compresiunea exercitată de tumoră. Radiografia regiunii cervicale arată adesea o hipertrofie tiroidiană greu de delimitat sau deviația și compresiunea traheală.

Diagnosticul pozitiv se face prin examenul histopatologic peroperator extemporaneu. Aspectul histopatologic al cancerului tiroidian este polimorf, semnele de malignitate nefiind evidente întotdeauna. Atipiile celulare și nucleare, imaginile de rupere de capsulă au o valoare incertă după tratamente cu iod sau antitiroidiene de sinteză care pot crea dezordini celulare. De aceea, de mare importanță este considerată penetrația în vase a celulelor tiroidiene, ca un criteriu cert de malignitate.

Metoda biopsiei prin puncție-aspirație (preoperatorie) nu are o acceptiune unanimă, deoarece poate fi fals negativă prin nerecoltarea din nodulul neoplazic și permite însămînțarea neoplazică pe traiectul de puncție.

Examenul intraoperator ne poate oferi unele semne de suspiciune : dificultatea găsirii spațiului de clivaj peritiroidian, exteriorizarea dificilă a tumorii, hemoragie pronunțată în plagă, aspectul cărnos al nodulului, dezvoltarea anarhică nedelimitată a acestuia.

Clasificare

Redăm clasificarea clinică a tumorilor maligne ale tiroidei după sistemul TNM :

T. Tumora primitivă

T_0 — fără tumoră palpabilă (forma ocultă) ;

T_1 — tumoră unică limitată la glandă, mobilitatea păstrată, fără deformarea glandei (forma intratiroidiană) ;

T_2 — tumori multiple sau tumoră unică deformînd glanda, mobilitate păstrată ;

T_3 — tumora depășește glanda, fixată, sau infiltrînd structurile înconjurătoare (forma extratiroidiană).

N. Adenopatia regională

N_0 — fără adenopatie cervicală palpabilă ;

N_1 — adenopatie cervicală homolaterală mobilă ;

N_2 — adenopatie cervicală contralaterală sau bilaterală mobilă ;

N_3 — adenopatie cervicală fixată.

Scanned with OKEN Scanner

M. Metastaze la distanță

M_0 — fără semne clinice de metastaze la distanță ;

M_1 — metastaze la distanță.

Din îmbinarea acestor trei elemente rezultă stadialitatea clinică pe care o prezentăm în varianta propusă de Mc. Whirter :

Stadiul I : T_0 — T_2, N_0, M_0 ;

Stadiul II : T_0 — T_2, N_1 sau N_2, M_0 ;

Stadiul III : T_3 sau N_3, M_0 ;

Stadiul IV : T_0 — T_3, N_0 — N_3, M_1.

Diagnosticul diferențial al cancerului tiroidian se va face cu :

— tiroidita cronică lemnoasă, în care starea generală este bună, cu toată extinderea leziunii ; adenopatia lipsește, hipertrofia tiroidiană este nodulară sau difuză bilaterală, iar tegumentele sînt nemodificate. De certitudine este examenul histopatologic.

— tiroidita limfomatoasă Hashimoto — hipertrofia tiroidiană este bilaterală, de consistență comparabilă cu cea a cauciucului, este asociată cu mixedem, examenul de laborator evidențiind un titru crescut al LATS și o hipergammaglobulinemie.

— tiroidita subacută De Quervain, — tiroida este hipotrofiată, dură, cu mici noduli pe suprafața ei, dureroasă la palpare și spontan, bolnavul prezintă otalgii, febră, leucocitoza și VSH crescut ; de certitudine, examenul histopatologic.

— hipertrofii tiroidiene calcificate sau osificate : radiografia cervicală este concludentă ;

— boli de sistem cu invadarea ganglionilor latero-cervicali (boala Hodgkin) ; sînt coafectate și alte grupe ganglionare ;

— adenopatia latero-cervicală stîngă (semnul lui Virchow-Troisier) consecutivă unui neoplasm gastric — examenul radiologic baritat tranșează diagnosticul ;

— diferite alte tumori latero-cervicale discutate la gușa endemică.

Tratamentul cancerului tiroidian este profilactic și curativ.

Profilaxia tumorilor maligne tiroidiene se face prin profilaxia gușilor endemice, extirparea lor chirurgicală precum și a tuturor formelor nodulare.

Tratamentul curativ ; singurul cu pretenții de radicalitate este tratamentul chirurgical.

Avînd în vedere controversele existente privind extinderea actului chirurgical pentru diferitele tipuri de leziuni, prezentăm o schemă de tratament, ținînd cont de stadiul clinic evolutiv și de diferența de comportament biologic ale diferitelor tipuri histologice. Aceasta se referă la cancere tiroidiene diferențiate. Pentru cancerele nediferențiate, procedeul suveran este tiroidectomia totală cu limfadenectomie bilaterală, deoarece tumorile anaplazice sînt foarte rezistente la orice terapie, iar actul chirurgical sau radiațiile permit în majoritatea cazurilor doar reducerea mărimii tumorii (intervenție de curățire fără pretenții de radicalitate) și ameliorarea în obstrucțiile respiratorii.

În *stadiul I* (ocult) se practică lobectomia totală de partea afectată și lobectomia subtotală de partea contralaterală.

În *stadiul II* (intracapsular — tumoră unică, sau multiple mobile, adenopatie homo- sau bilaterală mobilă), se practică lobectomie totală de

Scanned with OKEN Scanner

partea afectată cu limfadenectomie și lobectomie subtotală de partea opusă.

În *stadiul III* (extracapsular), cînd tumora prinde unul sau ambii lobi cu adenopatie bilaterală fixată, se practică tiroidectomie totală cu limfadenectomie bilaterală.

În *stadiul IV* :

— operabil — se va indica de asemenea tiroidectomia totală cu limfadenectomie bilaterală pentru a face mai captante metastazele ;

— inoperabil — se vor practica la nevoie intervenții paliative de degajare a căilor aeriene (operație de necesitate).

Roentgenterapia se aplică numai postoperator în cazurile care nu captează iodul.

Iodul radioactiv este utilizat în cancere diferențiate în care există fixare de radioiod, pentru distrugerea resturilor de tiroidă după tiroidectomie, sau pentru distrugerea metastazelor.

Se mai utilizează radiumterapia, cobaltoterapia, hormonoterapia și chimioterapia regională intraarterială, cu rezultate inconstante și de scurtă durată.

Scanned with OKEN Scanner

PATOLOGIA CHIRURGICALĂ A GLANDEI MAMARE

LEZIUNILE INFECȚIOASE ALE GLANDEI MAMARE

MASTITA ACUTĂ

Infecțiile acute ale glandei mamare propriu-zise (mastitele) și ale zonei celuloadipoase care o înconjoară (paramastitele) sînt în marea majoritate a cazurilor reunite sub termenul general de „abces al sînului". Frecvența infecțiilor acute ale mamelei este mare, în special în perioada de lactație.

Etiologie

Germenii sînt aduși la nivelul mamelonului de către mîinile mamei sau de către gura copilului.

Dezvoltarea infecției este favorizată de staza mamară în perioada de lactație, de traumatismele repetate produse de suptul nou-născutului și uneori de eroziunile și fisurile mamelonului, frecvente mai ales la primiparele cu pielea fină sau mamelonul scurt.

Caracterul lobar al mastitei acute și absența aproape constantă a adenopatiei satelite demonstrează că microbii au ca poartă de intrare în glandă calea canalară (și nu cea limfatică susținută în trecut).

Agentul patogen al abcesului de sîn este, cel mai frecvent, stafilococul sau streptococul ; mult mai rar se întîlnește gonococul sau colibacilul.

Frecvența mastitei acute are tendința la scădere, deoarece fisurile și eroziunile din timpul suptului sînt mai bine îngrijite, iar măsurile de asepsie locală mai frecvent și mai bine realizate.

Abcesul sînului apare de obicei după a doua sau a treia săptămînă de la nașterea copilului ; există de asemenea o creștere a frecvenței și în perioada încetării alăptării la sîn (înțărcatul).

Mult mai rar întîlnim mastita acută în alte episoade ale vieții, și anume : în primele zile ale vieții (mastita nou-născutului), mastita pubertății (mai ales la băieți) sau mastita menopauzei.

Excepțional întîlnim abcesele metastatice ale sînului, infecția producîndu-se pe cale sanguină în cursul unei maladii generale (febra tifoidă, diverse tipuri de stafilococemii, septicopioemii etc.).

Studiul clinic

Inflamația acută a glandei mamare în timpul alăptării poate îmbrăca aspectul unei limfangite acute sau al unei mastite acute.

Scanned with OKEN Scanner

a) Limfangita acută prezintă un debut brusc în primele două săptămîni după naştere (mai frecvent între a 5-a şi a 10-a zi), marcat prin febră 39°—40° şi frisoane.

Local se constată un placard de limfangită mai mult sau mai puţin întins, cu sediul variabil, roşu, cald, dureros, de la nivelul căruia pornesc trenee de limfangită tronculară spre axilă. Toate aceste semne sînt superficiale, cutanate, fără infiltraţie profundă. În axila corespunzătoare percepem o adenopatie dureroasă, uneori voluminoasă.

Cu toată brutalitatea şi intensitatea semnelor, evoluţia este rapidă şi benignă, mai ales în prezenţa unui tratament aplicat corect şi la timp ; evoluţia spre un abces limfangitic este excepţională.

Uneori însă, cînd placardul limfangitic are o bază infiltrată sau limfangita este profundă (semne discrete de suprafaţă), evoluţia poate fi către o mastită.

Tratamentul limfangitei acute constă din pungă cu gheaţă, aspirină ; rareori este necesar să apelăm la antibiotice.

b) Mastita de lactaţie survine ceva mai tîrziu, după 2—3 săptămîni de alăptare şi evoluează în două faze : *galactoforita acută,* unde numai canalele excretoare sînt interesate, şi *abcesul mamar,* în care afecţiunea prinde glanda. Trecerea însă din primul în al doilea stadiu nu este obligatorie.

Galactoforita are un debut mai liniştit, cu temperatură 38°—38,5°, durere moderată, accentuată de la o alăptare la alta ; sînul este crescut ca volum, dureros, de consistenţă mai fermă, fără adenopatie satelită. Aspirînd sînul, obţinem prin mamelon un amestec de puroi şi lapte, din care obligatoriu vom recolta pentru a determina agentul patogen şi sensibilitatea sa la antibiotice.

Galactoforita acută se tratează prin golirea (mulgerea sau aspiraţia) periodică a sînului (de 2—3 ori pe zi), prişniţe reci sau pungă cu gheaţă şi, rareori, antibiotice ; copilul însă trebuie să sugă la celălalt sîn, deoarece poate să prezinte tulburări digestive (uneori grave) sau chiar bronhopneumonie cu abcese multiple.

Abcesul confirmat

Dacă însă infecţia nu cedează în prima fază, glanda mamară rămîne voluminoasă, febra creşte şi apar boseluri pe suprafaţa mamelei ; nu întîlnim adenopatie axilară. În acest stadiu, sub influenţa antibioticelor şi a terapiei (revulsie, fizioterapie etc.), semnele clinice acute locale şi generale retrocedează rapid ; induraţia glandei însă involuează mult mai lent.

Fără tratament sau cu un tratament tardiv aplicat, afecţiunea evoluează spre supuraţie.

Diagnosticul precoce al supuraţiei este dificil, dar este important, deoarece schimbă evoluţia şi principiile de tratament ; nu se bazează pe fluctuenţă, care este un semn tardiv.

Diagnosticul se stabileşte pe modificările durerilor care devin pulsatile, cu insomnie ; febra devine oscilantă sau în platou înalt. Modificările locale constau în infiltraţie, roşeaţă şi edem al tegumentelor care se ondulează pe zona de mastită. Durerea este vie într-un punct (la palpare) şi apare ramolismentul foarte limitat în aceeaşi zonă. În acest stadiu, se impune executarea unei incizii de drenaj, care poate opri

Scanned with OKEN Scanner

evoluția. Uneori însă se produc recidive în alți lobi, sau pot apărea complicații, ca abcesul retromamar.

Forme clinice

Abcesul premamar, în care tumefacția roșie și dureroasă este situată înaintea glandei ; adenopatia axilară este constantă, abcesul fiind în general un abces limfangitic. O incizie minimă evacuează cu ușurință colecția sau colecțiile superficiale.

Abcesul retromamar succede în general un abces glandular profund ; el se propagă în țesutul celular care separă sînul de peretele toracic. Rezultă un abces în „buton de cămașă", cu o pungă intraglandulară și o alta situată retromamar, care comunică între ele printr-un orificiu relativ strîmt. Clinic, sînul este voluminos și depărtat de peretele toracic, cu o bogată circulație colaterală. Se observă un tip de fluctuență care permite mobilizarea sînului pe peretele toracic : „plutește în puroi" (Budin).

La periferie și mai ales în șanțul submamar apare o zonă de edem, care indică locul unde trebuie executată incizia. Complicațiile sînt grave și constau din propagarea spre gît, axilă, peretele abdominal, sau din invadarea pleurei.

Flegmonul difuz al sînului survine rar, la femeile debilitate, și supra-infectate ; este caracterizat prin tendința sa necrozantă și difuzantă și prin alterarea gravă a stării generale, care duce frecvent la moarte în cîteva zile.

Diagnostic

Diagnosticul pozitiv este în general ușor de stabilit ; angorjarea sînului (care este o stare fiziologică a sînului incomplet golit) nu se însoțește de roșeață și simptomele dispar după evacuarea laptelui.

Singura eroare posibilă este de a confunda abcesul sînului cu o tumoră malignă cu evoluție acută ; mastita carcinomatoasă se întîlnește de asemenea la femeile tinere și uneori chiar în timpul sarcinii sau al perioadei de lactație și îmbracă aspectul clinic de inflamație acută a glandei (febră, roșeață, durere, edem). Bilateralitatea frecventă a mastitei carcinomatoase și invadarea ganglionară ne ajută în diagnosticul diferențial.

Tratament

a) Înainte de stadiul de supurație : antibioticele constituie tratamentul de bază. Penicilina nu are nici o acțiune ; vor fi utilizate tetraciclinele, aureomicina, teramicina etc., pînă la dispariția semnelor locale. Antibiograma obținută din laptele recoltat este îndreptarul cel mai bun în terapia cu antibiotice. Revulsia cu rece (punga cu gheață etc.) este preferabilă revulsiei cu cald.

Alăptarea trebuie oprită la sînul respectiv, care însă va fi stors periodic (2—3 ori pe zi).

b) În stadiul de supurație : sub anestezie generală colecția este incizată larg și bine drenată.

Incizia va fi practicată submamar sau periareolar sau radiar, în funcție de localizarea colecției. Este obligatorie desființarea, cu degetul, a septurilor și lojilor glandulare, pentru a transforma într-o singură cavi-

Scanned with OKEN Scanner

tate care să dreneze complet colecţia glandulară. Uneori este necesar de a exciza cu foarfecele lobii sfacelaţi şi necrozaţi. Drenajul se execută obligatoriu cu meşe (sîngerare) şi tuburi de cauciuc ; alăptarea trebuie întreruptă.

MASTITELE CRONICE

Procesele inflamatorii cronice ale sînului sînt :

— *infecţiile banale*, din care mai des întîlnite sînt abcesul cronic şi galactocelul ;

— *infecţiile specifice* : tuberculoza şi sifilisul sînului ;

— *afecţiunile parazitare* : actinomicoza, sporotricoza şi chistul hidatic al sînului.

Infecţiile banale ale sînului :

Abcesul cronic, devenit mai frecvent odată cu antibioterapia aplicată mastitei acute ; astfel, datorită tratamentului insuficient sau incomplet al mastitei acute, se pot întîlni o multitudine de forme clinice evolutive, pînă la abcesul cronic.

Abcesul cronic, deci, rezultatul unei mastite acute nerezolvate, are aceeaşi etiologie ca abcesul acut, iar infectarea se realizează tot pe cale canalară.

Clinic, afecţiunea se traduce prin durere şi împăstare localizată ; palparea pune în evidenţă o zonă dureroasă, nodulară, întotdeauna mobilă pe planurile profunde şi neaderentă la tegumente. Uneori exprimarea prin presiune a sînului duce la apariţia puroiului din mamelon. Există uneori şi adenopatia axilară concomitentă ; ganglionii sînt sensibili la presiune şi prezintă variaţii de volum.

Diagnosticul este cîteodată dificil de stabilit, eroarea cea mai gravă fiind confundarea abcesului cronic cu o tumoră benignă sau malignă. Puncţia, sau preferabil incizia exploratoare, este mijlocul sigur de a stabili diagnosticul corect.

Abcesul subacut se deschide la tegument într-un timp relativ scurt, în timp ce abcesul cu adevărat cronic poate persista, fără evoluţie, mai multe săptămîni.

Tratamentul constă din incizia abcesului, care duce de obicei la o vindecare rapidă.

Galactocelul este reprezentat de o tumoră lichidă a sînului, de origine inflamatorie şi care conţine lapte mai mult sau mai puţin alterat ; această definiţie elimină tumorile chistice care pot avea conţinut de lapte.

Anatomic, punga este de cele mai multe ori mică şi este de volum variabil : numeroase canale galactofore se deschid în cavitatea ei.

Tratamentul constă din incizia pungii şi uneori este necesară extirparea parţială a pereţilor sclerozaţi ai acesteia.

Leziunile inflamatorii specifice ale sînului

Tuberculoza mamară este o afecţiune rară care apare în special în perioada de activitate genitală, cauzele favorizante fiind sarcina şi alăptarea ; uneori însă apare şi la nulipare.

Din punct de vedere anatomopatologic, se pot întîlni mai multe forme, din care reţinem în ordinea frecvenţei :

Scanned with OKEN Scanner

— *forma diseminată*, reprezentată de o multitudine de noduli cazeoşi răspîndiţi în glandă ;
— *forma confluentă*, care realizează o pungă abcedată ;
— *forma pseudoneoplazică*, de schir tuberculos ;
— *forma superficială*, reprezentată de mici noduli bine delimitaţi, situaţi perimamelonar ; aceşti noduli pot să se ulcereze şi să fistulizeze ;
— *galactoforita tuberculoasă*, închistată sau vegetantă.

Diagnosticul tuberculozei mamare este uşor de stabilit, cu excepţia fazelor tardive.

Antecedentele tuberculoase, multitudinea focarelor, lipsa durerii, adenopatia axilară precoce, permit de a stabili diagnosticul şi de a elimina adenomul mamar, mastita cronică sau cancerul incipient. Examenul puroiului este de un real folos în stabilirea diagnosticului pozitiv şi diferenţial ; în formele fibroase, doar examenul biopsic stabileşte diagnosticul sigur.

Tratamentul constă din utilizarea prelungită a medicaţiei antibacilare, la care uneori este necesar de a asocia tratamentul chirurgical : incizia sau excizia leziunii. Concomitent este absolut obligatoriu de a depista şi toate leziunile tuberculoase asociate.

În prezent, cu un tratament modern şi corect condus, prognosticul tuberculozei mamare este mai bun decît în trecut.

Sifilisul mamar poate fi întîlnit în diferite perioade evolutive ale sifilisului.

— *Şancrul sînului* este rar întîlnit, fiind totuşi a doua localizare a şancrului extragenital, după cel al buzelor. În majoritatea cazurilor, se întîlneşte la mamele care îşi alăptează copiii bolnavi de sifilis ereditar şi care le contaminează. Fisurile mamelonului şi contactul prelungit al acestuia cu epiteliul bucal al copilului explică inocularea. Localizarea cea mai frecventă este la baza mamelonului, uneori areolar sau pe tegumentele sînului.

— *Manifestările sifilitice secundare* pot apărea uneori şi pe tegumentele sînului.

—*Mastita sifilitică terţiară* este foarte rară, îmbrăcînd fie forma nodulară (goma sînului), unică sau multiplă, fie forma difuză, pseudotumorală. Tratamentul sifilisului mamar se încadrează în tratamentul general al sifilisului.

Leziunile parazitare ale sînului :

Actinomicoza mamară, afecţiune rară, se întîlneşte mai ales la femei şi poate avea două moduri de infestare a sînului : primitivă sau, mai frecvent, secundară unei invadări din aproape în aproape, plecînd de la un focar pleuropulmonar sau de la un focar la distanţă (mastoidian, maxilar, paranefretic etc.).

Diagnosticul se stabileşte în urma unui examen histologic (biopsie) sau examinînd secreţia fistulelor în urma ulceraţiei leziunii.

Tratamentul este chirurgical şi constă din rezecţia parţială a sînului în cazul unei leziuni limitate, sau din amputaţia sînului invadat în totalitate ; este necesară adăugarea, ca adjuvant, a tratamentului cu iodură.

Sporotricoza mamară, maladie excepţional de rară ; se prezintă fie sub forma unui nodul dur simulînd cancerul, fie sub forma unei colecţii renitente sau fluctuente.

Scanned with OKEN Scanner

Diagnosticul se stabileşte prin puncţie sau prelevare directă (forma ulcerată), culturile identificînd agentul patogen *(Sporotricum beurmanni)*. Tratamentul iodurat rezolvă în general parazitoza.

Chistul hidatic al sînului reprezintă o localizare rară a afecţiunii şi poate fi întîlnit la femeile tinere în perioada de activitate genitală sau de alăptare.

Infecţia invadează glanda, probabil prin anastomozele care unesc venele ligamentului suspensor al ficatului cu venele mamare.

Diagnosticul preoperator este extrem de dificil de stabilit ; el poate fi bănuit în prezenţa antecedentelor echinococozei, la bolnavele care au prezentat accidente serologice ale acestei maladii.

Tratamentul constă dintr-o rezecţie cuneiformă a mamelei, cu extirparea chistului şi a ţesutului glandular înconjurător ; în cazul infectării secundare a sînului, se impune şi tratamentul focarului primitiv.

LEZIUNILE DISTROFICE ALE SÎNULUI

Limităm acest capitol la maladia sclerochistică sau *maladia Reclus.*

Întîlnim sub denumirea de maladie sclerochistică a sînului o afecţiune caracterizată prin prezenţa de numeroase mici chisturi şi de noduli fibroşi în ambii sîni : Reclus (1884) a descris această maladie şi a demonstrat caracterul său benign.

Maladia este destul de frecventă, apare la femeile adulte, dar uneori o întîlnim şi la pubertate sau la menopauză ; foarte rar a fost descrisă şi la bărbat.

Din punct de vedere al *etiopatogeniei* este în prezent perimată teoria tumorală (epiteliom intraacinos), ca şi teoria inflamatorie (mastita cronică, ciroza epitelială a mamelei etc.). În prezent, autorii sînt de acord asupra *teoriei endocrine*, maladia chistică fiind o distrofie glandulară prin dereglări hormonale. Iniţial s-a crezut că maladia Reclus este consecinţa unei hiperfuncţii a corpului galben (origine luteinică) ; în prezent se consideră că hiperfoliculinemia produce alterările glandei mamare întîlnite în maladia sclerochistică (dovezi experimentale).

Anatomia patologică

Macroscopic, se întîlnesc în sîn multiple chisturi înconjurate de ţesut de scleroză difuz şi dens. Formaţiunile chistice sînt numeroase şi de dimensiuni variabile ; ele sînt pline cu un lichid gălbui sau negricios, mai mult sau mai puţin siropos.

Histologic, celulele epiteliale, mioepiteliale sau conjunctive pot suferi o hiperplazie, o atrofie sau o metaplazie ; se va întîlni deci o diversitate de anomalii, divers asociate. Leziunea dominantă este însă reprezentată de formaţiuni chistice şi de scleroză.

Clinic deosebim :

a) *Semnele funcţionale* sînt reduse ; se descriu dureri locale, spontane sau provocate de presiunea îmbrăcăminţii şi exacerbarea acestora în perioadele menstruale. Uneori putem observa existenţa unei secreţii

Scanned with OKEN Scanner

seroase prin mamelon. De obicei însă, bolnava descoperă întîmplător schimbarea permanentă a consistenţei sînilor şi vine la medic pentru acest motiv.

b) *La inspecţie*, nu se evidenţiază modificări aparente ale glandei.

Palparea, dimpotrivă, este caracteristică. Dacă palpăm sînul între mînă şi peretele toracic, percepem o serie de nodozităţi diseminate, de mărimi variabile ; unele sînt cît o alună sau un bob de mazăre iar altele, mult mai mici, cît grăuntele. Consistenţa acestor formaţiuni este fermă, sînt net delimitate, izolate una de alta şi mobile sub tegument, caractere foarte importante pentru diagnosticul pozitiv. Aderenţa la tegumente sau diminuarea delimitării nete sau a mobilităţii sînt semne ce pledează în favoarea unei asociaţii maligne.

Este obligatorie căutarea atentă a adenopatiei axilare ; în general nu întîlnim ganglioni prezenţi sau, dacă sînt, reprezintă o adenopatie banală. Maladia fiind deseori bilaterală, examenul atent al sînului opus este obligatoriu. Puncţia exploratorie, în cazul în care permite aspirarea unei mici cantităţi de lichid, nu aduce elemente de diagnostic.

Forme clinice

Distrofia difuză, caracterizată prin întinderea leziunilor de scleroză la tot sînul (sau la cea mai mare parte). La mamografie sînul este opac, reprezentînd o opacitate omogenă, intensă pînă la piele, cu conturul regulat pe clişeele de faţă şi de profil ; în spatele acestei opacităţi este dificil de a depista mici chisturi sau alte imagini. Dacă însă într-o zonă se palpează o induraţie cu tendinţă la prinderea glandei, biopsia se impune.

Distrofia chistică. Putem întîlni un chist solitar sau o conglomerare de multiple chisturi de dimensiuni variabile, înglobate într-o masă de ţesut scleros mai mult sau mai puţin abundent. Chistul solitar determină la mamografie o imagine opacă, rotundă sau ovalară, omogenă, cu contururi nete ; dacă puncţionăm chistul şi injectăm aer, obţinem pneumomamografia care conturează mai bine pereţii chistului, punînd eventual în evidenţă aspectele vegetante ce impun biopsia (fig. 4).

Fig. 4 — Mamografie-distrofie chistică a sînului.

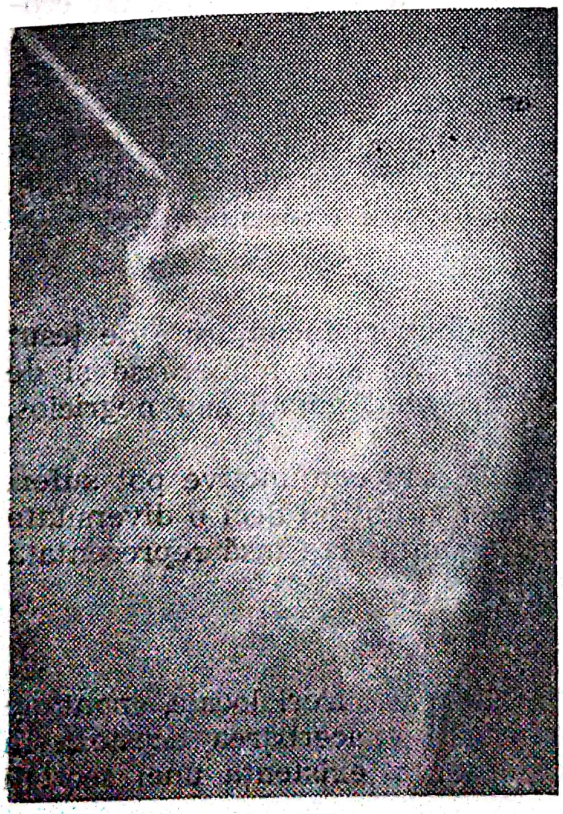

Chisturile multiple determină un placard granulos sau nodular ; la mamografie se evidenţiază multiple opacităţi relativ rotunde, care pot avea uneori pereţii calcificaţi.

Evoluţia este foarte lentă, pe parcursul a cîţiva ani ; uneori se descriu pusee evolutive în evoluţia cronică a afecţiunii.

Prognosticul este benign, atît timp cît nu apar semne de malignitate. Unii autori neagă orice legă-

Scanned with OKEN Scanner

tură între maladia Reclus şi cancerul sînului ; alţii însă consideră afecţiunea ca o stare precanceroasă.

Concluzia practică este deci că trebuie foarte atent supravegheată bolnava, mai ales după 40 de ani, astfel încît să putem interveni la cel mai mic semn de malignizare ca : fixarea şi conglomerarea nodulilor, apariţia aderenţelor la tegument sau apariţia adenopatiei axilare. Problema rămîne delicată, deoarece cancerul se poate ascunde în spatele unei maladii Reclus ; biopsia zonei suspecte se impune pentru elucidarea diagnosticului.

Diagnosticul

În formele clinice tipice, stabilirea diagnosticului este relativ uşoară ; în cazul unui chist unic însă este necesar diagnosticul diferenţial cu un adenom (mai puţin dur şi regulat), cu tuberculoza sînului (adenopatie axilară şi alte localizări tuberculoase) sau epiteliom intra-canalicular, în care scurgerea sanguinolentă este un semn important.

Diferenţierea leziunii unice de cancerul de sîn trebuie făcută cu grijă, iar elementele de diferenţiere sînt : aderenţa la piele sau de planurile profunde, unicitatea tumorii, existenţa prelungirilor ramificate şi adenopatia axilară caracteristică.

Problema cea mai dificilă este însă recunoaşterea transformării maligne a unui nodul al maladiei Reclus ; simptomele suspecte (P. Delbet) sînt conglomerarea granulaţiilor, neregularitatea suprafeţei lor, lipsa de limitare în unele puncte şi începutul de aderenţă la tegument. Mamografia şi puncţia sînt explorări paraclinice foarte utile şi pot orienta biopsia după incizia exploratorie.

Tratament

Afecţiunea este destul de frecventă şi, atît timp cît se menţine în limitele benignităţii, tratamentul trebuie să fie anodin : bandaje compresive, sedative, antalgice şi psihoterapie proporţională cu gradul de distonie neurovegetativă a bolnavei.

Tratamentul hormonal nu a dat rezultatele scontate ; uneori a determinat tulburări secundare endocrine sau, mai grav, a biciuit evoluţia unui cancer mascat de maladia sclerochistică Reclus (terapie cu estrogeni). Apariţia oricărei modificări însă, de natură să suspecteze degenerarea leziunii, impune biopsia şi în caz pozitiv tratamentul chirurgical adecvat.

TUMORILE SÎNULUI

În imediata vecinătate a sînului se pot întîlni, întîmplător, tumori de altă origine, ca lipoame, fibroame, angioame etc., care trebuie diferenţiate de tumorile propriu-zise ale sînului ; vom studia numai tumorile proprii ale glandei mamare.

TUMORILE BENIGNE

Adenofibromul este o tumoră de mărimea unui sîmbure de cireaşă, a unei alune sau uneori cît o nucă. Are suprafaţa regulată şi relativ rotundă, uneori lobulată, formată dintr-un ţesut ferm, alb-roz ; uneori

Scanned with OKEN Scanner

înconjoară cîteva cavităţi chistice şi, în general, este limitată la exterior de o capsulă proprie, care permite enuclearea tumorii. Alteori însă aderă intim cu restul glandei, prezentînd chiar unele prelungiri ale ţesutului tumoral în ţesutul glandular.

Histologic, adenofibromul este constituit de o proliferare epitelială şi conjunctivă ; elementele componente păstrează totdeauna o structură tipică, celulele tumorale neavînd un caracter anarhic, iar cele două ţesuturi rămînînd dispuse, unul faţă de celălalt, ca într-o glandă mamară normală.

Din punct de vedere *clinic,* întîlnim adenofibromul cu maximum de frecvenţă la femeile tinere, între 20 şi 30 de ani. Tumora este descoperită întîmplător ; palpînd glanda mamară între mînă şi grilajul costal, se constată că formaţiunea este rotundă sau ovoidă, netedă sau boselată, de consistenţă fermă sau elastică, indoloră şi de cele mai multe ori mobilă în raport cu tegumentele şi cu planurile profunde, bine delimitată de restul ţesutului glandular. Prezenţa tumorii nu este însoţită de adenopatie perceptibilă în axilă. Adenofibromul poate creşte în volum, mai ales în perioadele de sarcină sau lactaţie, fără însă a ajunge la dimensiuni prea mari. Adenofibromul gigant este o varietate clinică rară, care se întîlneşte la tinerele fete (14—20 de ani), creşte repede şi poate atinge uneori greutatea de 300—700 grame, în cîteva luni ; tegumentele sînt întinse pe tumoră şi roşietice, temperatura locală crescută, iar uneori apare şi o circulaţie venoasă colaterală.

Adenofibromul apare la mamografie de opacitate omogenă, mai intensă decît în chistul mamar, cu conturul rotunjit sau uşor boselat ; un lizereu clar separă glanda de tumoră. Uneori, tumora se continuă în ţesutul glandular printr-o prelungire, ca o coadă ; calcifierea peretelui tumoral subcapsular este posibilă în tumorile vechi. Mamografia poate pune în evidenţă multiple formaţiuni adenofibromatoase, ceea ce impune diagnosticul cu fibromatoza mamară.

Din punct de vedere *terapeutic,* tumora trebuie extirpată în totalitate. Atunci cînd este strict incapsulată, enuclearea formaţiunii se face cu uşurinţă ; cînd tumora este aderentă sau cu prelungiri în ţesutul glandular înconjurător se va extirpa un sector conic din glandă pentru a nu risca o exereză incompletă. Întotdeauna se va practica o incizie estetică (incizie periareolară, sau radială, sau submamară), care variază în funcţie de localizarea fibroadenomului. În mod obligatoriu, chiar dacă nu sînt semne clinice de malignitate, operaţia se va executa în paralel cu biopsia extemporanee, care hotărăşte definitiv natura tumorii şi tipul de operaţie.

Administrarea unei terapii cu estrogeni sau androgeni unei bolnave purtătoare de fibroadenom este riscantă, deoarece există o şansă din două de a obţine diminuarea sau dispariţia tumorii, dar şi posibilitatea unui rezultat foarte prost (Santy şi Dargent).

Tumori heterotopice sînt caracterizate şi determinate de prezenţa de ţesuturi diferite de cele ale glandei mamare ; ele se dezvoltă pe incluziuni embrionare, reprezentînd deci nişte disembrioame.

Anatomic, tumora este întotdeauna incapsulată, asemănîndu-se macroscopic cu un adenofibrom.

Histologic, se pot pune în evidenţă ţesut conjunctiv, cartilaginos sau ţesut osos (condrom, osteom al sînului), formaţiuni epidermice, chis-

Scanned with OKEN Scanner

turi sebacee, chisturi epidermice sau, mai rar, țesuturi complexe organizate și fragmente de organe (teratoame).

Clinic, tumorile de sîn provenite din țesuturi heterotopice sînt asemănătoare cu adenofibromul ; diagnosticul de certitudine însă se stabilește numai prin examenul histologic al piesei. În majoritatea cazurilor, tumorile heterotopice au o evoluție lentă și benignă ; uneori ele pot degenera sub forma unui sarcom sau a unui epiteliom.

Tratamentul acestor tumori, ca și al celorlalte tumori benigne ale sînului, constă din extirparea lor, fie prin enucleare, fie prin exereză limitată.

Tumori filodes — se întîlnesc mai frecvent între 30 și 60 de ani ; numele provine de la aspectul lor histologic particular, asemănător cu vegetații de origine canalară în formă de frunză de arbore. Frecvența lor este de 3% din tumorile sînului și 10% din tumorile benigne (Sicard) ; apar în special în perioada de activitate genitală.

Tumora filodes este reprezentată de o tumoră mare, uneori putînd ajunge gigantă ; unii autori au considerat că este vorba de evoluția particulară a unui adenofibrom intracanalar.

Tumora este caracterizată prin neregularitățile sale, ca formă și consistență, este lobulată și constituită din zone dure alternînd cu zone moi, uneori chiar fluctuente. Tumora are limite nete și nu determină aderențe periferice ; uneori, tegumentele care o acoperă apar subțiate, destinse, violacee și pot chiar prezenta plăgi superficiale.

Aspectul mamografic este acela al unui adenofibrom.

Evoluția este foarte lentă, uneori cu pusee evolutive care pot duce la fistularizarea la tegumente.

Tumora filodes este adesea precedată de un adenofibrom care evoluează rapid după un puseu acut. Unii autori consideră tumora filodes ca o formă particulară a adenofibromului, fiind vorba de un fibroadenom intracanalicular ; este astfel posibilă o asemănare cu fibroadenomul gigant de tip mioepitelial.

Tumora filodes are însă o frecventă tendință la recidiva locală, tendință datorită unei incapsulări incomplete.

Tratamentul constă din mamectomie simplă, fără ablația mușchilor pectorali ; tumora rămîne de regulă în glandă, fără tendință la invadare locoregională.

Tumorile cu stroma remaniată, rare, sînt reprezentate de tumorile mixte ale vechilor autori. Ca și tumorile glandelor salivare, ele evoluează timp îndelungat în mod benign ; uneori însă se pot mări brusc de volum și se comportă ca un epiteliom. Tratamentul lor constă în mamectomia simplă.

CANCERUL DE SÎN

Epiteliomul glandular este tumora cea mai frecventă a sînului. Cancerul sînului se întîlnește, ca frecvență în cadrul cancerelor la femeie, după cancerul uterin și cancerul gastric ; depistarea clinică încă tardivă, polimorfismul său clinic și gravitatea sa evolutivă îl situează printre cancerele cele mai agresive, care determină o mortalitate în continuă creștere, paralel cu creșterea morbidității sale. Diagnosticul

Scanned with OKEN Scanner

său, destul de dificil în perioada de debut (perioada preclinică, asimptomatică), trebuie stabilit cît mai precoce posibil, utilizînd toate metodele clinice şi paraclinice, inclusiv biopsia extemporanee.

Este ilustrativ, din acest punct de vedere, faptul că supravieţuirile de 5 ani, indiferent de tratamentul aplicat, ajung la 80% la cazurile depistate în stadiul I, scad la 50% în stadiul II şi la 10—15% în stadiul III (Al. Trestioreanu).

Etiopatogenie

Cancerul de sîn fiind net predominant la femei (98/2), tratarea capitolului se adresează sexului feminin ; la bărbaţi cancerul de sîn este excepţional de rar. Survine de obicei la vîrsta medie (40—50), apare însă şi între 50 şi 60 ani ; atunci cînd apare la femeile tinere are o evoluţie mai gravă ; la femeile în vîrstă (peste 60 ani) incidenţa este mică, iar evoluţia lentă.

Numeroase afecţiuni ale glandei mamare (adenom, tumori ale ţesuturilor heterotopice, maladia Reclus, tumori filodes etc.) sînt susceptibile de a degenera în epiteliom (cauze favorizante).

Printre cauzele predispozante ale cancerului de sîn sînt de reţinut tulburările în secreţia estrogenilor, acţiunea cancerigenă a foliculinei fiind demonstrată experimental ; astfel se explică maximum de frecvenţă între 45—49 ani, în premenopauză.

Ca şi în cancerul de prostată, cancerul mamar pare, cel puţin parţial, dependent hormonal, evoluţia sa depinzînd de prezenţa în exces a anumitor hormoni, de tipul estrogenilor de origine ovariană, suprarenală, sau de alte surse. Cancerul mamar ce apare postmenopauză (55—59 ani) pare însă să fie dependent de hipersecreţia de progesteron.

Este deci important, din punct de vedere practic, de a se doza hormonii la femeile cu cancer mamar, pentru a se determina profilul endocrin al bolnavei şi pentru a avea indicaţii asupra tipului de terapie hormonală.

Cauzele predispozante cele mai importante însă par a fi situaţiile nefiziologice ale glandei mamare ; se constată o incidenţă net crescută a cancerului de sîn la femeile necăsătorite sau căsătorite tîrziu, cele cu puţine sarcini şi la cele care nu-şi alăptează copiii.

În ceea ce priveşte factorii genetici, cercetările statistice în special sînt neconcludente ; unii autori susţin totuşi (Broca, Hörnecke şi Brandt etc.) că există o predispoziţie transmisibilă familial în acest sens.

Se pare totuşi că transmisibil, pe linie maternă, este profilul endocrin al bolnavei, care poate constitui un factor predispozant în anumite condiţii.

Anatomie patologică

Aspecte macroscopice. Forma banală sau *cancerul infiltrant* este reprezentat de un nodul dur, omogen, fără nici o tendinţă la incapsulare ; el are continuitate cu ţesutul glandular înconjurător, în care îşi trimite o serie de prelungiri ramificate. Suprafaţa de secţiune a neoplasmului este gri sau albicioasă, cîteodată translucidă, cu puncte sau zone gălbui, consecinţa unei degenerescenţe grăsoase.

A doua formă întîlnită este aceea de *schir,* în care predomină ţesutul conjunctiv în detrimentul ţesutului epitelial ; schir-ul atrofic duce

Scanned with OKEN Scanner

în timp la retracția considerabilă a întregii glande ; în schir-ul ramificat există o serie numeroasă de travee de țesut fibros care pornesc în raze, dintr-un nodul central.

Cancerul encefaloid, varietate mai rară, este format dintr-un nodul mare, dur, albicios, cu multe zone hemoragice, care mărește mult glanda mamară, dînd în final aspectul encefaloid.

Cancerul coloid, foarte rar, este constituit din cavități mai mult sau mai puțin mari, pline cu țesut hialin și transparent.

Aspecte histologice : microscopic, cancerul este constituit din stromă conjunctivă și elemente epiteliale ; acestea îmbracă aspectul de acini sau de pseudotubi glandulari (epiteliom acinos sau lobulat) sau uneori de cordoane pline (epiteliom atipic sau polimorf).

Celulele canceroase sînt foarte variate în formă și dimensiuni ; dar ele au comun și sînt caracterizate prin aspectul monstruos, anarhic și mitoze anormale.

Invadarea sistemului limfatic de către leziunea canceroasă se face uneori foarte precoce și este totdeauna de o extremă importanță prognostică și terapeutică. Limfaticele glandei mamare iau naștere din spațiile perilobulare și formează plexul limfatic superficial subareolar ; de aici pornesc trunchiurile principale eferente tributare ganglionilor axilari, înconjurînd marginea inferioară a mușchiului marele pectoral sau perforîndu-l. Căile limfatice ajung astfel la grupul central al ganglionilor axilari, fie direct fie prin intermediul stațiilor ganglionare situate de-a lungul arterei mamare externe (grup superior și inferior) sau arterei scapulare inferioare.

Există de asemenea și căi limfatice accesorii, care pornesc de la glandă direct (fără a trece prin plexul superficial subareolar) și se varsă în ganglionii axilari cei mai externi : ganglionii humerali, ganglionii sateliți ai venei axilare, ganglionii subclaviculari și supraclaviculari ; aceste căi accesorii înconjoară sau perforează marele pectoral și aponevroza clavipectorală (există ganglioni și între cei doi mușchi pectorali).

Limfaticele porțiunii interne a glandei perforează extremitatea internă a spațiilor intercostale și se varsă în ganglionii lanțului mamar intern.

Menționăm că plexul limfatic subareolar comunică cu limfaticele de la inserția superioară a mușchiului marele drept al abdomenului și cu limfaticele diafragmului și, de asemenea, că limfaticele porțiunii interne a mamelei comunică cu limfaticele sînului opus, ceea ce explică posibilitatea recidivelor în acest sîn și adenopatia încrucișată contralaterală.

Din aceste considerații anatomice ale dispoziției și distribuirii limfaticelor sînului, se trag concluzii chirurgicale foarte importante. Actul operator trebuie să extirpe tumora și glanda mamară și, în același timp, toate grupele ganglionare suspecte de a fi invadate și accesibile operator, ca grupele ganglionare axilare (venei axilare, axilar central, apical) mamare externe (superior și inferior), scapular inferior și, de asemenea, trunchiurile limfatice intermediare. Operația, deci, cu pretenție de radicalitate, va extirpa în bloc glanda mamară, mușchii pectorali (marele și micul pectoral), grupele ganglionare mai sus menționate și tot țesutul celulogrăsos al axilei.

Scanned with OKEN Scanner

În localizările superioare sau interne ale cancerului, uneori este necesară extirparea ganglionilor supraclaviculari sau a ganglionilor mamari interni.

Generalizarea cancerului

Metastazele se fac pe cale sanguină sau prin embolie, ceea ce explică precocitatea lor ; unele metastaze pot fi consecința unui proces de permeație limfatică sau de propagare prin continuitate. Invadarea pleurei (pleurezia hemoragică) și a plămînului (noduli canceroși corticali) este de cele mai multe ori extensia din aproape în aproape. Invadarea viscerelor abdominale (ficat, splină, epiploon, ovare) și a sistemului osos (în ordinea frecvenței : sternul, coastele, coloana vertebrală, femurul etc.) este determinată de cele mai multe ori prin embolie neoplazică. Metastazele osoase sînt mai frecvent osteolitice decît osteocondensate, iar din punct de vedere histologic ele prezintă cîteodată o structură diferită de cancerul inițial, ceea ce ridică probleme delicate de diagnostic. Uneori se constată leziuni difuze ale scheletului, reamintind osteomalacia sau maladia Recklinghausen ; această distrofie paracanceroasă se pare că este determinată de acțiunea toxinelor neoplazice, secretate de tumoră, asupra sistemului endocrin regulator al metabolismului calciului.

Studiul clinic

Este de o importanță deosebită pentru a stabili diagnosticul cît mai precoce și a oferi astfel bolnavei posibilitatea de a beneficia de o terapeutică care să-i asigure o vindecare completă sau o supraviețuire cît mai lungă. Așa cum, pentru depistarea precoce a cancerului colului sau corpului uterin, există în prezent organizat sistematic controlul clinic anual (sau bianual), cu rezultate foarte bune acolo unde se practică, ar trebui și pentru stabilirea diagnosticului precoce clinic în cancerul de sîn să se efectueze examene clinice și eventual paraclinice periodice. Sînul nesuferind, care nu are în perioada de debut nici un semn pentru bolnavă, poate totuși ascunde un nodul suspect ; cancerul de sîn, însă, în acest stadiu inițial se ascunde în masa de țesut glandular și rămîne necunoscut de bolnavă pentru o perioadă de timp.

De obicei, printr-o întîmplare, cu ocazia unei toalete sau cu ocazia unui traumatism minim, prin palpare, femeia descoperă o masă dură, nedureroasă ; în aceste cazuri bolnava trebuie să se prezinte de urgență la medic, care trebuie să utilizeze toate mijloacele clinice și paraclinice, inclusiv examenul biopsic, pentru stabilirea cu precizie a diagnosticului.

Toate statisticile sînt de acord că, în marea majoritate a cazurilor, bolnava este cea care depistează afecțiunea (peste 90%) și că formațiunea tumorală (dureroasă sau nedureroasă) este simptomul pentru care se prezintă la medic (peste 80%). Uneori însă, cu ocazia unui consult general, cancerul mamar a putut fi decelat de medic.

Anamneza trebuie să precizeze vîrsta bolnavei și antecedentele sale genitale și mamare (perioadele de menstruație, sarcini, nașteri, perioade de alăptare etc.). Trebuie, de asemenea, să se stabilească perioada de timp scurs de la descoperirea tumorii și dacă aceasta a prezentat tendința la creștere rapidă.

Scanned with OKEN Scanner

Inspecția este primul timp al examenului clinic și trebuie executat cu bolnava dezbrăcată pînă la mijloc, în poziție simetrică, șezînd sau în picioare, cu brațele pe șolduri și apoi la ceafă sau pe cap.

În lumină bună se vor observa, întîi din față apoi și din alte unghiuri, conturul și volumul sînilor.

— Se pot astfel constata diferențe de volum și de poziție ; mamelonul este deplasat, fie că este mai ridicat decît de partea sănătoasă, fie că este deplasat lateral sau medial, fie că nu este situat în centrul areolei. Uneori mamelonul poate fi retractat, adică tras spre profunzimea glandei ; acest semn este esențial, atunci cînd este de apariție recentă și cînd mamelonul este fixat, neputînd fi readus la poziție normală prin tracțiune. În alte cazuri, prin mamelon se observă o scurgere anormală sau sanguinolentă.

— Tegumentele pot de asemenea prezenta semne importante ; uneori se constată echimoze sau noduli cutanați multipli dispuși excentric ; aceștia apar rar în forma infiltrantă obișnuită dar sînt martorii unei malignități considerabile a tumorii subiacente.

Mai frecvent și cu mare valoare diagnostică este „capitonajul" pielii, care se realizează prin retracția tractusurilor fibroase care se organizează între tumoră și tegumente ; se formează uneori, în urma acestei retracții tegumentare, o mică depresiune sau un rid abia vizibil. În unele cazuri este necesar să confirmăm aderențele cu tumora, prin plisarea tegumentului, aprecierea grosimii pliului și apariția șanțurilor paralele care iau naștere prin această manevră.

Aspectul de „coajă de portocală" al tegumentelor este un semn care apare mai tîrziu și se datorește stazei și retenției limfatice ; are o valoare diagnostică limitată pentru că poate apărea în orice stare de elefantiazis.

Alteori tegumentele sînt punctate și presărate cu puncte retractate, amintind aspectul pielii de porc.

Invadarea tegumentelor, vizibilă prin semnele și aspectele mai sus descrise, este cu atît mai precoce cu cît tumora este mai superficială ; uneori, într-un stadiu mai avansat poate apărea și ulcerația tegumentului supraiacent tumorii.

Palparea sînului este manevra clinică principală în stabilirea diagnosticului clinic ; ea se va efectua după regulile indicate de Velpeau, adică palpînd glanda sistematic, de la stern la marginea anterioară și externă a marelui pectoral și de la claviculă la șanțul submamar, cu toată mîna (cu degetele lipite), comprimînd cu blîndețe mamela între mînă și grilajul costal.

Palparea se va face cu bolnava în picioare sau culcată (mai ales la obeze cu sînii voluminoși), în poziție relaxată, cu brațele de-a lungul corpului și apoi cu brațele ridicate pe cap.

Palparea va stabili sediul tumorii, în raport cu împărțirea suprafeței sînului în 5 sectoare, determinate patru dintre ele de încrucișarea la nivelul mamelonului a unei linii drepte verticale perpendiculare pe o linie dreaptă orizontală (cadran supero-intern, supero-extern, infero-intern și infero-extern), iar a cincea zonă, centrală, rotundă, cu mamelonul în centru și limitată de o linie circulară situată la 1 cm în afara areolei.

Scanned with OKEN Scanner

Vor fi determinate apoi *caracterele tumorii*, și anume : forma, dimensiunile, consistența și limitele sale.

Suprafața tumorii este de obicei neregulată și boselată, forma alungită sau rotunjită, dar fără limite nete. Consistența tumorii este în funcție de stadiu și forma anatomoclinică : la început este dură, lemnoasă ; mai tîrziu poate prezenta zone ramolite, false chisturi produse prin necroza parcelară a neoplasmului. *Mobilitatea tumorii* trebuie controlată cu atenție, atît în cadrul glandei, cît și în ceea ce privește fixitatea față de planul muscular sau aderența la tegumente (capitonaj, coajă de portocală, paralelismul pliurilor cutanate, retracția mamelonului etc.).

Aderența sau fixitatea tumorii sau a întregii glande la planul profund (muscular sau grilaj costal) trebuie căutată prin manevra descrisă de Tillaux, care recomandă contracția marelui pectoral prin opoziția apropierii brațului de corp (strîngerea între braț și corp a unui obiect tare sau sprijinirea cotului pe umărul examinatorului cu tendința de apropiere de corp).

Căutarea mobilității (sau fixării) glandei tumorale se face și cu marele pectoral relaxat ; fixitatea la pectoral și în această situație demonstrează forma avansată a bolii.

În tot timpul manevrelor palpatorii descrise, tumora rămîne de regulă nedureroasă, semn important pentru diagnosticul de cancer ; sensibilitatea unui nodul suspect este în general un argument contra diagnosticului de cancer.

Adenopatia satelită trebuie căutată sistematic și complet ; cu degetele moderat flectate se palpează axila, în vîrful ei și de-a lungul peretelui intern pe digitațiile marelui dințat. Dacă există ganglioni (în cadrul celor 5 grupe) trebuie stabilite : sediul, numărul, dimensiunile, consistența și aderența la țesuturile învecinate. Se consideră ganglioni neoplazici ganglionii mici și duri, ganglionii mari peste 2 cm diametru, ganglionii conglomerați și ficși. Sînt însă cazuri în care se depistează adenopatie axilară, cu ganglionii neinvadați (inflamații banale), după cum sînt și bolnave fără adenopatie macroscopică, dar cu invazie neoplazică microscopică.

Este, de asemenea, obligatoriu controlul fosei supraclaviculare pentru căutarea ganglionilor supraclaviculari (în special în localizările din cadranele superioare) și mai ales a ganglionului de la vărsarea jugularei interne în vena subclavie.

Se va explora palpatoriu și axila contralaterală, mai ales în localizarea tumorii în cadranele interne (vezi căile limfatice ale sînului).

Valoarea examenului clinic în cancerul de sîn depinde de corectitudinea și minuțiozitatea efectuării lui ; în cazurile incipiente, pentru depistarea precoce, examenul clinic sistematic efectuat are o deosebită importanță, iar exactitatea lui crește procentual, pe măsură ce leziunea este mai avansată. Preferabil este să greșești în plus și să apelezi la alte explorări paraclinice, decît infirmarea unei leziuni canceroase.

Așa cum menționează și Al. Trestioreanu, trebuie să respectăm aforismele enunțate de Verhoeghe :

1) Orice tumoră mamară poate fi un cancer pînă la proba obiectivă contrară.

Scanned with OKEN Scanner

2) Nu trebuie întîrziat diagnosticul definitiv, prin aplicarea de tratamente hormonale în cazurile bănuite de mastoză cu tumoare sau de formă pseudotumorală de mastopatie.

3) Nu trebuie neglijată secreţia mamelonară, oricare i-ar fi aspectul, fiindcă se poate însoţi de un cancer nepalpabil.

4) Nu trebuie să se aştepte semnele clasice pentru a stabili diagnosticul de cancer mamar. Cancerul incipient nu este deseori nici dur, nici însoţit de adenopatie axilară, dar poate fi sugerat printr-un semn de prezumţie foarte preţios, şi anume : pierderea paralelismului pliurilor cutanate sau îngroşarea discretă a tegumentelor la nivelul tumorii.

5) Nu trebuie împiedicat diagnosticul clinic şi mai ales cel histopatologic printr-o radioterapie făcută înainte de a avea un diagnostic precis.

6) Examenul trebuie să înceapă printr-o anamneză conştiincioasă, urmată de inspecţie şi palparea făcută corect şi să fie continuat cu investigaţiile complementare în caz de dubiu sau pentru confirmarea unui diagnostic considerat clinic ca cert.

Concluziile examenului clinic permit în ultimă instanţă stabilirea *stadialităţii leziunii* după clasificarea Uniunii internaţionale contra cancerului.

Avem astfel referiri la caracterele tumorii (T), la adenopatia regională (N) şi la metastaze (M).

T. *Tumora*

— sub 2 cm (∅) — mobilă faţă de tegumente — mobilă la planurile profunde	T — 1
— ∅ de la 2 la 5 cm — fixarea incompletă la tegumente — fixarea incompletă la mamelon — mobilă la planurile profunde	T — 2
— ∅ de la 5 la 10 cm — fixarea completă la tegumente — piele în „coajă de portocală“ — fixarea la marele pectoral	T — 3
— peste 10 cm (∅) — „coajă de portocală“ sau fixarea definitivă la tegumente etc. — fixarea la peretele toracic	T — 4

N. *Adenopatie regională*

N-0 : fără adenopatie axilară homolaterală palpabilă ;
N-1 : adenopatie axilară homolaterală palpabilă, dar mobilă ;
N-2 : adenopatie axilară homolaterală fixă ;
N-3 : adenopatie supra- sau retroclaviculară homolaterală sau edem al braţului.

M. *Metastaze*

M-0 : fără metastaze ;

M : metastaze viscerale, inclusiv invadarea cutanată la distanţe ; adenopatie contralaterală ; invadarea sînului opus.

Scanned with OKEN Scanner

Însumînd aceste caractere ale tumorii, adenopatiei și metastazelor, se stabilesc următoarele stadii evolutive ale cancerului de sîn :

Stadiul I : T-1 sau T-2
N-0
M-0

Stadiul II : T-1 sau T-2
N-1
M-0

Stadiul III : T-3 sau T-4
N-2 sau N-3
M-0

Stadiul IV : M

Metode paraclinice de diagnostic

Examenul cancerului de sîn nu este complet, fără a preciza starea celuilalt sîn și fără a căuta metastazele, cele mai frecvente la nivelul plămînului (clinic și radiografic), ficatului (clinic și scintigrafic) și la nivelul sistemului osos, îndeosebi la nivelul cutiei toracice și vertebrelor (radiografii).

1) *Mamografia* (radiografia sînului) făcută cu o bună tehnică, cu clișee comparative ale celor doi sîni, în incidențe variate (cranio-caudală cu razele verticale, de profil, în poziția genupectorală și incidențe oblice etc.), aduce date foarte utile pentru diagnostic și orientează pentru biopsie. Imaginile care sugerează cancerul de sîn pot fi :

— opacități stelare, uneori ramificate sau cu spiculi, de tonalitate omogenă și cu contur neregulat ;
— microcalcificații anarhice, întîlnite în sîn, cu opacitatea suspectă ;
— îngroșarea și retracția tegumentelor în dreptul tumorii ;
— retracția mamelonului ;
— opacități ganglionare axilare.

Toate aceste imagini pledează pentru un epiteliom nodular.

S-au mai utilizat, cu rezultate discutabile, și alte metode radiologice ca *galactografia* (injectarea de substanțe de contrast pe canalele galactofore), *chistopneumografia* (introducerea de aer după evacuarea prin puncție a chisturilor mamare) și *xerografia* (pe plăci de seleniu), care dă imagini în basorelief.

2) *Termografia.* Se bazează pe măsurarea temperaturii tegumentelor din vecinătatea tumorii, care este mai crescută, însă cu valori imperceptibile ; pentru aceasta se utilizează fie termocuplul (contact direct) fie termografia în infraroșii sau de termoviziune (la distanță). Structurile suspecte emit raze infraroșii și se pot astfel obține termograme care indică zonele mai calde. Metoda a dat rezultate bune și este utilizată în centrele specializate.

3) *Radiofosfocaptarea.* Se bazează pe capacitatea fosforului radioactiv (^{32}P) de a se fixa rapid și în concentrație mai mare pe țesuturile de multiplicare rapidă ; contorul Geiger-Müller, după administrarea fosforului per os, depistează zonele suspecte din sîn. Rezultatele au fost bune (pînă la 90% rezultate pozitive), însă metoda nu se poate utiliza decît pentru tumorile superficiale (pînă la 1 cm adîncime).

4) *Limfografia.* Constă în limfografia ganglionilor axilari, valoroasă în special în invazia microscopică a ganglionilor, nedecelabilă clinic (peste 30% posibil) ; atunci cînd reușește aduce date prețioase pentru diagnosticul precoce. Metoda este însă dificilă, cu multe eșecuri și încă rar folosită.

Scanned with OKEN Scanner

5) *Examenul citologic* este o metodă de explorare paraclinică utilă. Se practică prin puncția aspirativă a formațiunii tumorale. Atunci cînd este pozitivă, cu o tehnică corectă de fixare a produsului obținut și cu o colorație Papanicolau, se stabilește diagnosticul de cancer fără multă dificultate ; se poate indica și tipul de cancer : papilar, glandular sau mucosecretant. Dar nu întotdeauna puncția este pozitivă, fie că acul nu reperează o tumoră prea profundă, fie că țesutul tumoral este scleros sau hialin, foarte dens.

6) *Biopsia* cu examen histopatologic extemporaneu (biopsia extemporanee) este metoda care permite diagnosticul de certitudine și hotărăște atitudinea terapeutică. Ea se execută în special în cazurile incipiente, de dubiu, în care celelalte metode nu au fost concludente. Biopsia se execută sub anestezie generală, practicîndu-se o rezecție sectorială, în țesutul sănătos în mijlocul căruia se află tumora ; este contraindicată simpla extirpare a tumorii sau a unui fragment din tumoră. În caz negativ, operația se reduce la rezecția sectorială ; în caz de cancer, se continuă operația majoră (Halsted etc.).

Evoluția

Cancerul de sîn, odată constituit, evoluează continuu ; autorii moderni insistă asupra faptului că evoluția se face sub formă de pusee evolutive, cînd tumora se însoțește de fenomene pseudoinflamatorii, moment în care actul chirurgical nu este indicat. Evoluția se realizează local, prin extensie regională pe cale limfatică și diseminare la distanță prin metastaze.

Local se produce infiltrarea țesutului glandular, în lungul canalelor și formațiunilor fasciale, dînd tumorii aspectul neregulat, stelat. Proliferarea fibroblastică a stromei înconjoară leziunea cu un strat fibros, dur, care dă caracterul ferm-lemnos al tumorii.

Tumora evoluează atît spre suprafață, unde prinde tegumentele, dînd semnele descrise de inspecție și palpare (lipsa paralelismului pliurilor, coaja de portocală, retracția, nodulii de permeație, ulcerațiile etc.) cît și spre profunzime, prinzînd și invadînd fascia mamară, mușchii pectorali și, în ultimă instanță, peretele toracic.

Extensia limfatică se poate produce în orice moment al evoluției tumorii (deci și foarte precoce) și invadează pe căile limfatice eferente cele 5 grupe ale ganglionilor axilari, ganglionii supraclaviculari, mamari interni etc. (vezi capitolul de anatomie patologică), în funcție de potențialul evolutiv și de localizarea cancerului în cadranele descrise.

Diseminarea la distanță este ultima etapă și se caracterizează prin depășirea, de către procesul neoplazic, a sînului și a teritoriului limfatic al acestuia.

Diseminarea se produce fie prin invadarea altor teritorii limfatice (axila și fosa supraclaviculară contralaterală, ganglionii laterocervicali, tegumentele și țesuturile din jurul sînului etc.), fie prin metastaze (de regulă pe cale sanguină) în alte organe (plămîn-pleură, ficat, creier, sistem osos etc.).

În general moartea survine (netratat) între 18 luni și 3 ani după debutul afecțiunii.

Prognosticul cancerului este dificil de stabilit ; forma histologică nu are mare importanță, exceptînd extremele ; schir-ul și epiteliomul atipic.

Scanned with OKEN Scanner

Cîțiva parametri intră în aprecierea prognosticului, și anume :

— vîrsta : cancerul la femeile tinere este de prognostic grav, cel la vîrstnice (forme senile) evoluînd de obicei mai lent ;

— timpul scurs pînă la stabilirea diagnosticului ;

— localizarea, cancerul situat în cadranele interne fiind de evoluție mai gravă ;

— sarcina, care stimulează evoluția rapidă și pune probleme dificile de tratament ;

— puseele evolutive, care grăbesc evoluția ;

— îngroșarea și infiltrarea tegumentelor și mamelonului.

Formele radiosensibile sînt de un prognostic mai bun, mai ales dacă ganglionii axilari nu sînt invadați.

Forme clinice

Forma obișnuită a cancerului de sîn este reprezentată de *cancerul infiltrant*, constituit dintr-un nodul dur, omogen, neincapsulat, cu prelungiri stelate și cu tendința de invadare a țesutului glandular înconjurător ; aspectul clinic, paraclinic și evolutiv a fost descris mai sus. Uneori însă cancerul îmbracă și alte forme clinice.

a) Formele de debut ridică probleme importante de diagnostic precoce :

— *cancerul „ocult"* este o formă rară, care se evidențiază direct prin adenopatie axilară sau chiar prin metastaze ; utilizarea tuturor metodelor de explorare și îndeosebi a mamografiei poate depista tumora ;

— *epiteliomul dendritic* se evidențiază printr-o scurgere sanguinolentă la nivelul mamelonului ;

— *chisturi neoplazice*, cu conținut sanguinolent, necunoscute decît prin biopsie ;

— *infiltrat neoplazic difuz*, fără tumoră netă, varietate unde adenopatia sau metastaza este primul simptom ;

— forme de cancer grefate pe tumori benigne (adenoame, fibroadenoame etc.) sau pe un nucleu de mastită cronică.

b) Formele clinice evolutive sînt numeroase :

— *cancerul acut*, numit și mastita carcinomatoasă acută a lui Volkmann, apare la femeile tinere, în special în timpul sarcinii sau alăptatului. Afecțiunea este uneori bilaterală și îmbracă caractere inflamatorii (roșeață, durere, căldură locală). Moartea survine în general în cîteva luni ;

— *cancerul encefaloid*, întîlnit de asemenea la femeile tinere ; se prezintă îndeosebi cu boseluri de consistență moale, care se ulcerează rapid și duce în cîteva luni la moarte ;

— *boala Paget* a sînului, cancer al canalelor galactofore terminale, cu evoluție către areolă sau mamelon ; acesta este retractat, erodat, infiltrat, acoperit cu cruste sau chiar ulcerat. Uneori tumora lipsește, fiind prezente doar leziunile mamelonare ;

— *cancere medulare* apar sub forma unor tumori bine delimitate, relativ mari, incapsulate, de consistență elastic-păstoasă ; sînt uneori însoțite de fenomene inflamatorii peritumorale ;

— *schirul mamar*, caracterizat prin abundența țesutului fibros, are în general o evoluție lentă (10—15 ani, la femeile în vîrstă). Schirul atrofic produce o retracție a glandei mamare, ajungînd la o tumoră

Scanned with OKEN Scanner

dură, aderentă la piele și planurile profunde ; adenopatia și metastazele sînt tardive.

Schirul pustulos diseminat este caracterizat prin numeroși noduli situați în jurul tumorii inițiale ; este o formă gravă.

Schirul în cuirasă este constituit din placarde pahidermice, care blochează toracele și provoacă dureri și asfixie.

c) Formele anatomoclinice sînt caracterizate prin localizarea lor, cu implicații asupra modului de invazie limfatică sau asupra tacticii și tehnicii chirurgicale.

— *Cancerul cadranelor interne* ale sînului invadează frecvent ganglionii mamari interni (formă gravă) ;

— *Cancerul șanțului submamar* se fixează rapid la grilajul costal ;

— *Cancerul mamelei aberante* (axilară mai frecvent) a cărui localizare anormală antrenează dificultăți de diagnostic, simulînd o adenopatie banală ;

— *Cancerul bilateral*, simultan sau consecutiv, pune probleme dificile de tratament, fiind o formă foarte malignă (din fericire rară).

Diagnosticul

Orice tumoră de sîn trebuie considerată *a priori* ca un cancer și impune declanșarea seriei de explorări clinice și paraclinice, în final terminîndu-se cu biopsia extemporanee care tranșează în ultimă instanță diagnosticul.

Exceptînd cazurile particulare și evidente (adenofibrom gigant etc.), totul este relativ în elementele clinice de diagnostic : vîrsta, limitele tumorii etc. O maladie Reclus bilaterală poate foarte bine ascunde un cancer. Pentru a evita erorile și urmările lor grave, trebuie să se știe că datele clinice au rol de a orienta explorările complementare, singurele care pot duce spre un diagnostic precis.

Diagnosticul diferențial, absolut necesar, dar uneori foarte delicat de stabilit, se face mai frecvent cu leziunile tumorale, distrofice sau inflamatorii cronice ale sînului.

Dintre afecțiunile care se pretează cel mai frecvent la diagnostic diferențial cu cancerul de sîn, menționăm : mastoza sclerochistică (Reclus), papilomul intracanalicular, fibro-adenomul mamar, tumora filodes, mastita cu celule plasmatice, granulomul lipofagic etc.

Tratament

Nu există încă în prezent decît un singur tratament curativ al cancerului de sîn, reprezentat prin amputația chirurgicală a glandei. În același timp razele X, hormonoterapia, castrarea și chimioterapia sînt de multe ori tratamente asociate utile.

— Tratamentul chirurgical constă în extirparea în bloc a glandei mamare în întregime (inclusiv tegumentele care o acoperă) și, în marea majoritate a cazurilor, a mușchilor pectorali (marele și micul pectoral) și a lanțului ganglionilor axilari, inclusiv căile eferente limfatice și țesutul celulograsos al axilei. Majoritatea autorilor susțin în continuare necesitatea acestei operații largi de mamectomie, extirparea mușchilor pectorali și limfadenectomie axilară, indiferent de volumul aparent al tumorii (tumoră mică sau medie) și de volumul, numărul și starea ganglionilor axilari (ganglionii mici, mobili etc.).

Scanned with OKEN Scanner

Această ablație, cu evidarea sistematică a ganglionilor, se execută după o tehnică bine reglată de Halsted.

Există în ultimii ani încercări reprezentate de experiența și statisticile unor chirurgi pentru reducerea amplorii intervenției operatorii, care indiscutabil este o operație mutilantă, mai ales pentru o femeie tînără (la care în special trebuie executată). Astfel se practică : tumorectomia simplă asociată cu radioterapie, mamectomie sectorială largă asociată cu radioterapie, cu sau fără evidarea ganglionilor axilari, mamectomie totală asociată cu radioterapie, cu sau fără evidarea ganglionilor axilari etc. Cele mai durabile rezultate, din seria operațiilor care urmăresc lăsarea pe loc a masei mușchilor pectorali, le-a înregistrat mamectomia totală asociată cu evidarea ganglionilor axilari și radioterapie. Aceste operații, mai puțin mutilante, nu au încă toate proba timpului și nu pot fi recomandate ca operații superioare din punct de vedere al radicalității și duratei în timp de supraviețuire, în comparație cu operația Halsted. Totuși, la anumite cazuri particulare, în anumite forme anatomoclinice, în anumite stadii evolutive și la femeile în vîrstă, unele din aceste operații pot fi indicate și executate, cu rezultate comparabile cu operația Halsted.

În arsenalul *radioterapiei,* cobalto-terapia pare mai eficace și mai ușor de aplicat decît radioterapia convențională ; în cazul existenței leziunilor în apropierea tegumentelor sau în cazul unei extensii limfatice subdermice, unii specialiști recomandă aplicarea unei părți din doză sub formă de raze X.

Indicațiile în funcție de stadiul evolutiv

a) Stadiile I și II corespund cazurilor pe care numeroși autori le consideră „cancere operabile". În majoritatea cazurilor (mai ales în stadiul II) amputația sînului, extirparea pectoralilor și evidarea ganglionilor axilari (operația Halsted) rămîne operația de bază. Ea trebuie completată printr-o evidare ganglionară mamară internă ori de cîte ori tumora este localizată în cadranul central sau, mai ales, în cele două cadrane interne (supero-intern și infero-intern) ; uneori este necesară evidarea ganglionară (eventual cu biopsie extemporanee), chiar dacă tumora este situată în cadranele externe, dar există adenopatie mamară internă.

Asocierea radioterapiei este inutilă dacă examenul histologic al mai multor ganglioni (5—10 ganglioni) extirpați nu stabilește extensia limfatică canceroasă (N-0).

Radioterapia postoperatorie se impune ori de cîte ori se găsește histologic invadarea ganglionară (N-1), sau în cazurile în care examenul histologic al ganglionilor este insuficient (2—3 ganglioni) și tumora este localizată central sau intern (pentru maximum de precauție).

Radioterapia preoperatorie se impune ori de cîte ori tumora este în „puseu evolutiv", evidențiat prin creșterea recentă, contururi șterse, infiltrare peritumorală. Operația se va executa, în aceste cazuri, la 3—4 săptămîni după terminarea radioterapiei, care va fi continuată după intervenție (20—30 de zile).

b) În stadiile III și IV, radioterapia reprezintă tratamentul de bază ; o mamectomie simplă, complementară, este adesea necesară pentru a suprima o tumoră jenantă prin mărimea sa, prin complicațiile locale, mai ales ale cancerului ulcerat. Totuși menționăm că în anumite cazuri limită, un cancer din aceste stadii (mai ales stadiul III) poate redeveni

Scanned with OKEN Scanner

„operabil". Este necesar ca tumora să primească 2500—3000 r, iar după 4—6 săptămîni, pentru a evita reacția imediată de vasodilatație sau scleroza tardivă, se poate executa operația Halsted.

Indicațiile tratamentului în funcție de teren

Cancerul de sîn survenit în timpul sarcinii sau alăptării are un prognostic rezervat sau chiar grav. Cancerul sînului îmbracă o evoluție rapidă și nefavorabilă în cursul acestor stări fiziologice ale femeii ; secreția crescută a estrogenilor și apoi de prolactină hipofizară pare a fi responsabilă de „puseul acut evolutiv" al cancerului de sîn (în ultimul timp unii autori infirmă aceste constatări).

Dacă cancerul este în stadiul I sau II, deci operabil, trebuie executată operația radicală, fără a fi absolut necesară întreruperea sarcinii. Dacă însă cancerul este inoperabil, și mai ales în primele luni ale sarcinii, este indicată executarea unei histerectomii asociată cu castrare.

La unele femei în vîrstă sau cu stare generală proastă se impune minimum de act chirurgical : fie mamectomia simplă, fie mamectomia cu evidare ganglionară, dar cu conservarea pectoralilor. Radioterapia, dacă este indicată, nu poate fi uneori aplicată în totalitate, fiind necesară asocierea tratamentului hormonal.

La bărbați, cancerul de sîn care invadează rapid ganglionii, tegumentele și mușchii pectorali (lipsa glandei mamare dezvoltate), trebuie de asemenea tratat prin mamectomie radicală asociată cu radioterapie. Închiderea plăgii cutanate este de multe ori dificilă și impune uneori utilizarea unui lambou tegumentar, adus prin rotație.

Indicația castrației și a hormonoterapiei

Cancerul de sîn este adesea o tumoră hormonodependentă și eficacitatea unei terapii hormonale, mai ales în prezența metastazelor, este indiscutabilă.

a) În cancerul evoluat sau cu metastaze se recomandă recurgerea la tratamentul hormonal.

Înaintea menopauzei, hormonoterapia este absolut indicată doar în metastazele osoase.

Castrarea radioterapică sau chirurgicală se asociază la femeile în perioada activă genitală.

După menopauză, sau în absența activității estrogenice (frotiu vaginal) se pot utiliza estrogeni, care acționează sau împiedică diseminările în părțile moi.

Dacă hormonoterapia sau castrarea au influențat favorabil evoluția cancerului mamar, dovedindu-se astfel dependența sa hormonală, este uneori posibil a se prelungi această acțiune, nu atît prin suprarenalectomie bilaterală, care este foarte dificil de supleat, ci prin distrucția hipofizară cu substanțe radioactive.

b) În afara acestor indicații bine conturate se poate pune în discuție castrarea ori de cîte ori ganglionii sînt histologic invadați.

La o femeie în preajma menopauzei castrarea este acceptată mai ușor, la o femeie tînără însă este foarte dificil a-i propune pierderea sînului și pierderea menstruației.

Printre tratamentele hormonale, corticoterapia merită discutată izolat ; ea este în general utilizată printre ultimele soluții terapeutice, ca și hipofizectomia. Acțiunea paliativă și antalgică a corticoterapiei este o armă eficace în ultimele stadii de evoluție ale bolii.

Scanned with OKEN Scanner

Tratamentul chimioterapic, în stadiul actual, reprezintă doar un tratament paliativ : Tio-Tepa pare a avea o acțiune de întîrziere a apariției metastazelor, dacă este utilizat preventiv, sau de încetinire a evoluției acestora. Unii autori comunică și unele succese cu substanțe chimice cu acțiune de micșorare sau chiar de dispariție a metastazelor.

Au fost utilizate substanțe cariolitice în perfuzii intraarteriale, pe calea arterei mamare interne, radiale sau axilare, cu acțiune asupra țesutului mamar invadat ; în 50% din cazuri a fost constatată o ameliorare clinică. Metoda însă, în prezent, este dificilă și periculoasă și nu este superioară deocamdată cobaltoterapiei.

ALTE VARIETĂȚI DE TUMORĂ MALIGNĂ A SÎNULUI

Sarcomul este o tumoră malignă rară a sînului, mai ales avînd în vedere că au fost evidențiate tumorile filodes sau cistosarcomul filodes, care prezintă caractere incontestabile și pe care le-am studiat la alt capitol.

Din punct de vedere anatomopatologic, semnalăm formele de sarcom globocelular sau alveolar. În aceste varietăți există cavități pseudochistice pline cu sînge prin hemoragie interstițială. Nu există capsulă limitantă și tumora are tendința de a invada țesuturile vecine.

Caracterele clinice ale acestor sarcoame seamănă cu ale tumorilor filodes ; volumul lor este variabil și au uneori o consistență moale.

Evoluția sarcomului de sîn imprimă însă caracterul său principal : diseminări rapide în tot organismul, iar pe cale exclusiv hematogenă determină metastaze, de predilecție în plămîn și în os ; invadarea limfatică este o excepție.

Tratamentul chirurgical are puține șanse de vindecare, din aceste motive ; sarcomul este puțin sensibil la radioterapie.

Forma malignă a papilomului intracanalicular ; maladia Paget a mamelonului. Această afecțiune debutează pe un por al mamelonului prin mici cruste care acoperă o zonă verucoasă și secretantă. Destul de rapid apare o pată roșie, erozivă, exulcerată, cu dezvoltare centrifugă ; această zonă este limitată de o margine policiclică. Leziunea are o suprafață indurată și nu regresează niciodată, centrul său rămînînd continuu neepidermizat. Poate fi foarte rar bilateral (4%). Apoi, deodată îmbracă caractere de malignitate : induratia în profunzime și retracție. Uneori se face diagnosticul diferențial cu eczema ; biopsia se impune întotdeauna pentru stabilirea diagnosticului pozitiv.

Asupra patogeniei maladiei Paget sînt încă discuții contradictorii ; trebuie considerată însă întotdeauna ca o manifestare superficială a cancerului de sîn și tratată în consecință.

Scanned with OKEN Scanner

PATOLOGIA CHIRURGICALĂ TORACOPLEUROPULMONARĂ

TRAUMATISMELE TORACELUI

Traumatismele toracelui, ca și alte aspecte ale patologiei toracopulmonare, au fost cunoscute încă din timpuri străvechi. Astfel, Hipocrat a descris empiemul pleural, abcesele pulmonare deschise în bronhii sau în pleură. Celsius cunoaște stabilirea diagnosticului pneumotoraxului deschis, folosind flacăra, pana sau puful. Ambroise Paré descrie emfizemul subcutanat.

În calea dezvoltării chirurgiei toracice au stat de-a lungul anilor: șocul pleuropulmonar (necunoașterea fiziopatologiei și, deci, și a combaterii lui); hemoragia; infecțiile. În ultimii 20 de ani, în acest domeniu de terapeutică chirurgicală s-au făcut progrese remarcabile datorită anesteziei moderne, reanimării și antibioticelor. Acestea au permis, desigur, și perfecționarea unor metode și tehnici noi chirurgicale, care au dus la diminuarea accentuată a mortalității postoperatorii.

Traumatismele toracelui le împărțim în:

— contuzii;
— plăgi;
— luxații și fracturi de stern și coaste.

1) Contuziile toracelui pot fi *simple* și interesează numai părțile moi. Contuziile peretelui se pot asocia cu contuzii pulmonare sau chiar rupturi ale parenchimului pulmonar; cu fracturi de coaste care, la rîndul lor, pot interesa pleura sau plămînul.

2) Plăgile toracelui sînt clasificate în *plăgi nepenetrante*, interesînd numai părțile moi și *plăgi penetrante*, cu sau fără leziuni ale scheletului, interesînd pleura și plămînul.

3) Luxații și fracturi ale sternului și coastelor

Luxațiile sînt mai rar întîlnite, în schimb *fracturile de coastă* sînt foarte frecvente în traumatismele toracice închise sau deschise. Fracturile, la rîndul lor, se împart în: *fracturi închise*, care pot fi complete sau parțiale (fractura interesează tabla externă sau tabla internă, întîlnite mai frecvent la copii) și *fracturi deschise*. Acestea din urmă pot fi deschise la tegument, la pleură (interesînd pleura, sau pleura și plămînul) sau la tegument și la pleură (plăgile penetrante). Mai putem întîlni fractură de coastă cu focar unic, cu focar dublu, cu focare multiple. Ultimul tip de fractură constituie *voletul*.

Fracturile de coastă cu toate variantele prezentate pot fi unilaterale sau bilaterale.

Scanned with OKEN Scanner

La copii, periostul costal fiind mai gros și mult mai rezistent ca la adult, fractura poate avea loc în interiorul manșonului periostic, care rămîne intact. Este *fractura subperiostică*, care nu are nevoie de imobilizare.

Diagnosticul nu este greu de stabilit deoarece durerea pe coastă în punct fix, care se intensifică prin compresiunea toracelui, mobilizare spontană sau tuse, este caracteristică. Crepitația osoasă și radiografia toracelui în întregime sau pe segmente precizează locul, numărul și forma anatomopatologică a fracturii costale.

Vindecarea unei fracturi costale durează în medie 20—25 de zile, cu un tratament simplu : administrare de analgetice obișnuite, imobilizare relativă cu o fașă elastică sau cu benzi adezive, aplicate numai pe hemitoracele interesat, de la stern la șirul apofizelor spinoase. Dacă durerile nu cedează se poate recurge la infiltrații locale cu novocaină sau xilină. Introducerea anesteziculuí se poate face direct în focarul de fractură sau la distanță, posterior de focar, în șanțul subcostal pentru fiecare nerv intercostal în parte, în raport cu numărul focarelor de fractură.

Fracturile sternului. Au devenit mai frecvente în ultimii ani datorită accidentelor de circulație.

După modul de acțiune al factorului etiologic (agentul vulnerant) fracturile pot fi *directe, indirecte,* prin *flexie forțată* și prin *extensie forțată.*

Diagnosticul se stabilește pe baza anamnezei, a examenului local care pune în evidență durerea vie localizată pe traiectul de fractură și deformarea regiunii prin hematom sau deplasarea fragmentelor. Radiografia executată în două incidențe (față și profil) precizează detaliile fracturii.

Evoluția unei fracturi de stern durează 30—40 de zile pînă la consolidare. Calusul format poate fi osos sau fibros, realizînd în ultimul caz o pseudoartroză care nu impietează asupra mecanicii respiratorii. Cînd fractura de stern este asociată cu una sau mai multe fracturi costale sau leziuni viscerale, prognosticul este mai rezervat și depinde în mare măsură de evoluția leziunilor asociate.

Tratamentul constă în imobilizarea relativă cu benzi de leucoplast și infiltrație repetată cu novocaină 1% — în focarul de fractură.

În fracturile de stern cu deplasarea fragmentelor, este nevoie de a se apela la mijloace ortopedice sau chirurgicale care urmăresc reducerea, coaptarea și imobilizarea fragmentelor pentru asigurarea formării unui calus osos în perfectă continuitate a fragmentelor osoase.

Voletele traumatice ale peretelui toracic

Voletul costal rezultă în urma unor fracturi multiple uni- sau bilaterale, asociate sau nu cu fracturi sternale și suprimă astfel rigiditatea scheletului toracic.

Voletele costale pot fi unilaterale, bilaterale și complexe, după cum fracturile interesează unul sau ambele hemitorace.

Voletele unilaterale se clasifică după localizarea lor astfel :

1) voletele posterioare, puțin mobile, acoperite de omoplat și masa musculară a spatelui. Dacă se dezangrenează ele devin suficient de mobile pentru a determina instalarea unei insuficiențe respiratorii ;

Scanned with OKEN Scanner

2) voletele laterale și antero-laterale. Sînt cele mai frecvente, au mobilitate mare, se însoțesc de fenomene grave de insuficiență respiratorie. Cînd se asociază cu o fractură de claviculă, umărul se prăbușește iar voletul pătrunde în hemitoracele respectiv, fixîndu-se ;

3) semivoletele antero-laterale. Linia de fractură a coastelor este posterioară. Nu există linie de fractură anterioară, sau ea nu este vizibilă radiologic. Și ele, prin mobilitatea lor, pot determina grave tulburări respiratorii.

Voletele bilaterale sternocostale anterioare au devenit mult mai frecvente în ultimii ani datorită numărului mare de accidente de automobil în care are loc strivirea toracelui de volanul mașinii. Acest volet se caracterizează prin : prezența a două linii de fractură, costale sau condrale, de obicei anterioare și uneori axilare, pe cele două hemitorace, de o parte și de alta a sternului ; existența unei fracturi transversale de stern, ce interesează aproape constant corpul sternal sub unghiul lui Ludovic (C. Cărpinișan și A. Stan).

Voletele complexe sînt produse de traumatisme puternice ale toracelui. Distingem următoarele tipuri :

— voletele anterioare și laterale ;
— voletele cu fărîmițare osoasă ;
— voletele fixe ;
— voletele mobile ;
— voletele înfundate sau impactate în torace. Acestea, dacă nu sînt readuse în poziție normală, se pot solda cu colabarea plămînului și desființarea lui funcțională integrală.

Fiziopatologie. Voletul costal mobil este cauzator, așa cum am arătat, de grave tulburări respiratorii, care pot ajunge pînă la insuficiență respiratorie acută și moarte prin asfixie. Înlănțuirea tulburărilor fiziopatologice este următoarea : în timpul inspirației voletul costal se înfundă, comprimînd plămînul și deplasînd mediastinul către partea sănătoasă. În expirație voletul caută să revină la poziția inițială. Datorită limitării amplitudinii mișcărilor respiratorii ale pulmonului colabat, aerul încărcat cu bioxid de carbon rămîne în parte cantonat în trahee, iar o nouă inspirație îl antrenează în plămînul sănătos, contribuind la agravarea hipoxiei. Acest tip de respirație determinată de volet poartă numele de respirație paradoxală (fig. 5).

Deplasarea mediastinului în sens lateral în timpul respirației paradoxale este denumită *pendularea mediastinului* și amîndouă agravează și mai mult insuficiența respiratorie, mai ales atunci cînd secrețiile obstruează parțial lumenul bronhiilor și alveolelor. Hipoxia, hipercapnia și încărcarea bronhoalveolară îngreuiază circulația sanguină în capilarele pulmonare și, ca urmare, miocardul devine hipoxic și treptat se instalează insuficiența cardiovasculară.

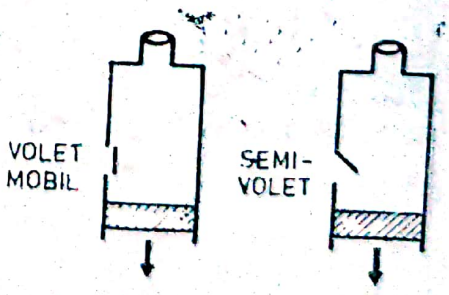

Fig. 5 — Volete toracice (stînga). Respirația „paradoxală" (dreapta).

Scanned with OKEN Scanner

Diagnosticul voletului costal nu este greu de făcut atunci cînd cunoaştem împrejurările în care s-a produs accidentul şi punem în evidenţă la *inspecţie* sau *palpare existenţa respiraţiei paradoxale*. În caz contrar radiografia toracelui în mai multe incidenţe ne precizează localizarea în varianta anatomică a voletului sau voletelor costale.

Tratamentul trebuie aplicat de urgenţă şi el urmăreşte să fixeze voletul prin extensie continuă, fixare externă sau osteosinteză chirurgicală, suprimînd astfel respiraţia paradoxală.

Leziunile viscerale

În raport cu intensitatea traumatismului, direcţia lui de acţiune şi natura leziunilor parietale, viscerele intratoracice pot fi interesate mai mult sau mai puţin grav. Putem întîlni leziuni ale parenchimului pulmonar, arborelui traheobronşic, pericardului, cordului şi vaselor mari, canalului toracic, diafragmului etc.

Parenchimul pulmonar

Parenchimul pulmonar poate prezenta : sufuziuni hemoragice, hematoame şi rupturi.

1. *Sufuziunile hemoragice* sînt rezultatul rupturii vaselor mici dintr-o zonă pulmonară traumatizată ; nu se exteriorizează de obicei clinic şi se resorb spontan.

2. *Hematomul intrapulmonar*. Se formează prin ruptura unui vas intraparenchimatos, fără leziune pleurală viscerală. Dimensiunile sale sînt variabile, formele diferite, de cele mai multe ori ovoide, şi are tendinţă la resorbţie lentă. Cînd hematomul este foarte mare se poate pune problema deschiderii lui chirurgicale, evacuării şi asigurarea unei perfecte reexpansiuni pulmonare.

3. *Rupturile pleuropulmonare*. Se produc fie prin lezarea directă a pleurei şi pulmonului prin acţiunea directă a agentului vulnerant, fie prin secţiunea parenchimului la capătul unei coaste fracturate, fie prin creşterea presiunii intrapulmonare, care se poate solda cu o leziune mare, anfractuoasă de tip exploziv.

Fig. 6 — Pneumotorax cu supapă.

Din plaga pulmonară se pierde aer şi sînge, care se acumulează în cavitatea pleurală sub forma unui *hemopneumotorax*. Dacă traumatismul toracic este deschis, aerul poate ieşi din cavitatea pleurală (pneumotorax deschis) ; dacă peretele toracic este intact, *pneumotoraxul* poate deveni sufocant prin colabarea pulmonului şi deplasarea mediastinului. O formă particular de gravă este *pneumotoraxul cu supapă*, care se instalează atunci cînd leziunea pulmonară are un traiect oblic şi permite doar intrarea aerului în cavitatea pleurală în timpul inspiraţiei, nu şi ieşirea lui în timpul expiraţiei (fig. 6).

Emfizemul subcutanat şi *hemoptizia* sînt două semne importante în

Scanned with OKEN Scanner

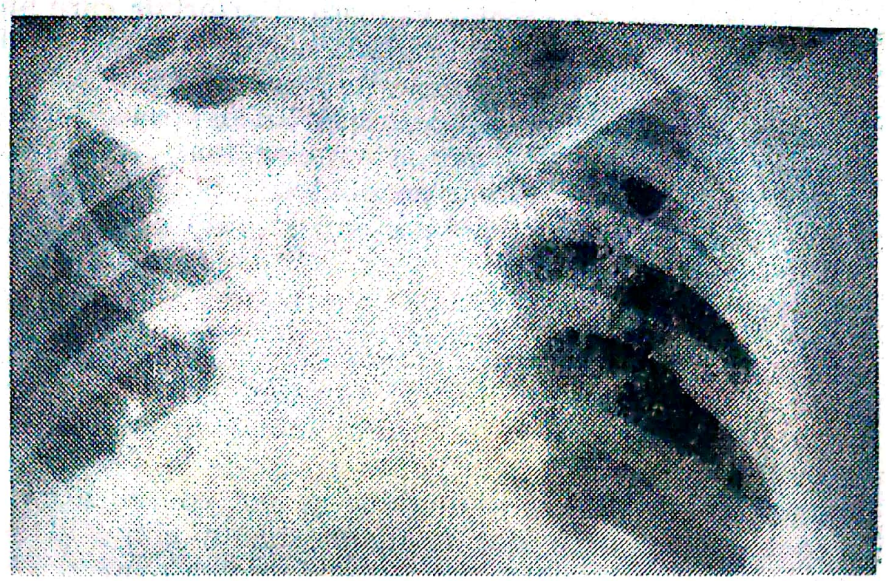

Fig. 7 — Fracturi costale, arcuri postero-laterale hemitorace drept (C6, C7). Pneumotorax. Pleurostomie cu Pezzer. Deplasarea mediastinului la dreapta.

diagnosticul plăgilor pleuropulmonare. Emfizemul subcutanat se instalează întotdeauna cînd există o soluţie de continuitate la nivelul pleurei parietale (fig. 7, 8).

Hemotoraxul poate fi mic, mijlociu şi mare, iar bolnavul poate prezenta semne de şoc hemoragic alături de insuficienţa acută respiratorie.

Arborele traheobronşic

Leziuni ale traheei şi bronhiilor se produc mai frecvent în traumatismele cu direcţie antero-posterioară care apropie sternul de coloana vertebrală şi pot strivi, alungi sau torsiona elemente ale arborelui traheobronşic. Leziunile mai des întîlnite sînt fisura şi ruptura. Prin aceste soluţii de continuitate aerul inspirat poate pătrunde cu brutalitate în cavitatea pleurală (pneumotorax), în parenchimul pulmonar (emfizem pulmonar) sau în mediastin (pneumomediastin).

De cele mai multe ori insuficienţa acută respiratorie se instalează rapid şi bolnavul se poate pierde dacă nu se intervine imediat.

Pericardul, cordul şi vasele mari

Leziunile acestor organe sînt mai frecvente în ultimii ani. Rănirea pericardului se însoţeşte de cele mai multe ori de rupturi ale atriilor,

Fig. 8 — Traumatism hemitorace stîng. Fracturi C6, C7. Emfizem subcutanat.

Scanned with OKEN Scanner

urechiușelor sau ale vaselor venoase și arteriale care au traiect intrapericardic (venele pulmonare, originea aortei ascendente și a arterei pulmonare). Aceste plăgi se însoțesc de hemopericard și hemotorax masiv cu stare gravă de șoc hemoragic, uneori deasupra oricăror posibilități terapeutice. Plaga cardiacă sau a vaselor mari în traiectul lor intrapericardic, cu pericard intact, se soldează cu un hemopericard rapid și masiv, urmat de tamponada inimii și stop cardiac.

Esofagul

Fiind un organ profund în torace, leziunile sale sînt mai puțin frecvente chiar în traumatismele toracice grave și complexe. Soluția de continuitate la nivelul peretelui esofagian se soldează cu mediastinite supurate și pleurezii purulente care, de altfel, ne ajută la stabilirea diagnosticului. Plăgile esofagiene se pot complica cu fistule esotraheale și esobronșice, care pot fi diagnosticate clinic și reperate topografic prin examen radiologic cu substanță de contrast.

Canalul toracic

Secțiunea sa se întîlnește, de asemenea, rar și se manifestă clinic și radiologic prin prezența *chilotoraxului* recidivant după puncții evacuatoare.

Plaga acestui mare conduct limfatic nu are tendință la cicatrizarea spontană și desființarea fistulei nu poate fi obținută decît prin ligatura canalului.

Diafragmul

Se întîlnește mai frecvent ruptura cupolei diafragmatice stîngi. Cupola diafragmatică dreaptă este protejată în mare parte de ficat. Prin breșa diafragmatică pot hernia în cavitatea pleurală stomacul, splina, colonul transvers, anse jejunale. În majoritatea cazurilor este nevoie de intervenție chirurgicală pentru tratamentul leziunilor pulmonare (sutură, hemostază directă) și repunerea organelor în cavitatea peritoneală, urmată de sutura diafragmului.

Tratamentul traumatismelor toracice

Un traumatizat toracic necesită îngrijire medicală calificată chiar la locul accidentului, urmărire atentă în timpul transportului și definitivarea primelor gesturi terapeutice în centrul chirurgical.

La locul accidentului măsurile terapeutice urmăresc *prevenirea instalării unei hipoxii grave* care să ducă la asfixie sau insuficiență cardiovasculară. Aceasta se poate obține prin : blocarea provizorie a unui volet costal, obturarea cu pansament vaselinat simplu a unei plăgi toracice penetrante și deschise, deblocarea rapidă a căilor aeriene superioare.

În timpul transportului, care trebuie făcut cu ambulanțe rapide, însă bine echipate, se vor menține libere căile respiratorii, se va administra oxigen cu debit mare, se vor aspira intermitent secrețiile traheobronșice, iar la nevoie traumatizatul va fi intubat traheal.

În centrul chirurgical se va realiza urgent o reechilibrare cardiacă și respiratorie prin următoarele măsuri :

a) restabilirea unei mecanici ventilatorii eficace ;

Scanned with OKEN Scanner

b) evacuarea tuturor revărsatelor compresive endotoracice, gazoase sau lichidiene ;

c) asigurarea unei bune permeabilități a căilor aeriene superioare.

• *Corectarea ventilației deficitare.* Voletele puțin mobile se pot fixa cu un bandaj de contenție. Cele foarte mobile sînt greu de fixat ; din acest motiv, ele sînt cauzatoare de grave tulburări respiratorii. Imobilizarea lor se poate face prin operație, care realizează o osteosinteză, sau prin *extensia continuă a voletului* și fixatoare externe. Rezultate foarte bune se obțin prin fixatorul extern de coaste model dr. O. Constantinescu. El permite și o mobilizare mai ușoară a bolnavului pentru precizarea altor date de diagnostic și atitudine terapeutică (fig. 9).

• *Suprimarea compresiunii endotoracice.* Îndepărtarea aerului din cavitatea pleurală și chiar a sîngelui se poate face prin puncții pleurale repetate, ceea ce este neplăcut pentru bolnav, sau prin instalarea unui drenaj pleural închis (drenaj sub apă), prin instalarea unei sonde Pezzer printr-o pleurotomie minimă. Nu este recomandabil ca sonda să fie instalată foarte decliv, mai ales în caz de pneumotorax sufocant, deoarece ascensiunea diafragmului poate astupa orificiile sondei și acumularea de aer în cavitatea pleurală să nu poată fi astfel evitată (vezi fig. 7).

În caz că sîngerarea este mare se vor face transfuzii de sînge urmărindu-se înlocuirea pierderilor.

Dacă se stabilește că este vorba de o plagă pulmonară mare prin care bolnavul pierde sînge și aer, se va interveni chirurgical prin toracotomie largă pentru tratarea directă a leziunii pulmonare, urmată de drenaj pleural aspirativ pentru a asigura o bună reexpansionare pulmonară.

• *Traheostomia de urgență.* Se practică la marii insuficienți respiratori prin acumulare de secreții traheobronșice. Ea realizează diminuarea efortului muscular respirator, scade presiunea expiratoare, reduce spațiul mort și oferă posibilitatea aspirației secrețiilor bronșice. Administrarea de oxigen direct prin canula de traheostomie dă rezultate foarte bune, diminuînd hipoxia.

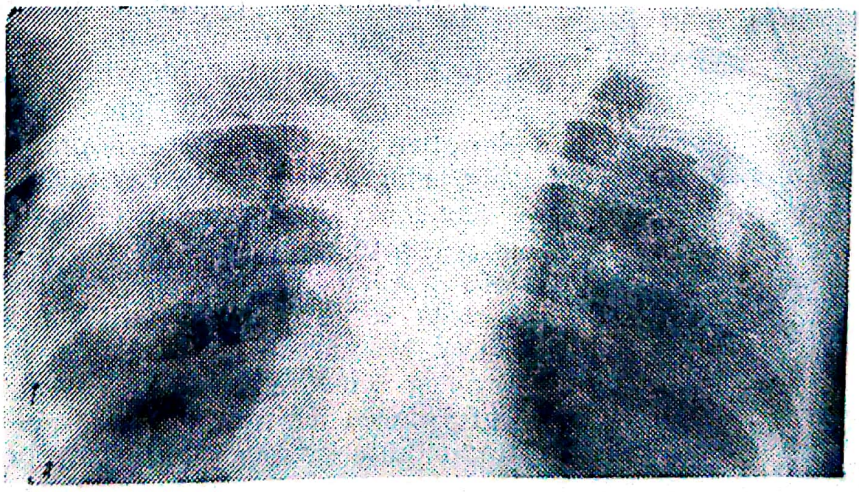

Fig. 9 — **Fracturi costale consolidate — arcuri posterioare C5—C9 dreapta.**

Scanned with OKEN Scanner

Orice colecție puriformă sau purulentă prezentă în cavitatea pleurală poartă numele de pleurezie purulentă.

Frecvența pleureziilor purulente a scăzut în ultimii 15—20 ani în urma folosirii pe scară largă a antibioticelor. Germenii cel mai des întîlniți sînt : stafilococul auriu, streptococul, pneumococul și anaerobii.

Patogenie. Infecția cavității pleurale se produce, în marea majoritate a cazurilor, în urma unor leziuni pulmonare. Modalitatea de infecție a pleurei este însă variată. Majoritatea autorilor sînt de acord cu următoarea clasificare patogenică :

1. pleurezii consecutive unui focar pulmonar. Prinderea pleurei se face fie prin propagarea infecției din aproape în aproape, pe cale limfatică, fie prin deschiderea directă în cavitate a unui focar pulmonar cu localizare corticală ;
2. pleurezii consecutive unui focar de vecinătate : supurații parietale, mediastinale, abcese subfrenice etc. ;
3. pleurezii consecutive traumatismelor — plăgilor și operațiilor toracice ;
4. pleurezii consecutive unor infecții generale sau unor focare supurative localizate la distanță de cavitatea pleurală.

Anatomie patologică. Seroasa pleurală reacționează la infecție prin congestie, edem și exsudat. În evoluția leziunilor pleurale se recunosc trei stadii și anume :

a) Stadiul de pleurezie difuză sau generalizată.

Acest stadiu reprezintă începutul afecțiunii, care este în general brutal, în cavitatea pleurală producîndu-se un exsudat tulbure. Pleura parietală și viscerală sînt congestionate, ușor îngroșate și acoperite cu depozite de fibrină.

b) Stadiul de colecție pleurală sau de pleurezie abcedată.

În acest stadiu foițele pleurale sînt mult mai îngroșate, foarte congestive, cu mari depozite fibrinoase. Lichidul purulent, în cantitate mai mare, este localizat de obicei decliv. Examenul radiologic pune în evidență colecția lichidiană. Intervenția chirurgicală este în acest stadiu de cele mai multe ori obligatorie și constă în drenaj și aspirație.

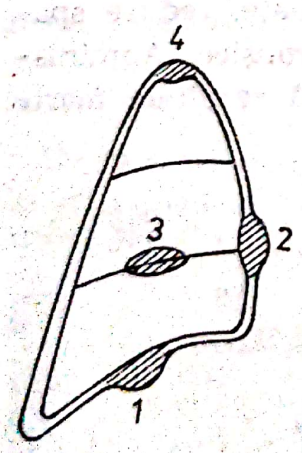

Fig. 10 — Pleurezii închistate : *1* — diafragmatic; *2* — mediastinal ; *3* — interlobar ; *4* — apical.

c) Stadiul de pleurezie închistată. Este stadiul final. Pleura este îngroșată, cavitatea fixată la anumite dimensiuni, iar plămînul este colabat. Apariția de necroză la nivelul pleurei viscerale se poate complica cu fistule bronhopleurale care vor întreține și agrava infecția cavității (fig. 10).

Concomitent cu evoluția leziunilor intrapleurale, importante modificări se produc și la nivelul peretelui toracic, care devine rigid, musculatura intercostală se atrofiază, spațiile intercostale se micșorează. Mediastinul se fixează prin procesul de supurație și scleroză. Aceste modificări parietale duc la deformarea hemitoracelui respectiv, cu repercusiuni importante asupra ventilației pulmonare.

Scanned with OKEN Scanner

Lichidul purulent din cavitatea pleurală poate da indicații pînă la un anumit punct, asupra naturii infecției microbiene. Astfel puroiul pneumococic este verzui și gros din cauza marii cantități de fibrină ce o conține ; cel stafilococic sau streptococic este mai fluid.

Leziunile pulmonare produse de infecție și colabare sînt în general reversibile după intervenția chirurgicală de decorticare.

Simptomatologie

Este determinată de infecție și prezența lichidului în cavitatea pleurală. Infecția se manifestă prin febră, frisoane, stare de adinamie marcată și tuse. Pe linie de laborator, hiperleucocitoză, anemie, oligurie etc. Infecția stafilococică determină fenomene clinice grave la copiii mici și sugari.

Prezența lichidului se traduce clinic prin durere sau junghi toracic, tuse uscată, dispnee și uneori cianoză. Semnele fizice sînt caracteristice, și anume : bombare sau retracție parietală, matitate, murmur vezicular abolit.

Semnele radiologice. În faza de debut, examenul radiologic poate pune în evidență o opacitate difuză, fără a putea individualiza colecții sau leziunile pulmonare subiacente. În stadiul de colecție imaginea radiologică este clară. Opacitatea poate fi bine reperată, localizată topografic și urmărită în evoluția ei. Marginea superioară a opacității este în general curbă, însă prezența unei fistule bronhopleurale oferă o imagine hidroaerică. Aceeași imagine este obținută dacă examenul radiologic a fost efectuat după o puncție pleurală care a permis intrarea aerului. Punga pleurală lichidiană poate avea localizări diferite. Examenul radiologic din mai multe incidențe și tomografiile precizează sediul și dimensiunile fiecărei pungi în parte.

Tot prin tomografie se pot studia leziunile pulmonare subiacente.

Puncția pleurală se execută în scop de diagnostic și tratament. Individualizarea germenului este obligatorie pentru determinarea sensibilității la antibiotice. Prin acul de puncție se pot introduce antibiotice în cavitatea pleurală. Acest gest terapeutic trebuie executat în condiții de asepsie riguroasă, pentru a nu suprainfecta cavitatea pleurală. Trebuie avut grijă să nu pătrundă aer în cavitatea pleurală ; intrarea aerului complică evoluția pleureziei, creînd condiții locale pentru formarea unei cavități reziduale.

Explorarea pungii cu substanță de contrast introdusă prin puncție este deosebit de utilă mai ales în empiemele cronice. Imaginea radiologică obținută ne ajută mult în precizarea localizării formei și întinderii empiemului pleural.

Formele clinice. Ele sînt determinate de germenii patogeni și de localizarea topografică.

Empiemele stafilococice se întîlnesc mai frecvent la copii (70%).

Prezența stafilococului în cavitatea pleurală imprimă o anumită evoluție afecțiunii care se caracterizează prin lipsa cloazonării lichidului pleural și evoluția mai puțin zgomotoasă a bolii. Stafilococul este rezistent la majoritatea antibioticelor. Vor trebui folosite antibiotice noi, peniciline sintetice și drenaj pleural pentru lichidarea supurației pleurale.

Scanned with OKEN Scanner

Empiemele streptococice se întîlnesc rar la copii şi mai ales la sugari. Tabloul clinic este grav, de tip toxiinfecţios cu alterarea rapidă a stării generale. Lichidul pleural nu are tendinţă la cloazonare. Streptococul ajunge în cavitatea pleurală de la infecţii din vecinătatea cavităţii pleurale sau de la infecţii streptococice localizate la distanţă de cavitatea pleurală. În aceste cazuri infecţia streptococică prinde pleura pe cale sanguină. De asemenea, unele procese supurative din cavitatea abdominală pot să afecteze pe cale limfatică pleura, determinînd o pleurezie streptococică. Intervenţiile chirurgicale în cavitatea toracică pentru supuraţii pleuropulmonare se pot complica în perioada postoperatorie cu supuraţii streptococice.

Tratamentul conservator al acestor forme nu trebuie prelungit prea mult. Drenajul pleural instituit corect poate rezolva empiemul într-un timp mult mai scurt.

Pleureziile pneumococice. Lichidul purulent pleural, fiind foarte bogat în fibrină, are tendinţa de cloazonare. Ele sînt mai puţin frecvente în ultimii 15—20 ani, datorită utilizării antibioticelor în procesele acute pulmonare care se complicau în trecut cu supuraţia cavităţii pleurale.

Empiemele cu piocianic. Ele sînt frecvente după intervenţii chirurgicale pe plămîn, îndeosebi după exereze pulmonare. Piocianicul este în general rezistent la antibiotice. Infecţia piocianică se recunoaşte după culoarea puroiului şi mirosul său caracteristic dulceag. Drenajul larg al cavităţilor, îndepărtarea oricărei retenţii grăbeşte sterilizarea pungii pleurale şi vindecarea bolnavului.

Empiemele cu bacil Friedländer. Apar după infecţii pulmonare cu acest bacil sau după intervenţii chirurgicale. Infecţia cavităţii pleurale este o complicaţie gravă care întunecă prognosticul. Lichidul purulent are următoarele caractere : este de culoare gălbuie, grunjos, cu miros sulfuros.

Alături de antibioterapie, drenajul cavităţii pleurale trebuie instalat precoce, să aibă o funcţionalitate bună şi să fie menţinut suficient timp, de regulă pînă la dispariţia completă a focarului pulmonar care a determinat complicaţia pleurală.

Pleureziile cu colibacili, anaerobi, sau pleureziile amoebiene sînt rare.

Pleureziile purulente închistate. Închistarea pleureziilor este posibilă la diferite nivele în cavitatea pleurală. Această cloazonare a lichidului pleural purulent se datoreşte prezenţei unor simfize sau bride în cavitatea pleurală, naturii şi virulenţei germenului, precum şi rezistenţei organismului.

După localizare putem avea pleurezii interlobare, diafragmatice, mediastinale, axilare şi pleurezii ale domului pleural.

Pleureziile interlobare au o evoluţie trenantă. Localizarea lor este mai frecventă la nivelul marii scizuri. Simptomatologia clinică nu este caracteristică. Examenul radiologic ne ajută în precizarea localizării şi întinderii procesului supurativ intrascizural. Imaginea radiologică suspendată interlobar, de formă ovalară sau fuziformă, poate preta la confuzii de diagnostic cu cancerul pulmonar, chistul hidatic pulmonar, procese tumorale benigne. În evoluţia unei pleurezii interlobare pot să apară complicaţii. Fistulele bronşice pot duce la vindecarea prin vomică

Scanned with OKEN Scanner

însă, de cele mai multe ori, favorizează o suprainfectare a cavității și cronicizează evoluția procesului.

Tratamentul este, ca și în pleurezia marii cavități, medical la început. Se obțin de obicei rezultate bune. Tratamentul chirurgical trebuie rezervat formelor trenante și cazurilor în care datele clinice și examenele radiologice pretează la confuzii de diagnostic, îndeosebi cu procesele neoplazice.

Pleureziile diafragmatice sînt consecutive de cele mai multe ori unor procese supurative subdiafragmatice, care pot infecta cavitatea pleurală pe cale limfatică sau prin deschiderea procesului supurativ direct în cavitatea pleurală (vezi fig. 10).

Examenul radiologic ne arată orizontalizarea și imobilizarea cupolei diafragmatice respective. Opacitatea lichidiană apare în formă de bandă alungită situată supradiafragmatic.

Pleureziile mediastinale. Apar după procese supurative mediastinale, mai rar după infecții pulmonare. Compresiunile exercitate de empiem asupra esofagului pot declanșa fenomene de disfagie. Semnele radiologice depind în mare parte de localizarea empiemului. Opacitățile triunghiulare sînt caracteristice pentru localizările anteroinferioare. Cele sub formă de bandă verticală se întîlnesc în localizările posterioare (vezi fig. 10).

În stabilirea diagnosticului, examenul radiologic din mai multe incidențe are o valoare deosebită. În anumite cazuri trebuie să recurgem la tomografii și puncție exploratoare. Aceste opacități trebuie diferențiate de o serie de formațiuni chistice și tumorale ale mediastinului anterior și posterior, de pericardită, de mediastinite acute sau cronice.

Fără tratament evoluția acestor forme este gravă, abordul chirurgical pentru drenajul colecției este realizabil, relativ ușor pentru colecțiile anterioare și foarte dificil pentru pleureziile mediastinale posterioare. În anumite cazuri, care ridică probleme de diagnostic, este indicată toracotomia exploratoare. Eventualele cavități reziduale care se formează în timp pot fi rezolvate prin decorticare pulmonară.

Pleureziile purulente axilare și ale domului pleural nu se deosebesc mult de cele ale marii cavități, însă precizarea localizării este dificilă (vezi fig. 10).

Pleureziile purulente prezintă unele particularități în raport cu vîrsta.

La copii empiemul pleural consecutiv stafilocociilor pulmonare are o evoluție gravă, pneumotoraxul spontan producînd importante tulburări de ventilație. Administrarea de antibiotice la care germenii sînt sensibili, efectuarea de puncții pleurale de evacuare și introducerea de antibiotice sau drenajul aspirativ prin pleurotomie, sînt urmate în majoritatea cazurilor de vindecare.

La bătrîni pleureziile purulente au tendință la cronicizare, prin lipsa de reactivitate corespunzătoare a organismului. Lichidul pleural nu are tendință la închistare.

Tratamentul cu antibiotice trebuie administrat paralel cu o terapie de reechilibrare generală a organismului și instituirea unui drenaj corespunzător formei anatomice a empiemului.

În formele închistate diagnosticul diferențial cu unele tumori benigne sau maligne este greu de făcut. În aceste cazuri este nevoie de a se recurge la investigații paraclinice speciale și chiar la toracotomia exploratoare.

Scanned with OKEN Scanner

Pleurezia purulentă cronică. Cronicizarea unei pleurezii începe după 6—8 săptămîni de tratament. Trebuie avut în vedere însă că nu întotdeauna acest termen trebuie respectat. Orice cavitate pleurală care nu are tendință la obliterare prin reexpansionarea pulmonului și fixarea lui la perete, chiar dacă în urma tratamentului s-a obținut sterilizarea lichidului, trebuie considerată o cavitate de empiem inactivă cronicizată.

Cauzele cronicizării sînt multiple. Ele au fost sistematizate astfel de C. Cărpinișan și colaboratorii, de Le Brigand și colaboratorii :

1. Tratament medical efectuat tardiv, incomplet și uneori inadecvat.
2. Neaplicarea la timp a unui drenaj chirurgical cu aspirație, ceea ce face ca plămînul să nu mai poată fi adus la perete.
3. Apariția unor fistule bronhopleurale sau bronhocutanate.
4. Retenția de magmă fibrinoasă, considerată ca un corp străin și care nu poate fi rezolvată decît chirurgical.

Suprainfecțiile cavităților reziduale, îndeosebi suprainfecțiile micotice, agravează evoluția locală a empiemului.

Empiemul cronic are o simptomatologie clinică redusă. Starea generală a bolnavului se alterează treptat, este intermitent subfebrilă, anemia se accentuează. Expectorația prezintă variații cantitative de la o zi la alta, în raport cu acumulările de secreții în cavitate și posibilitatea eliminării lor prin fistula bronhopleurală. La examenul obiectiv se pot constata deformări parietale și cifoscolioze secundare, mai ales la copii.

Radiologic se poate individualiza punga de empiem cu nivel hidroaeric. Tomografic se pot aprecia limitele și grosimea pereților cavității. Explorarea radiologică cu substanță de contrast (lipiodol) poate furniza indicații precise asupra dimensiunilor cavității și asupra fistulelor bronhopleurale sau bronhocutanate.

Starea generală a bolnavului se agravează pe măsură ce cronicizarea empiemului se prelungește. Apar leziuni și în alte organe, iar modificările anatomopatologice locale pot ajunge în stadiul de a nu putea fi rezolvate satisfăcător nici chirurgical.

Empiemele după traumatisme toracice și pungile pleurale calcificate sînt greu de rezolvat printr-un tratament medical conservator. De cele mai multe ori trebuie să se intervină chirurgical, și numai decorticarea pulmonară poate aduce ameliorări evidente în situația locală sau vindecări definitive.

Tratamentul pleureziilor. Introducerea antibioticelor în practica medicală a modificat profund evoluția și prognosticul empiemelor pleurale.

Tratamentul chirurgical a rămas să fie aplicat numai în formele care nu răspund la tratamentul medical și în formele cronice.

Tratamentul este general și local.

Tratamentul general constă în administrarea de antibiotice cu acțiune specifică asupra germenilor. Calea de administrare trebuie la început să fie mixtă : intravenoasă și intramusculară. Concomitent se va acționa cu o medicație corespunzătoare pentru ridicarea stării generale a bolnavului. Tratamentul este considerat eficient atunci cînd se obține sterilizarea bacteriologică a pungii, stabilizarea clinică și dispariția imaginii radiologice.

Tratamentul local urmărește evacuarea puroiului, dezinfecția cavității și aducerea plămînului la perete.

Scanned with OKEN Scanner

Evacuarea puroiului se face prin puncție pleurală. Pentru a asigura etanșeitatea perfectă a sistemului de evacuare a puroiului în serviciile de specialitate se folosește aparatul tip Marin Popescu : ca și alte aparate de acest tip, permite o bună evacuare a lichidului pleural și tot cu el se poate executa și spălătura cavității pleurale. Spălătura pleurală dă bune rezultate cînd este făcută cu regularitate în cazurile de empiem necomplicat de fistulă bronhopleurală. Introducerea de ser fiziologic cu antibiotice sau substanțe antiseptice duce treptat la sterilizarea cavității și uneori la vindecarea prin obliterarea ei. În cazurile în care cavitatea persistă prin nerevenirea la perete a plămînului, este nevoie să se intervină chirurgical.

Tratamentul chirurgical este variat în raport cu modificările anatomopatologice locale și răsunetul lor asupra stării generale.

1. *Pleurotomia minimă.* Se execută sub anestezie locală în spațiul intercostal care asigură o bună declivitate a drenajului. Pentru evacuarea puroiului sub apă se folosește de cele mai multe ori o sondă Pezzer (ea a fost propusă pentru prima dată de N. Hortolomei).

2. *Pleurotomia largă* cu sau fără rezecție costală. Ea oferă posibilitatea unui bun drenaj pentru lichidele pleurale bogate în fibrină, însă nu oferă o etanșeitate perfectă împrejurul tubului de dren. Intrarea aerului în cavitatea pleurală poate determina formarea de cavități reziduale prin colabarea pulmonului.

3. *Decorticarea pleuropulmonară.* Este operația care restabilește integral anatomia și funcționalitatea blocului pleuropulmonar afectat de supurația cronică. Ea constă în îndepărtarea totală a pungii de empiem cu decojirea pleurei parietale și viscerelor de complexul sclerofibrinos care s-a depus pe aceste seroase.

Decorticarea pleuropulmonară a înlocuit cu succes toracoplastiile care se practicau de rutină pentru desființarea acestor cavități reziduale.

4. *Decorticarea pleuropulmonară asociată cu o rezecție pulmonară parțială.* Este o intervenție de amploare care se practică numai atunci cînd există leziuni pulmonare subiacente sau fistule bronșice. În aceste cazuri decorticarea se asociază cu rezecții pulmonare de diferite tipuri. Dacă după rezecție cavitatea pleurală nu se umple cu plămînul restant, este nevoie de o toracoplastie.

5. *Operațiile parietale* (toracoplastiile de indicație pleurală). Sînt operații de excepție. Ele sînt mutilante și agravează uneori mult insuficiența respiratorie. Aceste intervenții se practică numai atunci cînd decorticarea pleuropulmonară nu este indicată sau, efectuată, nu a dat rezultatele așteptate.

Alte operații cum sînt : *costopleurectomiile, hemitoracectomiile* și *pleuropneumonectomiile* sînt intervenții practicate extrem de rar, cînd pleura și parenchimul sînt complet compromise.

Empiemele postoperatorii. Sînt supurații ale cavității pleurale care apar îndeosebi după rezecții pulmonare efectuate pentru tuberculoză. După afecțiuni netuberculoase empiemele pleurale postoperatorii sînt mult mai rare. După Cărpinișan, Coman, Stan și Naumescu empiemul postoperator este generat de următorii factori :

— operații septice intratoracice ;
— drenaj incorect sau insuficient de bine urmărit postoperator ;
— cheaguri intratoracice postoperatorii neevacuate la timp și infectate ;

Scanned with OKEN Scanner

— lipsa de reexpansiune postoperatorie a plămînului sau reexpansiune incompletă după rezecţii pulmonare parţiale netuberculoase. Cavităţile restante se pot infecta şi întreţine piotoraxul ;

— existenţa unei fistule bronşice sau bronşiolare după rezecţiile pulmonare este cauza cea mai frecventă în declanşarea empiemului postoperator.

Empiemul după rezecţiile pulmonare ocupă de obicei spaţiul rămas liber ; după pneumonectomie el poate ocupa întreaga cavitate pleurală.

Exteriorizarea clinică se poate face prin vomică favorizată de fistula bronşică.

Drenajul aspirativ, uneori îndelungat, rezolvă empiemul şi cavitatea. Dacă acest mijloc terapeutic este ineficace se va rezolva cazul prin practicarea unei toracoplastii. Tipul de toracoplastie va fi ales în raport cu forma anatomoclinică a empiemului şi a fistulei bronşice.

CANCERUL BRONHOPULMONAR

Frecvenţa cancerului bronhopulmonar a crescut în ultimii 20 de ani. Se întîlneşte la vîrste mai tinere (chiar la copii) şi la femei. Factorii etiologici nu sînt încă clarificaţi, însă faptele de observaţie scot în relief importanţa deosebită a factorilor de mediu, profesionali, leziunilor preexistente, tabagismului etc.

Este mult mai des întîlnit la bărbaţi, la care ocupă locul al doilea ca frecvenţă, după cancerul gastric.

Anatomie patologică. Histologic se disting următoarele forme :

1) carcinoamele bronhopulmonare nediferenţiate (anaplazice) ;
2) carcinoamele diferenţiate epidermoide ;
3) adenocarcinoamele.

Grupa a doua reprezintă cel mai frecvent tip de tumoră malignă pulmonară, cu cel mai mare procent de operabilitate.

Cancerul bronhopulmonar este localizat de cele mai multe ori în regiunea hilară a plămînului *(cancer bronhopulmonar central)* (fig. 11, 12). La acest nivel el poate avea o evoluţie endobronşică, ducînd rapid la fenomene obstructive, sau exobronşică, atunci cînd evoluează mai mult către parenchim şi faţa mediastinală a plămînului. Organele mediastinului, mai ales ganglionii limfatici mediastinali, sînt invadaţi precoce. Cancerul se poate localiza mai departe de hil, în mijlocul ariei pulmo-

Fig. 11 — Neoplasm al hilului pulmonar drept.

Scanned with OKEN Scanner

nare, cam la jumătate distanță de peretele toracic și mediastin. Această *localizare intermediară* poate evolua lent, asimptomatic uneori, fiind diagnosticată întîmplător printr-o radiografie pulmonară de control.

Localizările periferice sînt frecvente și își au originea în bronhiile periferice (de la bronhiile subsegmentare spre periferie). Au în general o formă rotundă, prind repede pleura viscerală, urmată de invadarea neoplazică și a pleurei parietale. În absența pleureziei canceroase, diagnosticul acestor imagini rotunde pe radiografia din față și profil nu este ușor de făcut.

Propagarea cancerului bronșic. Ca și alte tipuri de leziuni canceroase, cancerul bronșic folosește mai multe căi de propagare în zonele vecine sau la distanță. Zonele vecine sînt invadate prin *contiguitate* sau pe *cale limfatică*. Mai frecvent în cancerele centrale sînt prinse esofagul și traheea. Ganglionii limfatici pot fi prinși în 80—85% din cazuri. Cel mai frecvent sînt prinși ganglionii peribronșici, interbronșici, paratraheali și paraesofagieni.

Prezența metastazelor în ganglionii supraclaviculari sau axilari contraindică intervenția chirurgicală de exereză pulmonară.

Pe cale venoasă celulele neoplazice pot să ajungă în circulația generală sanguină, putîndu-se localiza în alte viscere.

Metastazele pulmonare homo- și contralaterale se întîlnesc frecvent 30—40%, diseminarea celulelor făcîndu-se pe cale limfatică, sanguină sau aeriană (bronhogenă).

Metastazele viscerale le întîlnim mai frecvent în *ficat* (50%) și pot fi depistate prin scintigrafie hepatică, cînd nu sînt palpabile ; în *suprarenale* (25—30%) se însoțesc de stări grave de astenie ; *metastazele cerebrale* (20—25%) sînt frecvente și uneori domină tabloul clinic. Metastaza cerebrală poate fi abordată chirurgical ; metastazele renale, pleurale, în sistemul hemopoietic sînt mai rare.

Clasificarea stadială cuprinde cinci stadii :

Stadiul 0 : tumora este invizibilă radiologic, dar examenul sputei pentru celulele canceroase este pozitiv.

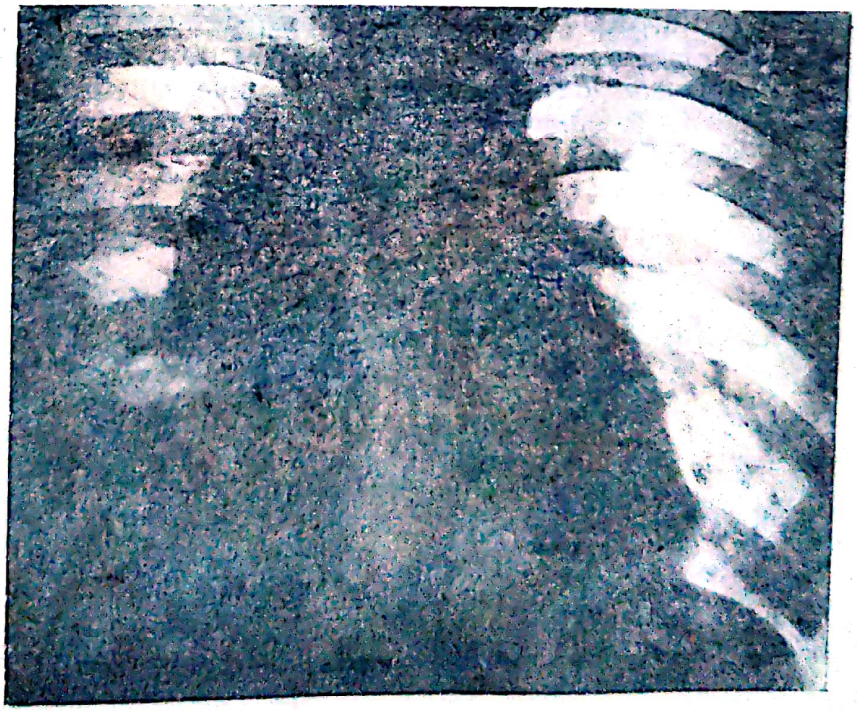

Fig. 12 — Neoplasm pulmonar lobar inferior stîng.

Scanned with OKEN Scanner

Stadiul I : tumoră periferică circumscrisă, fără metastaze în ganglionii locoregionali. De cele mai multe ori citologia sputei este pozitivă.

Stadiul I B : tumoră de volum redus, într-o bronhie mare, fără fenomene de obstrucție, fără adenopatie, fără metastaze.

Stadiul II : tumoră obstructivă sau lobară fără metastaze, fără adenopatie mediastinală.

Stadiul III : tumoră bronhopulmonară obstructivă, cu prinderea ganglionilor hilari (fig. 13).

Stadiul IV : tumoră inoperabilă. Metastaza locală și la distanță. În acest stadiu sînt invadate vasele pulmonare, pleura, ganglionii supraclaviculari sau axilari, peretele toracic, plexul brahial (în tumora Pancoast-Tobias — tumora vîrfului pulmonar), în raport cu localizarea primară a tumorii pulmonare.

Simptomatologia clinică. Tabloul clinic al cancerului bronhopulmonar este foarte polimorf, de aceea și diagnosticul precoce întîmpină uneori dificultăți. Investigațiile paraclinice sînt de un real folos în stabilirea diagnosticului și aprecierea operabilității.

Debutul cancerului bronhopulmonar este marcat de apariția *tusei*. Ea este la început uscată, rebelă la tratament, apoi mucoasă și în cele din urmă cu striuri sanguine.

Examenul radiologic, citologia sputei și bronhoscopia pot contribui efectiv la stabilirea diagnosticului.

Durerile toracice se întîlnesc mai frecvent în cancerele periferice, care prind repede pleura.

Hemoptizia este intermitentă. Ea alarmează pe bolnav și grăbește prezentarea lui la medic.

Dispneea este rară (4—6%), este progresivă și se accentuează la efort.

Alte semne ca : disfonia, disfagia, răgușeala sînt tardive și din această cauză pentru chirurg nu prezintă importanță decît pentru stabilirea, de cele mai multe ori, a neoperabilității cazului.

Cancerul mai poate debuta și sub masca altor boli.

Se disting astfel : cancere cu debut pleuretic, debut prin pneumopatie acută, debut pseudotuberculos, debut sub forma unor manifestări paraneoplazice, sau prin semnele date de o metastază la distanță.

În *perioada de stare* semnele clinice sînt mult mai evidente și se multiplică. Expectorația devine mucopurulentă, hemoptoică sau san-

Fig. 13 — Neoplasm mediastino-hilar stîng.

Scanned with OKEN Scanner

guinolentă, uneori în „peltea de coacăze", marcînd gradul de interesare a parenchimului, supurația supraadăugată, necroza intratumorală etc.

La tuse, expectorație și dureri cu caracter nevralgic intercostal se adaugă semnele atelectaziilor parțiale sau totale, semnele infecției bronhopulmonare care se dezvoltă fie pe fondul atelectaziei fie pe fondul tumorii necrozate central. Se confundă în acest caz cu abcesul pulmonar.

În simptomatologia de împrumut distingem : *semne de invazie a pericardului* (exsudate serocitrine sau hemoragice), *semne de invazie mediastinală :* compresiune mediastinală cu instalarea sindromului de venă cavă superioară, ileus dinamic prin invadarea nervului vag, răgușeală, afonie, voce bitonală prin prinderea nervului recurent, sindromul Claude Bernard-Horner prin invazia simpaticului toracal superior. La aceasta se adaugă sau evoluează ca prim element clinic de compresiune mediastinală *sindromul esofagian.*

Diagnosticul radiologic. Aspectele radiologice ale cancerului primitiv pulmonar sînt multiple, după localizare, după importanța stenozei bronșice, după tipul histologic. Examenul radiologic cuprinde obligatoriu, pe lîngă radiografia din față și profil, tomografii din mai multe incidențe și bronhografii.

Imaginile radiologice de debut sînt :

— un hil anormal sau un hil mare ;
— un nodul sau masă periferică ;
— o imagine de atelectazie.

Imaginile inițiale cele mai frecvente sînt aspectele atelectazice. Odată cu creșterea tumorii și obstrucția totală a unei bronhii primitive, opacitatea devine omogenă, subcostală ca intensitate, retractilă. Opacitatea atelectazică este înlocuită cu opacitatea tumorală, densă (vezi fig. 11, 12, 13).

Imaginile radiologice în cancerele lobare sînt caracterizate prin opacitatea intensă și policiclică. În cancerele periferice imaginea radiologică este de cele mai multe ori rotundă, se confundă cu imaginile de chist hidatic sau tuberculom (vezi fig. 12).

Alte investigații

Bronhoscopia. Are valoare diagnostică mare în cancerul bronhopulmonar central. Ne oferă date prețioase asupra localizării și extinderii leziunilor la nivelul peretelui bronșic. Biopsia cu examen histopatologic al fragmentului recoltat precizează forma anatomopatologică. Bronhoscopia ne dă indicații și asupra operabilității tumorii bronhopulmonare prin informațiile pe care le oferă bronhoscopistului asupra segmentului sănătos de perete bronșic (de la tumoră la bifurcația traheală). În cancerele periferice, cînd tumora se află dincolo de cîmpul vizual al bronhoscopului, se pot folosi *aspirația-biopsie* și *examenul citologic al sputei pentru celulele neoplazice.*

Bronhografia are valoare diagnostică în cancerele situate pe bronhiile segmentare, subsegmentare, periferice, lobare superioare etc.

Imaginile radiologice mai frecvent întîlnite sînt : de amputație bronșică, de stenoză parțială, de umplere laterală, neregulată, „în coadă de șoarece" etc.

În serviciile de chirurgie toracică se mai folosesc ca investigații speciale : *angiopneumografia, scintigrafia pulmonară* și *pneumotoraxul*

Scanned with OKEN Scanner

diagnostic, mediastinoscopia și, în ultimă instanță, *toracotomia exploratorie.*

Diagnostic

Diagnostic pozitiv. El se stabilește pe baza datelor clinice, radiologice, citologice și mai ales bronhoscopice.

Diagnosticul diferențial include un mare număr de afecțiuni pleuropulmonare care pot masca evoluția cancerului sau pot crea dificultăți de diagnostic chiar în faze mai tardive.

Astfel, *tumorile rotunde* intratoracice se pot confunda cu tuberculoamele pulmonare, chisturile hidatice pulmonare, metastazele de hipernefrom sau alte tumori etc.

În formele evolutive, sub masca unei pneumopatii banale se vor pune în discuție : bronșitele cronice, recidivante, gripele sau pneumoniile virotice prelungite și repetate, pneumopatiile acute, pneumoniile cronice etc.

În formele supurative diagnosticul diferențial include : abcesul pulmonar, tuberculoza pulmonară, chisturile hidatice supurate, disembriopatiile chistice mediastinale, limfogranulomatoza malignă pulmonară (fig. 14).

Evoluție, prognostic

Evoluția cancerului bronhopulmonar se întinde în general pe o perioadă de doi ani, dacă bolnavul nu a fost operat.

Dacă bolnavul a fost operat, evoluția postoperatorie depinde de momentul stadial al intervenției, de întinderea exerezei pulmonare și de structura histologică a canoerului. Carcinoamele bronșice cu stroma remaniată au o evoluție mai benignă, malignitatea lor fiind mai redusă.

Tratamentul cancerului pulmonar

Singurul tratament aplicat în stadii precoce este tratamentul chirurgical. Exereza pulmonară cu extirparea tumorii a dus la supraviețuiri de peste 5 ani în proporție de 20% pînă la 47% (Overholt).

Fig. 14 — Chisturi hidatice ale pulmonului drept.

Scanned with OKEN Scanner

Metodele operatorii folosite sînt :

— exerezele pulmonare totale (pneumonectomii, pleuropneumonectomii lărgite de principiu sau de necesitate) ;

— exerezele pulmonare parţiale, asociate cu un tip de anastomoză bronşică şi bronhotraheală.

Bolnavi operabili sînt consideraţi numai aceia care prezintă : tumori localizate care permit exereza totală sau lobară, lipsa adenopatiilor intratoracice şi a metastazelor, risc chirurgical compatibil cu operaţii de mare amploare. Toracotomia permite aprecierea exactă a operabilităţii.

Intraoperator, posibilitatea exerezei este apreciată prin explorarea directă a leziunilor, inclusiv prezenţa adenopatiilor neoplazice.

Exerezele totale

Pneumonectomia : operaţie practicată aproape de principiu, în localizările hilare ale cancerului bronhopulmonar şi în cele periferice care depăşesc limitele lobare sau au extensie spre hil.

Pneumonectomia radicală constă în îndepărtarea plămînului cu limfadenectomia sistematică, la care se adaugă şi exereza ţesutului limfogrăsos al mediastinului. În unele cazuri este nevoie de deschiderea pericardului şi *ligatura intrapericardică* a vaselor pulmonare (Breck, Mathey, Baculev).

Pneumonectomia lărgită are indicaţii rare şi cuprinde, pe lîngă gesturile chirurgicale din pneumonectomia radicală, rezecţia nervilor vag şi frenic. precum şi crosa venei azigos. În stînga se va respecta nervul recurent. Rezultatele îndepărtate nu sînt satisfăcătoare.

Exerezele parţiale

Lobectomia este indicată în tumorile izolate, periferice, de dimensiuni mici, fără metastaze în pedicului lobar sau hilar. *Lobectomia cu limfadenectomie* constă în îndepărtarea lobului împreună cu ganglionii mediastinali. *Lobectomia de necesitate* se practică la bolnavii cu insuficienţe respiratorii şi care nu pot suporta o pneumonectomie.

Bilobectomiile medio-superioare şi medio-inferioare pot fi practicate în tumorile periferice, care depăşesc planul scizural.

Segmentectomiile sînt intervenţii rar practicate, indicaţiile lor fiind în leziunile tumorale periferice cu diametru sub 2 cm.

Rezecţia-anastomoză bronşică. Este o intervenţie chirurgicală funcţională care are drept scop conservarea unei cantităţi de parenchim pulmonar, atunci cînd tumora se află situată pe bronhia primitivă sau intermediară, continuitatea conductului aerian rămas fiind realizată fie printr-o anastomoză bronho-traheală, fie prin anastomoza a două capete bronşice (fig. 15, 16).

Operaţiile paliative îşi găsesc indicaţia în cazurile inoperabile, pentru ameliorarea unor simptome.

Neurectomii de diferite tipuri : intercostale, vagotomii şi

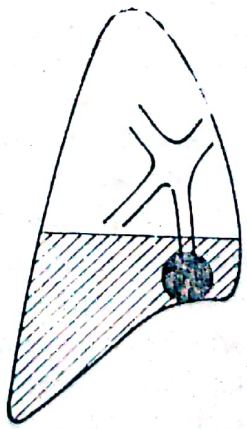

Fig. 15 — Rezecţie lobară inferioară.

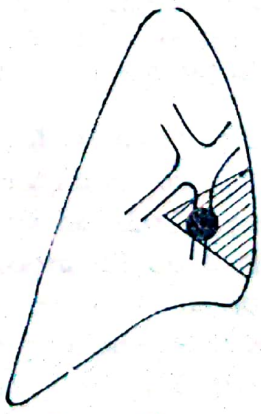

Fig. 16 — Rezecţie-anastomoză bronşică.

Scanned with OKEN Scanner

vagectomii peribronșice, simpatectomii toracice, frenicectomii, radicotomii sau cordotomii etc. (în sindrom Pancoast).

Ligatura de arteră pulmonară : intervenție părăsită.

Tratamentul iradiant. Este indicat în cancerele nediferențiate cu celule mici :

iradierea paliativă (3000 gamma) se practică în cazurile avansate pentru ameliorarea durerilor ;

iradierea curativă (peste 6000 gamma) se practică în :

— cazuri operabile, dar bolnavul refuză intervenția ;

— cazuri inoperabile cu stare generală bună ;

— cazuri centrohilare, cu adenopatii, sindromul Pancoast-Tobias, recidive postoperatorii etc. În ultimii ani cobaltoterapia se utilizează cu rezultate mai bune.

Chimioterapia cu Endoxan, Tio-Tepa (în injecții locale) și metilfluouracil nu a dat rezultate mulțumitoare. Asocierea radiochimiochirurgicală este folosită mai mult în scop paliativ.

Scanned with OKEN Scanner

HERNIILE PERETELUI ABDOMINAL

Hernia este caracterizată prin exteriorizarea spontană, parțială sau totală, temporară sau permanentă, a unui viscer din cavitatea peritoneală sau învelișul său, printr-un punct sau zonă mai slabă a peretelui, previzibilă anatomic ; starea de deficiență morfologică și funcțională a punctului sau zonei herniare, se poate agrava, în afara oricărui traumatism, printr-o predispoziție specială, congenitală sau cîștigată.

Eventrația se caracterizează prin ieșirea viscerelor sub tegument, la nivelul unei zone de slăbire a peretelui abdominal, situată la orice nivel (imprevizibil) datorită hipotrofiilor musculare (congenitale sau căpătate), traumatismelor peretelui abdominal, sau tardiv postoperator, la nivelul cicatricei de laparotomie.

Evisceraţia se caracterizează prin ieșirea în afară a viscerelor abdominale, printr-o breșă completă a peretelui abdominal (inclusiv pielea), realizată de un traumatism sau de o laparotomie recentă, necicatrizată.

Eventrațiile și eviscerațiile se deosebesc de hernii, prin caracterul nesistematizat al orificiilor și traiectelor lor, care pot apărea imprevizibil, în orice punct sau zonă a peretelui abdominal.

Herniile diafragmatice constituie un capitol particular în patologia acestui mușchi, și sînt studiate în cadrul patologiei diafragmului.

Herniile interne sînt reprezentate de încarcerarea intra-abdominală a unui viscer (cel mai frecvent intestinul), într-o fosetă peritoneală sau în hiatusul Winslow ; acestea nu sînt propriu-zis hernii și sînt studiate în cadrul cauzelor ocluziilor intestinale.

Adevăratele hernii sînt, deci, acelea care se formează la nivelul punctelor sau zonelor herniare, traiecte sau teritorii anatomice bine delimitate, de rezistență mai mică. Fiecărui punct sau zonă herniară a peretelui abdomino-pelvin, îi corespunde *o varietate topografică* de hernie. Indiferent însă de particularitățile tipului de hernie, conferite de localizarea sa sau de conținutul visceral, toate herniile prezintă *caractere generale* comune, care trebuie obligatoriu cunoscute. Herniile pot fi *congenitale*, datorită unor predispoziții înnăscute, sau pot apărea în cursul vieții, reprezentînd categoria herniilor *căpătate* sau *cîștigate din diverse cauze*.

Vom studia în primul rînd *herniile simple* sau *reductibile* și în al doilea rînd *herniile complicate.*

HERNIILE SIMPLE SAU REDUCTIBILE

Etiologie și fiziopatologie

Hernia este o afecțiune foarte frecventă în patologia chirurgicală, fiind situată imediat după apendicită ; predomină la bărbați, într-un raport de 3—5 bărbați la o femeie.

În statistica Ministerului sănătății pe anul 1969, cifra herniilor operate este de 34 039 ; în chirurgia generală, la noi în țară, operațiile executate pentru hernie ocupă locul al doilea după apendicectomie și reprezintă 6,1% din totalul de intervenții chirurgicale. Din acest punct de vedere, deci, hernia constituie o problemă socială, cu repercusiuni asupra totalului zilelor de incapacitate de muncă, asupra bugetului de asigurări sociale și, bineînțeles, asupra producției.

Frecvența variază de asemenea și cu vîrsta, hernia fiind frecventă în primii ani ai vieții, descrește în copilărie și adolescență, crește din nou la maturitate, în vîrsta mijlocie și mai ales la bătrîni și descrește la vîrsta foarte înaintată.

Printre factorii predispozanți amintim rolul eredității, rolul condițiilor de alimentație, condițiile de mediu și de muncă (muncă grea fizică) și starea tonusului musculaturii peretelui abdominal-pelvin (hipotoniile musculare).

Factorii favorizanți incriminați sînt reprezentați de eforturile mici, repetate, din bronșitele cronice, constipațiile cronice, stricturile sau eforturile de micțiune ale bolnavilor (cu obstacol subvezical ca adenom de prostată, hipertrofie de col vezical etc.) ; obezitatea în sarcinile repetate constituie, de asemenea, o cauză favorizantă a apariției herniilor.

Factorul determinant esențial este însă efortul, depus de marea majoritate a bolnavilor în perioada activă a vieții, care rupe echilibrul dinamic dintre presiunea intraabdominală, care are tendința de a împinge viscerele mobile în afară, și rezistența peretelui abdominal, care se opune acestei tendințe continue. Acest efort poate fi unic și brutal (muncitorii în forță), sau mai mic, dar repetat și realizează apariția herniei în punctele și zonele de rezistență mică ale peretelui abdomino-pelvin, *numite puncte* sau *zone herniare.*

Presiunea intraabdominală este determinată și variază cu presiunea atmosferică, presiunea statică și dinamică a viscerelor abdominale, cu poziția corpului și cu tonusul peretelui abdomino-pelvin ; presiunea crește în cazul modificărilor conținutului cavității abdominale (tumori, ascită, sarcini etc.) și în efortul de tuse, defecație, micțiune, exercitîndu-se în mod deosebit în etajul abdominal inferior.

Rezistența peretelui abdomino-pelvin, care se opune și echilibrează dinamic presiunea abdominală, este condiționată de troficitatea musculaturii și de tonusul muscular ; această rezistență poate fi diminuată și echilibrul fiziologic rupt, în cazul bolilor cronice deproteinizante, al

Scanned with OKEN Scanner

insuficienței tiroidiene, al sarcinilor repetate, la bătrîni, în subnutriția cronică etc.

Mecanismul de apariție al herniei este diferit la *hernia congenitală* față de *hernia cîștigată*.

În *hernia congenitală*, punctul sau zona slabă este consecința unei opriri (mai mult sau mai puțin precoce) a dezvoltării parietale ; sacul și traiectul sînt preformate, iar viscerele se angajează, în tendința lor de a părăsi cavitatea abdominală, cu ocazia unui efort (hernia inghinală oblică externă, prin persistența canalului peritoneo-vaginal).

În *hernia cîștigată* viscerele se exteriorizează la nivelul unui punct sau zone slabe a peretelui, urmînd de cele mai multe ori traiectul unui pedicul vasculo-nervos sau al unui organ (orificiul crural, canalul inghinal). Sub influența hipertensiunii abdominale, viscerele (cel mai frecvent intestinul și epiploonul) disociază diferitele planuri parietale, sacul herniar peritoneal formîndu-se prin distensie și evaginare progresivă ; acesta este mecanismul de formare al *herniilor de slăbiciune*. Efortul și hiperpresiunea intraabdominală singure nu pot decît în mod excepțional să creeze o hernie : este cazul *herniei de forță*. Hernia congenitală, în cazul în care nu se manifestă decît la vîrstă adultă, se asociază de cele mai multe ori cu o slăbiciune cîștigată a musculaturii abdominale.

Anatomie patologică. Cele trei elemente anatomice constitutive ale herniei sînt : traiectul parietal, sacul herniei cu învelișurile sale și conținutul sacului.

Traiectul parietal, punct sau zonă de rezistență diminuată a peretelui abdomino-pelvin, este reprezentat printr-un simplu orificiu, printr-un inel musculo-aponevrotic (hernia epigastrică) sau printr-un canal constituit dintr-un orificiu profund sau intern, un traiect intraparietal și un orificiu superficial sau extern, situat subcutanat (hernia inghinală oblică externă).

Sacul herniar este format din peritoneul care, împins de viscerele abdominale mobile, se angajează la nivelul orificiului sau traiectului parietal și treptat, se alungește și alunecă (pe grăsimea properitoneală) pe măsură ce hernia se mărește ; uneori peritoneul nu poate aluneca, fiind aderent la peretele abdominal sau la marginile orificiului herniar, sacul formîndu-se prin distensia și subțierea peritoneului (hernia liniei albe, hernia ombilicală etc., varietăți de hernii dureroase).

Forma sacului este variabilă, în funcție de topografia și de stadiul evolutiv, de la forma globuloasă, la forma cilindrică sau piriformă. În această ultimă și cea mai frecventă formă, sacul herniar prezintă un colet îngust, uneori aderent de orificiul herniar profund, un corp al sacului și un fund.

Suprafața internă a sacului peritoneal al herniei este asemănătoare cu restul peritoneului în herniile recente ; cu timpul devine albicioasă, cu bandelete retractile de scleroză și uneori aderentă la organele din sacul herniar.

Suprafața externă a sacului este dublată de un strat celulo-adipos lax și acoperită de un țesut conjunctiv fibros, la care nu aderă și care constituie planul de clivaj ce ușurează degajarea și individualizarea sacului herniar de învelișurile sale.

Sacul herniar poate lipsi total, ca în herniile ombilicale embrionare (exomfalul) sau poate lipsi parțial, ca în cazul în care herniază un organ

Scanned with OKEN Scanner

retroperitoneal (vezică, cec etc.). Herniile mari și vechi pot prezenta saci diverticulari, multisaculari, aderenți la învelișurile lor și ireductibili.

Învelișurile externe ale sacului herniar sînt formate de diferitele planuri anatomice parietale, mai mult sau mai puțin modificate, în funcție de vechimea herniei ; grăsimea subperitoneală în contact cu sacul se dezvoltă uneori formînd lipoame preherniare, care trebuie extirpate ; de asemenea țesutul conjunctiv poate forma pungi seroase, higroame pre- și lateroherniare.

Conținutul sacului herniar, al treilea element constitutiv al herniei, variază în funcție de topografia herniei ; se consideră că toate viscerele cavității peritoneale și subperitoneale pot hernia, cu excepția pancreasului. În marea majoritate a cazurilor, însă, conținutul sacului herniar este reprezentat de intestinul subțire, epiploon și uneori de colon.

Simptomatologie

Semnele funcționale, generale și locale, ale herniei simple sînt de obicei foarte șterse.

Jena epigastrică discretă, uneori grețuri (tracțiuni pe mezouri), tulburări de tranzit (predomină constipația), tulburări de micțiune, sînt singurele *semne funcționale generale* întîlnite.

Semnele funcționale locale apar în mers, în ortostatism prelungit, în efort, și se caracterizează prin senzația de greutate, tracțiune, uneori jenă dureroasă locală. Herniile cu coletul foarte îngust sau herniile mici, prin distensie (herniile epigastrice, punctele herniare) pot fi dureroase. Herniile foarte voluminoase (inghino-scrotale, ombilicale), cu orificiul herniar foarte larg, adevărate infirmități fizice, sînt de multe ori foarte bine tolerate.

Semnele fizice, mai mult sau mai puțin evidente, nu lipsesc niciodată ; ele trebuie căutate sistematic, prin examenul clinic local, în ortostatism și în decubit, în efort și în repaus, datele obținute fiind esențiale pentru stabilirea unui diagnostic corect și complet.

• Bolnavul este examinat *inițial în ortostatism*, în repaus și după un efort (tuse, mers etc.) care face să apară (sau să se mărească) o hernie spontan redusă prin decubit.

• La inspecție „tumoarea herniară" poate fi rotundă, alungită, piriformă sau multilobată ; ea își mărește de obicei volumul la efort.

• Prin palpare apreciem consistența care, în funcție de conținut, poate fi elastic-renitentă (intestin) sau moale păstoasă, neregulată (epiploon), uneori sensibilă (mezou) ; se constată de asemenea zona de îngustare de la nivelul colului sacului herniar, prin care sacul se continuă cu cavitatea peritoneală.

• *Examenul bolnavului culcat* permite de asemenea de a pune în evidență :

— reductibilitatea herniei ; prin presiune blîndă și progresivă începînd de la fundul sacului, se reintroduce conținutul herniei în cavitatea abdominală (manevra taxis) chiar în herniile voluminoase, necomplicate (hernii nereductibile etc.) ;

— reapariția herniei la efortul de tuse și expansiunea ei în efortul continuat este, de asemenea, un semn clasic ;

— natura conținutului poate fi apreciată în cursul acestor manevre : sonoritatea la percuție și garguimentul (zgomotul hidro-aeric) la

Scanned with OKEN Scanner

manevra taxis trădează prezența intestinului subțire (enterocel); senzația de masă păstoasă neregulată, mată la percuție, uneori cu fremisment în momentul reducerii, pune diagnosticul de epiploon (epiploocel).

• Putem aprecia starea musculaturii și a pereților traiectului parietal abdominal al herniei, ca și dimensiunile și structura orificiilor herniare, introducînd degetul (prin invaginarea sacului) prin orificiul superficial, de-a lungul traiectului, pînă la orificiul profund.

• *Examene paraclinice,* ca tranzitul baritat, irigoscopia și irigografia, cistoscopia sau cistografia (culcat și în picioare și efort) sînt uneori necesare pentru a aprecia natura conținutului, mai ales în herniile voluminoase.

Pentru stabilirea *diagnosticului pozitiv* al tipului de hernie, al stadiului anatomo-clinic și eventual al complicațiilor, este necesar să efectuăm diagnosticul diferențial cu unele tumori (ireductibile) ca hidrocelul, varicocelul, tumori testiculare, adenopatii ganglionare (inghinocrurale etc.), cu abcesul rece osifluent etc.

Examinarea bolnavului se termină totdeauna prin examen general și complet, pentru evaluarea stării generale și a afecțiunilor coexistente, în scopul stabilirii tipului de anestezie și a atitudinii terapeutice (mai ales la bătrîni).

Evoluția herniei este, în general, lentă și progresivă, volumul său mărindu-se cu timpul; poate fi bine suportată ani de zile, mai ales atunci cînd conținutul său nu este reprezentat de intestin. Uneori, la nou-născuți, herniile mici ombilicale sau chiar herniile inghinale se pot vindeca spontan, ceea ce justifică atitudinea de espectativă pînă la vîrsta școlarizării. Trebuie avut în vedere însă că herniile, în special cele cu conținut intestinal, sînt pasibile de complicații, dintre care cea mai gravă este hernia strangulată.

Principii generale terapeutice

Două metode sînt posibile în tratamentul herniilor: bandajul ortopedic și cura chirurgicală.

Tratamentul ortopedic constă în utilizarea unor bandaje care se opun exteriorizării sacului herniar și a conținutului său; există două tipuri de bandaje, unele *rigide* și altele *moi,* reprezentate de centuri.

• Bandajele rigide, utilizate numai pentru herniile inghinale, sînt formate dintr-un semicerc de oțel elastic, cu două pelote (perniță) la capete, dintre care una se sprijină pe coloana lombară, iar cealaltă astupă orificiul herniar din regiunea inghinală.

• Centurile, de piele sau pînză, sînt prevăzute cu perniță (pline sau pneumatice) care astupă orificiul herniilor ombilicale, epigastrice etc., sau care susțin hernii mari, inghino-scrotale.

În prezent, tratamentul ortopedic este depășit și contraindicat și înlocuit cu tratamentul chirurgical. Rămîne totuși indicat numai în herniile total reductibile și relativ mici ale nou-născutului, în așteptarea eventualei vindecări spontane (hernia ombilicală, inghinală).

La adulți sau la bătrîni, tratamentul ortopedic nu este indicat decît în situațiile în care starea generală a bolnavului contraindică tratamentul chirurgical.

Tratamentul chirurgical are drept scop reintegrarea abdominală a viscerelor herniate, suprimarea sacului herniar și refacerea solidă a peretelui abdominal la nivelul zonei herniare, pentru a evita recidiva.

Scanned with OKEN Scanner

(cura radicală a herniei). Operaţia de hernie comportă trei timpi operatori distincţi, şi anume :

— punerea în evidenţă şi izolarea sacului herniar de celelalte învelişuri, pînă la nivelul colului ;

— deschiderea sacului, tratarea conţinutului (reintroducerea în cavitatea abdominală, rezecţie parţială de epiploon sau intestin strangulat şi necrozat etc.) şi rezecţia sacului pînă la nivelul inelului herniar ;

— refacerea peretelui abdominal printr-o tehnică care variază în funcţie de tipul herniei (varietatea topografică) şi în funcţie de starea peretelui abdominal şi a ţesuturilor învecinate orificiului sau zonei herniare. Prin coaserea elementelor musculo-aponevrotice în diferite straturi (depinde de procedeu) se urmăreşte întărirea peretelui abdominal, obliterarea orificiilor herniare (completă sau parţială) şi prevenirea recidivei herniei.

Cu excepţiile amintite, tratamentul chirurgical este indicat în toate cazurile, cît mai precoce, pentru a evita dehiscenţele mari, complicaţiile posibile şi recidivele. Anestezia rahidiană şi generală este în prezent cea mai des utilizată ; anestezia loco-regională o folosim de excepţie, în contraindicaţia celorlalte anestezii. Operaţia nu trebuie executată (cu excepţia complicaţiilor) atunci cînd hernia este secundară unei alte afecţiuni care supune bolnavul în mod continuu la efort, ca în bolile vezico-prostatice, la marii tuşitori, bolnavii tuberculoşi, deproteinizaţi etc. În aceste cazuri se rezolvă, dacă este posibil, întîi afecţiunea cauzală şi secundar se tratează hernia.

HERNIILE COMPLICATE

Complicaţia cea mai frecventă şi mai gravă este *strangularea herniei,* urmată uneori de ocluzie intestinală şi, în cazuri şi mai grave, de necroza ischemică a conţinutului herniar şi peritonita herniară. De asemenea, *nereductibilitatea* (ireductibilitatea) herniei este o complicaţie importantă şi dificil de rezolvat.

Contuziile, tumorile şi tuberculoza herniară sînt complicaţii mult mai rare.

Hernia strangulată

Strangularea herniei este realizată prin constricţia brutală, strînsă şi permanentă a unuia sau mai multor viscere în interiorul sacului herniar ; toate herniile pot să se stranguleze. Cele mai frecvente organe care formează conţinutul sacului herniar strangulat sînt intestinul şi epiploonul.

Strangularea conţinutului sacului herniar duce în scurt timp la ischemie, urmată de sfacelul organului strangulat ; dacă nu intervine de urgenţă şi la timp tratamentul chirurgical, leziunea evoluează rapid producînd peritonită, stare toxi-infecţioasă, urmată de cele mai multe ori de moartea bolnavului.

Scanned with OKEN Scanner

Etiologie și fiziopatologie

• *Frecvența* strangulării herniilor este mare, ceea ce recomandă și justifică atitudinea intervenționistă chirurgicală asupra herniilor necomplicate. Portul îndelung al unui bandaj creează condiții favorizante la nivelul orificiului herniar și al colului sacului herniar, pentru producerea strangulării.

• *Vîrsta* cea mai frecvent întîlnită este a adulților și a bătrînilor, dar strangularea se poate produce la orice vîrstă și mai ales la nounăscuți și copii în primii ani de viață, purtători ai unei hernii congenitale. Herniile congenitale strangulate la copiii de vîrstă mică sînt mai puțin grave, cu o evoluție mai benignă, din cauza condițiilor anatomice ale herniei congenitale și din cauza supleței și elasticității țesuturilor la nivelul orificiului herniar.

• *Sexul* feminin este mai des întîlnit în cadrul acestei complicații, deoarece incidența herniilor femurale și ombilicale este mai mare la femeie.

Varietatea de hernie cea mai frecvent întîlnită și care oferă condiții favorabile strangulării este hernia femurală la femeie (50—60%); urmează apoi hernia inghinală oblică externă la bărbat (10%), hernia ombilicală (9%) și mult mai rar hernia liniei albe; reamintim însă că orice tip de hernie se poate strangula (hernia liniei Spiegel, hernia obturatorie, hernia perineală etc.).

Herniile mici, cu orificiul îngust, scleros, inextensibil, sînt mai predispuse strangulării la nivelul colului sacului herniar, decît herniile mari și vechi, cu orificiul larg, cu sac herniar mare și conținut bogat, care generează însă uneori ocluzii intrasaculare, prin aderențe și bride formate între pereții sacului și conținut (în special intestin).

Cauza determinantă a strangulării herniei este *efortul*, brusc și intens la tineri și adulți, sau de intensități mai mici la bătrîni (tuse, strănut etc.).

În *mecanismul* de producere a strangulării întîlnim condiții de ordin anatomic însumate cu condiții de ordin funcțional.

• *Condițiile anatomice* sînt reprezentate de *inelul fibros* relativ strîmt și rigid (orificiul herniar) care exercită o compresiune circulară sau semicirculară (laterală) asupra sacului și conținutului său și de *gîtul sacului*, frecvent aderent la acest inel, care se sclerozează și se îngustează (hernia inghinală).

• *Condițiile funcționale* sînt reprezentate în primul rînd de efort. În momentul unui efort brusc și de mare intensitate, masa musculară puternic contractată tracționează de marginile inelului fibros și-l lărgește; în același timp, datorită aceluiași efort, presiunea abdominală crește apreciabil și gonește intestinul și uneori epiploonul, prin orificiul herniar în sacul herniar. Aceasta este prima fază a mecanismului strangulării herniei.

Momentul al doilea este reprezentat de încetarea, tot bruscă, a efortului, de relaxarea masei musculare și de revenirea inelului fibros la dimensiunile inițiale; acesta însă prinde și comprimă brusc conținutul herniar evaginat la nivelul colului herniar, făcînd imposibilă reintroducerea (spontană sau dirijată) organelor herniate în cavitatea abdominală: astfel, hernia strangulată este constituită.

Scanned with OKEN Scanner

Din acest moment, apariția, constituirea și evoluția gravă a leziunilor anatomo-patologice au fost explicate prin mai multe mecanisme ; primordial și hotărîtor în declanșarea cortegiului de leziuni morfofuncționale este *factorul vascular*. O strangulare, chiar moderată la început, provoacă o jenă în întoarcerea venoasă a mezenterului, peretelui intestinal și eventual epiploonului, urmată de edem ; acesta mărește volumul organelor herniate, în special la nivelul inelului de strangulare, accentuează treptat strangularea și astfel, jenată la început, este întreruptă complet și circulația arterială, constituindu-se procesul de ischemie acută a organelor herniate.

În mecanismul de formare a herniei strangulate au mai fost susținute și alte teorii, dintre care amintim : distensia bruscă de gaze a intestinului herniat (O'Beirn), ocluzia prin cudură bruscă a ansei pe creasta inextensibilă a inelului fibros (Chassaignac), obstrucția prin valvulele conivente (Bidder), compresia anselor, la nivelul inelului, de către conul (pana) reprezentat de mezenter (Berger) etc.

În concluzie, strangularea acționează prin două mecanisme : *întreruperea tranzitului vascular* (venos întîi, arterial secundar), *întreruperea tranzitului intestinal ;* consecințele sînt reprezentate de ocluzia intestinală și gangrena conținutului herniar strangulat.

Strangularea intrasaculară, în herniile mari, mai frecvent în cele ombilicale, se datorește bridelor și aderențelor organizate între organele herniate și pereții sacului sau formării sacilor diverticulari, în care se angajează ansele intestinale, determinînd ocluzia intestinului herniat. Aceste strangulări intrasaculare sînt însă rare.

Anatomia patologică

Leziunile determinate de strangulare interesează sacul herniei, conținutul sacului herniar și, adeseori, și continuarea cranială intraabdominală a organului strangulat în sac, care cel mai frecvent este intestinul.

— *Sacul herniar* este destins, subțire în herniile recente și în prima fază a strangulării, îngroșat în herniile vechi, congestionat, de culoare roșie sau brun-vînătă în stadiul final. În marea majoritate a cazurilor conține un lichid în cantități apreciabile (sînt excepționale herniile strangulate uscate), de culoare și aspect în funcție de vechimea strangulării și mai ales de stadiul leziunilor ansei strangulate ; putem astfel găsi la început lichid limpede-citrin, mai tîrziu hematic-șocolatiu și în final puriform-fecaloid. Foarte rapid după producerea strangulării, lichidul care se formează devine septic, transformîndu-se, în ultimul stadiu evolutiv, în veritabil flegmon piostercoral, în care plutește o ansă intestinală gangrenată și perforată, într-un amestec de lichid purulent, fecaloid și cu gaze. În acest stadiu final sînt interesate și celelalte învelișuri externe ale sacului, care sînt infiltrate, edematiate și de aspect arămiu.

— *Leziunile viscerelor* din sacul herniar evoluează în raport direct cu intensitatea strangulării și cu vechimea strangulării. Leziunile intestinului trec prin trei stadii evolutive :

• *Stadiul de congestie,* determinat de jena sau oprirea circulației venoase de întoarcere, determină edemul pereților intestinali, distensia paralitică a ansei, hipersecreție în lumen și transsudat în sacul herniar. Ansa apare de culoare roșie-închisă, destinsă, cu seroasa fără luciu ; leziunea maximă este la piciorul ansei unde se constată net șanțul de

Scanned with OKEN Scanner

strangulare determinat de inel pe ansă și unde apar, deja, cîteva sufuziuni sanguine subseroase. Intestinul supraiacent intraabdominal este încă integru. În acest stadiu, leziunile sînt reversibile și, după îndepărtarea agentului strangulant (inelul sau orificiul herniar), infiltrarea mezoului cu novocainã, aplicarea de ser fiziologic cald pe ansă determină ca aceasta să-și reia motilitatea și aspectul normal, ceea ce autorizează reintroducerea sa în cavitatea abdominală.

• *Stadiul de ischemie* prin întreruperea circulației arteriale urmează stadiului de congestie ; sistemul venos se trombozează. Ansa este destinsă, negricioasă, cu numeroase sufuziuni hemoragice subseroase, cu peretele mult îngroșat și cu false membrane pe suprafața sa ; în sacul herniar lichid abundent, intens hemoragic, septic. Leziunea maximă este tot la nivelul șanțului de strangulare, unde peretele este subțiat, mucoasa ulcerată, musculoasa de asemenea distrusă în mare parte, pregătind locul viitoarei perforații ; leziunile de la nivelul piciorului ansei se extind la ansa strangulată din sac, dar și în amonte, intraabdominal, la nivelul mucoasei. În acest stadiu, leziunile sînt definitive, ireversibile, într-un mediu septic, și impun rezecția ansei strangulate cu mezoul său și extinderea rezecției în amonte, în funcție de starea intestinului supraiacent, din cavitatea abdominală.

• *Stadiul de gangrenă și perforație* este ultimul, cu ansa de aspect brun-închis, de frunză moartă, foarte subțire, cu zone de sfacel, plutind într-un lichid purulent-fecaloid. Perforația inițială se găsește la nivelul șanțului de strangulare.

— Intestinul aferent, din cavitatea abdominală, supraiacent strangulării, este destins, congestionat, plin de lichid și cu mici ulcerații ale mucoasei care pot favoriza însămînțarea septică a lichidului peritoneal de reacție, fără o perforație evidentă. Rareori se pot constata chiar perforații nete ale intestinului supraiacent cu peritonită purulentă. Examinarea atentă a intestinului în amonte de strangulare este obligatorie, impunînd uneori rezecția lui pe diferite întinderi, în funcție de extensia leziunilor.

— Intestinul eferent strangulării este palid, turtit, fără conținut, dar integru.

— Mezoul ansei strangulate urmează o evoluție asemănătoare cu intestinul, de stenoză venoasă, tromboză venoasă, ischemie arterială, gangrenă și sfacel. O atenție deosebită trebuie acordată mezenterului intraabdominal (în special la bătrîni), la care se poate extinde procesul trombotic și compromite vascularizația restului de anse din cavitatea abdominală.

— Epiploonul strangulat prezintă de asemenea leziuni identice cu cele ale mezenterului, cu consecințe mai puțin grave, dar care impun totuși rezecția sa, indiferent de stadiul în care se găsește.

Menționăm două aspecte anatomice particulare ale strangulării intestinului, și anume :

• Atunci cînd intestinul subțire (mult mai frecvent decît colonul) se angajează numai parțial, prin marginea sa liberă (antimezostenică) într-o mică hernie cu coletul strîmt, ia naștere strangularea parțială prin pensarea laterală ; este tipul de hernie strangulată care complică hernia femurală și foarte rar hernia inghinală oblică externă.

Caracteristică este dificultatea de diagnostic (în special la persoanele obeze), păstrarea tranzitului intestinal (lumenul nu este complet

Scanned with OKEN Scanner

obstruat) și rapiditatea evoluției spre ultimul stadiu al leziunilor parietale intestinale, care se termină uneori prin perforație și flegmon piostercoral.

• Atunci cînd două bucle ale intestinului subțire se angajează într-o hernie care se strangulează, avem realizată hernia „în W" (hernie Maydl), caracterizată deci prin existența a două anse în sac, printr-o a treia ansă intraabdominală, care reprezintă continuitatea intestinală între cele două anse din sac și printr-un inel sau orificiu de strangulare care comprimă două picioare de ansă. Această varietate este întîlnită cel mai frecvent în hernia inghinală oblică externă a bătrînilor; ea poate oferi trei posibilități de strangulare:

— strangularea ansei intermediare, intraabdominală, cu evoluție rapidă și gravă; cele două anse din sac sînt indemne; este posibilitatea cea mai des întîlnită;

— strangularea completă, atît a anselor din sac, cît și a ansei intermediare; rară și foarte gravă;

— strangularea numai a celor două anse din sac, variantă excepțională.

Rezumînd capitolul de anatomie patologică, subliniem gravitatea și rapiditatea evoluției leziunilor și reamintim că inelul de strangulare determină leziunile cele mai grave la nivelul șanțului de strangulare (piciorul ansei), apoi la nivelul ansei strangulate, la nivelul mezoului adiacent și la nivelul ansei aferente, supraiacente strangulării (în cavitatea peritoneală). Toate aceste zone și segmente trebuie controlate cu atenție, în vederea stabilirii gradului și stadiului leziunii și pentru stabilirea atitudinii terapeutice cele mai adecvate.

Simptomatologie

Debutul este în general brutal; fie că hernia este cunoscută sau că strangularea este primul episod revelator, cu ocazia unui efort mare (la bătrîni chiar mic), bolnavul simte *o durere vie* la nivelul unei zone herniare. Apar în continuare colica intestinală, grețuri, uneori vomismente. Tabloul clinic al herniei strangulate are următoarele caracteristici:

— *Semne funcționale*

• Durere vie, inițial localizată în zona herniară, mai tîrziu generalizată în tot abdomenul.

• Stare bună inițial, bolnav afebril; grețuri, vomismente alimentare, apoi bilioase, tardiv fecaloide.

• Oprirea tranzitului gazos este semn principal; oprirea tranzitului de materii fecale, semn important, poate însă lipsi, fie prin evacuarea reflexă a intestinului eferent și a colonului, fie printr-o pensare laterală a intestinului.

După 6—12 ore, starea generală a bolnavului se alterează, tahicardia se accentuează, apar tulburări de ritm. Alterarea rapidă a stării generale; în următoarele 24 de ore se poate instala peritonita, cu tot cortegiul ei de semne, sau flegmonul piostercoral și fistula intestinală externă. Bolnavul se îndreaptă rapid spre sfîrșitul letal, care survine în 2—4 zile.

— *Semne fizice.* Hernia formează o formațiune tumorală permanentă; abdomenul, plat sau chiar escavat inițial, se balonează rapid. Nu se

Scanned with OKEN Scanner

observă de obicei mișcări peristaltice. La palpare, formațiunea herniară este în tensiune, renitentă, uneori dură, dureroasă, cu maximum de durere la nivelul coletului herniar ; încercările de a o reduce (periculoase și contraindicate în special în strangulările ce au depășit cîteva ore) nu dau rezultate. (Dacă totuși strangularea este foarte recentă și manevra de taxis, blînd executată, reușește, bolnavul va fi internat și supravegheat continuu abdominal.) Tumora herniară nu are impuls la tuse sau la efort.

La percuție, în primele ore putem obține sonoritate, chiar timpanism în herniile mai mari, cu intestin ; mai tîrziu percuția obține matitate, din cauza lichidului acumulat în sacul herniar. Ascultatoriu, nu se percep garguimente.

Evoluția herniei strangulate, în absența tratamentului chirurgical, se termină în cîteva zile prin moartea bolnavului, datorită ocluziei intestinale, complicată cu peritonita generalizată (peritonita putridă). Excepțional flegmonul piostercoral reprezintă un final de evoluție mai puțin grav. Acesta se evidențiază clinic prin fenomenele locale reprezentate de infiltrarea și roșeața țesuturilor (inclusiv tegumentele) ce acoperă și înconjoară hernia, sfacelul și instalarea fistulei externe intestinale, aceasta însă determinînd rapid o denutriție a bolnavului cu alterarea stării generale, dacă nu se găsește o terapeutică adecvată.

În contrast cu această evoluție foarte gravă a bolnavului cu hernie strangulată neoperată, intervenția chirurgicală, executată cît mai aproape de debut, duce la vindecarea în marea majoritate a cazurilor ; prognosticul depinde de starea organelor herniate. Reiese deci deosebit de evident valoarea diagnosticului cît mai precoce al acestei grave complicații a herniei și aplicarea neîntîrziată (la internare) a tratamentului chirurgical.

— Formele clinice pot îmbrăca diverse aspecte. Deosebim astfel, din punct de vedere al evoluției, trei varietăți :

• *forma supraacută*, întîlnită uneori în herniile mici, cu colet foarte strîns, cu evoluție foarte gravă (sindrom hiperalgic, vomismente fecaloide precoce, semne grave toxi-infecțioase) cu evoluție de 36—48 ore pînă la exitus. Îmbracă cîteodată aspectul de holeră, cu diaree profuză (pensare laterală) sau alteori forme nervoase (Berger), hipertoxice, cu crize convulsive (forma eclamptică) ;

• *forma subacută* apare pe herniile mari (ombilicale la femeile obeze) și corespunde strangulării intrasaculare ; hernia este mare, dureroasă, cu evoluție mai lentă ;

• *forma latentă*, întîlnită la bătrîni, denutriți, femei obeze, unde trebuie să explorăm cu atenție toate zonele herniare, înainte de a pune diagnosticul de ocluzie intestinală de altă cauză.

Din punct de vedere al formelor anatomice, reamintim pensarea laterală și hernia în W, unde trebuie controlată cu atenție ansa intraabdominală. Din punct de vedere al topografiei tipului de hernie și al conținutului sacului herniar, se pot descrie de asemenea multiple varietăți de hernii strangulate.

Tratamentul herniilor strangulate

Se descriu clasic un *tratament nesîngerînd* și un tratament *chirurgical*.

Scanned with OKEN Scanner

Tratamentul nesîngerînd este reprezentat de încercarea spontană de reducere, în special la nou-născuți, prin relaxarea musculaturii, comprese cu apă caldă sau baie caldă, liniștirea plînsului copilului ; dacă hernia se reduce trebuie suspectat diagnosticul de hernie strangulată, deoarece reducerea spontană este excepțională.

Manevrele manuale de reducere (taxis) constituie de asemenea excepție în tratamentul herniei strangulate și pot fi eventual încercate, cu multă blîndețe, localizînd cu o mînă coletul sacului herniar și comprimînd cu cealaltă mînă sacul herniar și conținutul său, foarte încet, avînd tendința de a reduce volumul herniei pentru a o reintegra în cavitatea abdominală. Poziția bolnavului trebuie să fie aceea care relaxează la maximum musculatura zonei respective (decubit, cu coapsele flectate pe abdomen și în abducție moderată).

Manevra de taxis, pentru tratamentul herniei strangulate poate fi încercată de către un medic cu experiență, numai în anumite condiții :

- la herniile strangulate foarte recent (1—2 ore) ;
- la bolnavii cu stare generală bună, fără apariția semnelor locale sau generale de gravitate ;
- la nou-născuți și la bătrîni și tarați.

Dacă manevra de taxis întîmpină dificultăți se renunță imediat ; dacă reușește și hernia se reduce, *în mod obligatoriu* bolnavul este spitalizat pentru a fi supravegheat în mod continuu 24—72 ore. Manevra taxis, executată în afara acestor indicații, în cazul cînd reușește, riscă să introducă în cavitatea peritoneală un organ cu leziuni avansate și ireversibile, care pot declanșa peritonita generalizată de evoluție și prognostic foarte grav.

Dacă manevra taxis nu reușește, dar a fost efectuată cu insistență, brutal sau pe organe strangulate cu leziuni avansate, va produce ruperea sau perforarea organelor în sacul herniar, ruperea sacului sau leziuni de mezou, cu o evoluție foarte gravă. Pentru aceste motive, numeroși autori proscriu manevra de taxis în hernia strangulată, în care nu putem prevedea stadiul leziunilor din sacul herniar.

Tratamentul herniei strangulate este deci, de regulă, *intervenția chirurgicală în urgență*. Aceasta se va executa de preferință sub anestezie generală (în funcție de starea bolnavului se poate aplica și rahianestezia sau anestezia locală) și sub o intensă reanimare peroperatorie. Tehnica operatorie impune punerea în evidență a sacului cu conținutul său, evidențierea inelului de strangulare de la nivelul colului sacului și secționarea acestuia (kelotomie) pentru degajarea gîtului sacului. Cînd cauza strangulării (inelului de strangulare) nu poate fi pusă în evidență și secționată mergînd de la nivelul sacului spre gîtul său (anterograd), se indică herniolaparotomie pentru a ataca retrograd cauza strangulării.

Atitudinea față de conținutul herniei, și în special față de intestin, impune o explorare amănunțită a piciorului ansei la nivelul șanțului de strangulare (locul de maximă leziune), a ansei din sac, a mezoului și a ansei aferente ; trebuie reținut că leziunile mucoase și submucoase ale intestinului sînt mult mai avansate și mai extinse, depășind cu mult leziunile seroase. Dacă ansa este în primul stadiu, reversibil, după infiltrația mezoului cu novocaină 0,50—1%, reluarea aspectului normal și a motilității, se poate reintroduce în abdomen. Dacă leziunile au depășit stadiul reversibil sau dacă avem dubiu asupra posibilității de

Scanned with OKEN Scanner

viabilitate, se indică enterectomia, care va depăși cu 10—15 cm, în special în amonte, zona lezată.

Restabilirea continuității intestinului se va face printr-o anastomoză termino-terminală, cu sutura într-un singur strat, cu fire separate de ață subțire, trecute extramucos.

În cazuri de leziuni mici, strict limitate la nivelul inelului de strangulare sau pensări laterale, se pot efectua înfundări ale leziunii peretelui, atunci cînd restul circumferinței intestinale este indemnă și mezoul fără leziuni. Pentru celelalte organe strangulate (epiploon etc.) este indicată rezecția.

După rezecția sacului herniar, cura radicală a herniei termină operația. Bolnavul va fi corect reanimat, aspirat gastric și tratat cu antibiotice ; o atenție deosebită se va acorda reluării tranzitului intestinal și evoluției locale a abdomenului și a plăgii operatorii.

Hernia ireductibilă

Hernia voluminoasă, cu un conținut apreciabil, format în cele mai multe cazuri din numeroase anse intestinale cu mezoul lor și din epiploon, care nu mai poate fi redusă în cavitatea abdominală (spontan sau dirijat manual) și care, deci, în permanență rămîne în afară, se numește *hernie ireductibilă.*

Spre deosebire de hernia strangulată (care este tot ireductibilă) orificiul este larg, lasă să comunice cu ușurință cavitatea abdominală cu sacul herniar și nu exercită constricție circulară sau parțială pe coletul sacului herniar și deci conținutul herniei ; în consecință ansele intestinale și epiploonul nu sînt strangulate.

Imposibilitatea reducerii herniei este datorită fie aderențelor contractate de conținutul sacului la pereții sacului și ale acestuia la învelișurile sale externe (pereții canalului inghino-funicular sau scrotal), fie volumului mare de organe herniate (intestin subțire, colon, epiploon etc.) în herniile gigante, care și-au pierdut dreptul și posibilitatea de a putea fi reintegrate în abdomen. Deosebim deci două tipuri de hernie ireductibilă :

— *Ireductibilitatea prin pierderea dreptului de domiciliu,* reprezentat de hernia gigantă, în care prin manevre blînde și repetate, cu bolnavul în poziție Trendelenburg și cu abdomenul relaxat și pe nemîncate, reușim să introducem total sau parțial ansele în abdomen ; dar acestea odată introduse nu pot fi menținute în cavitatea abdominală. Imediat ce luăm mîna care astupă orificiul larg de hernie (după reducerea ei), ansele intestinale „năvălesc" în afară și refac hernia, chiar în poziția și condițiile amintite ; este forma de *hernie incoercibilă.* Dinamica abdominală s-a modificat în timp, s-a adaptat la condițiile create de existența herniei gigante (adevărat diverticul abdominal) ; reintroducerea anselor crește mult presiunea intraabdominală care, în condițiile existenței orificiului larg herniar, gonește parte din conținut în sacul herniar. Prezența acestui tip de hernie, la care se pot adăuga complicații ca strangulări intrasaculare prin bride și aderențe, contuzii ale organelor herniate, leziuni ale tegumentelor ce acoperă hernia gigantă

Scanned with OKEN Scanner

(intertrigo, ulcerații, dermatite etc.), fac din hernia incoercibilă o infirmitate gravă.

Tratamentul chirurgical, care trebuie aplicat fără întîrziere, este dificil și ridică două probleme :

• Readaptarea cavității abdominale de a reprimi organele herniate ; în acest sens, pe de o parte se va pregăti bolnavul prin reintroduceri de scurtă durată (dar progresiv ca timp) ale organelor herniate, testîndu-se toleranța, iar pe de altă parte se poate insufla aer în cavitatea abdominală (pneumoperitoneu) pentru a mări periodic presiunea, în scopul pregătirii operației ;

• Găsirea și utilizarea metodei chirurgicale adecvate de a astupa inelul herniar, în așa fel ca peretele refăcut să reziste unei presiuni considerabile ; în acest sens se pot executa operații plastice, închizînd orificiul herniar cu lambouri dermice sau de piele totală, cu fascia lata sau cu materiale aloplastice.

Explorarea atentă a bolnavului, preoperator, este absolut necesară, deoarece operația este prost suportată de insuficienții cardio-respiratori, insuficienții hepato-renali, obezi sau bătrîni, la care indicația tratamentului chirurgical este dificil de stabilit.

— *Ireductibilă prin aderențe* este a doua formă de hernie ireductibilă ; aceasta este în general o hernie mare, veche, în care s-au format numeroase aderențe, care fixează conținutul și sacul herniar la învelișurile sale externe. Încercările de a o reduce nu dau rezultat (uneori parțial) și sînt periculoase. Posibilitățile de complicații, printre care și strangularea cu ocluzie (la nivelul inelului sau intrasacular) indică tratamentul chirurgical ; contraindicațiile sînt cele enumerate mai sus.

Peritonita herniară

Este caracterizată prin peritonita acută a sacului herniar ; infectarea peritoneului sacului este secundară inflamației acute a unui organ conținut în sac : avem astfel apendicita acută (copii), epiplooita acută, salpingita acută etc. Uneori putem întîlni perforări traumatice ale intestinului herniat sau perforări ale intestinului de un corp străin. Dacă restul cavității abdominale este liberă putem încerca tratament conservator cu antibiotice, pungă de gheață ; în cele mai multe cazuri este indicat tratamentul chirurgical în urgență.

Complicații rare

Tuberculoza herniară (asociată T.B.C. peritoneal), *tumorile herniare* (ale sacului și organelor herniate sau ale învelișurilor externe) și *corpii străini intrasaculari* (proveniți din lumenul intestinului herniat) sînt complicații foarte rare ale herniilor.

VARIETĂȚI TOPOGRAFICE ALE HERNIILOR

După sediul zonei herniare pe unde apare hernia, stabilim următoarea clasificare topografică :

Scanned with OKEN Scanner

1. *Hernii ventrale,* la nivelul peretelui ventral al abdomenului, le grupăm în :

- *hernii des întîlnite :* herniile inghinale, femurale şi ombilicale ;
- *hernii rar întîlnite :* herniile liniei albe ;
- *hernii excepţional întîlnite :* hernia liniei Spiegel şi hernia obturatorie.

2. *Hernii dorsale,* la nivelul peretelui dorsal al abdomenului : hernii lombare şi hernii ischiatice.

3. *Hernii perineale, la nivelul planşeului perineal.*

4. *Hernii diafragmatice,* la nivelul peretelui superior al abdomenului.

Herniile inghinale, femurale şi ombilicale reprezintă ca frecvenţă peste 95% din totalul herniilor întîlnite în practică ; vom descrie îndeosebi aceste trei tipuri de hernii, amintind doar succint celelalte varietăţi topografice, rar întîlnite în practica medicală.

HERNIILE INGHINALE

Etiologie şi fiziopatologie. Sînt cele mai frecvente hernii, reprezentînd peste 90% din totalul herniilor ; predomină la bărbat şi sînt mai frecvente în partea dreaptă. La sexul masculin întîlnim 25—30 hernii inghinale la o hernie crurală. Tot ceea ce am scris la capitolul de generalităţi, în ceea ce priveşte cauzele predispozante, favorizante şi determinante în apariţia herniei, este perfect aplicabil şi la hernia inghinală. De menţionat doar frecvenţa în dreapta a herniei înghinale după apendicectomie ; este încriminat traumatismul peretelui şi secţiunea nervului abdomino-genital (sau a unui ram) care generează atrofia musculaturii de partea respectivă, în regiunea inghinală.

Date de anatomie şi embriologie. Canalul inghinal este un traiect situat între straturile musculo-aponevrotice ale regiunii inghinale a peretelui ventral abdominal, care lasă să treacă la bărbat cordonul spermatic şi la femeie ligamentul rotund.

Traiectul său este oblic îndreptat în jos, înainte şi înăuntru, paralel cu arcada femurală şi situat pe linia ce uneşte un punct situat la 1—1,5 cm de spina iliacă ventro-cranială cu spina pubisului ; măsoară 4 cm la bărbat şi 4,5 cm la femeie.

Canalul inghinal este format din patru pereţi : ventral (anterior), dorsal (posterior), caudal (inferior) şi cranial (superior) şi două orificii : profund (intern) şi superficial (extern) ; orificiul profund se găseşte situat la 1—2 cm cranial de jumătatea arcadei femurale (uneori puţin medial).

- *Peretele ventral* (anterior) este constituit lateral de cei trei muşchi ai abdomenului (oblicul extern, oblicul intern şi transversul) iar medial doar de aponevroza oblicului extern ; peretele ventral se termină medial prin pilierii tendinoşi (intern şi extern) care limitează orificiul superficial al canalului inghinal, pe unde ies formaţiunile anatomice ce străbat canalul inghinal.
- *Peretele dorsal* (posterior), privit dinspre faţa peritoneală, prezintă trei zone, limitate de trei denivelări ca trei coarde formate din uraca pe linia mediană, cordonul fibros al arterei ombilicale mai în afară şi crosa arterei epigastrice cel mai lateral. Aceste trei formaţiuni anatomice delimitează pe peretele peritoneal dorsal trei gropiţe (fosete) :

Scanned with OKEN Scanner

foseta inghinală internă (limitată de uracă și cordonul arterei ombilicale), foseta inghinală mijlocie (între ombilicală și crosa arterei epigastrice) și foseta inghinală externă, situată lateral de epigastrică. În zona medială a peretelui dorsal, peritoneul este întărit de următoarele formațiuni fibroase sau tendinoase, situate în planurile suprapuse dinainte-înapoi :

- pilierul dorsal al orificiului superficial al canalului inghinal, ligamentul Colles format din expansiunea aponevrotică a oblicului extern de partea opusă ;
- tendonul conjunct (unirea tendoanelor de inserție a mușchiului oblic intern și transvers ;
- ligamentul Henlé și marginea externă a mușchiului drept abdominal ;
- fascia transversalis, cea mai profundă, care dublează peritoneul.

Reiese, deci, că foseta internă inghinală este puternic întărită, *herniile inghinale interne* sau oblice interne fiind excepționale.

În zona mijlocie a peretelui dorsal, fascia transversalis este singura formațiune ce învelește și întărește peritoneul. Porțiunea din această zonă a fosetei inghinale mijlocii, cuprinsă între tendonul conjunct (medial), ligamentul Hesselbach (lateral) și bandeleta ileo-pubiană (caudal) formează zona sau punctul slab al peretelui dorsal al canalului inghinal ; este locul de elecție pe unde se formează *herniile inghinale directe.*

În zona laterală a peretelui dorsal, în afara crosei arterei epigastrice, peritoneul este dublat de fascia transversalis, întărită la rîndul ei și de ligamentul Hesselbach, care limitează și mărește, caudal și medial, orificiul profund al canalului inghinal limitat lateral de fascia iliacă. Deci, la nivelul fosetei inghinale externe, prin orificiul profund al canalului inghinal, se formează *herniile inghinale oblice externe,* al căror sac și conținut coboară în canal, înăuntrul tunicii fibroase a cordonului, formată din evaginarea în jurul cordonului a fasciei transversalis.

În concluzie, zona de formare a herniilor inghinale (zona herniară) este situată la nivelul peretelui dorsal al canalului inghinal, care prezintă două puncte slabe în structura sa : la nivelul fosetei mijlocii și la nivelul orificiului profund al canalului inghinal (foseta externă).

- *Peretele caudal* al canalului inghinal are formă de jgheab și este format din arcada femurală, întărită dorsal de ligamentul ileo-pubian (tractul ileo-pubian Thomson).
- *Peretele cranial* este format în porțiunea laterală, de fasciculele musculare terminale ale mușchiului oblic intern și transvers, iar în porțiunea medială, interstițiului dintre mușchiul oblic intern și oblic extern.

Ca date de embriologie, este de reamintit că peritoneul însoțește testicului în migrarea acestuia prin canalul inghinal, pînă la nivelul bursei scrotale, dînd naștere canalului peritoneo-vaginal. Acest canal se obliterează, în mod normal, de-a lungul întregului traiect, cu excepția extremității distale unde constituie vaginala testicului ; porțiunea obliterată se transformă într-o formațiune fibroasă, ligamentul lui Cloquet, care leagă vaginala testiculară de foseta inghinală externă.

Anatomie patologică și fiziopatologie

Herniile inghinale la bărbat sînt mult mai frecvente decît la femeie (4—5 la 1) datorită persistenței totale sau parțiale a canalului peritoneo-vaginal, din cauza anomaliilor de migrare a testiculelor, din cauza

Scanned with OKEN Scanner

eforturilor fizice mai mari depuse și din cauza diferențelor anatomice ale canalului inghinal și conținutului său.

1. *Hernia inghinală oblică externă* este cea mai frecventă și o deosebim în *congenitală* și *cîștigată*.

Hernia inghinală oblică externă congenitală se caracterizează prin persistența canalului peritoneo-vaginal ; acesta prezintă 3 strîmtorări, la nivelul orificiului profund, orificiului superficial și la nivelul comunicării cu vaginala. La aceste zone îngustate pot apărea diafragme circulare (inelele Ramonede) care pot produce strangulări herniei. În hernia congenitală sacul este subțire, în centrul elementelor cordonului. În funcție de gradul de persistență a canalului peritoneo-vaginal, sînt descrise mai multe tipuri de hernii congenitale oblice externe :

- hernia cu canal peritoneo-vaginal complet, în care ansele din cavitatea abdominală se angajează cu ușurință în canalul suficient de larg și coboară pînă iau contact nemijlocit cu testiculul ;
- hernia închistată a vaginalei (A. Cooper), în care sacul herniar nu mai comunică cu vaginala (de obicei coexistă un hidrocel) dar coboară pînă în vecinătatea acesteia ;
- hernia congenitală funiculară, în care sacul herniar este situat în porțiunea funiculară, despărțit de vaginală printr-un spațiu liber și legat de vaginală printr-un tract fibros ;
- hernia congenitală intraparietală, în care sacul herniar este mult mai scurt, situat în porțiunea interstițială (intraparietală) a canalului inghinal.

Uneori întîlnim coexistența unor chisturi de cordon, resturi ale canalului peritoneo-vaginal, care s-a obliterat discontinuu, pe porțiuni, lăsînd porțiuni încă persistente.

Hernia inghinală oblică externă cîștigată ia naștere la nivelul fosetei externe într-o zonă care oferă condiții optime ; la acest nivel există un infundibul peritoneal, vestigiu al canalului peritoneo-vaginal care favorizează formarea și propagarea sacului herniar ; de asemenea, fascia transversalis este evaginată în jurul cordonului care trece la nivelul orificiului profund, în canalul inghinal. Sacul herniar va fi situat, deci, înăuntrul fibroasei comune care înconjoară cordonul spermatic ; sacul herniar este excepțional situat extra-funicular. (Pentru aceste motive unii autori consideră hernia oblică externă cîștigată, varietate a herniei congenitale.) În funcție de poziția și lungimea sacului, deosebim următoarele forme anatomo-clinice :

- punctul herniar — la nivelul orificiului profund ;
- hernie interstițială — sacul pe traiectul canalului, între cele două orificii ;
- bubonocel — la nivelul orificiului superficial ;
- hernie funiculară — pe traiectul funicular, pînă la baza scrotului ;
- hernie inghino-scrotală — sacul coborît în bursa scrotală, în vecinătatea vaginalei și a testiculului (cu care poate contracta aderențe) : sacul însă nu comunică niciodată în hernia cîștigată cu vaginala. Unii autori adoptă clasificarea următoare : punct herniar, hernie interstițială și hernie completă (cînd depășește orificiul superficial, ieșind deci din canalul inghinal).

2. *Hernia inghinală directă* se formează prin punctul slab descris la nivelul fosetei inghinale mijlocii ; se observă mai frecvent la bătrînii și adulții cu peretele slab, și este considerată „hernie de slăbiciune". Colul

Scanned with OKEN Scanner

sacului, care este de obicei larg, este situat medial de artera epigastrică, iar sacul este în afara fibroasei comune și are o direcție antero-posterioară. Orificiul superficial, ca în toate herniile inghinale, este orificiul superficial al canalului inghinal. Sacul peritoneal, neoformat, sesil, împinge înaintea lui grăsimea properitoneală (lipom preherniar) și fascia transversalis și este situat extrafunicular, ușor separabil de cordon.

3. *Hernia inghinală oblică internă* (vezica pubiană), numită astfel datorită direcției traiectului său, se formează prin foseta inghinală internă ; ea este însă excepțională deoarece, așa cum am văzut, peretele la acest nivel este foarte puternic ; poate apărea la bătrînii cu perete musculo-aponevrotic foarte hipotrofiat.

— *Hernia inghinală la femeie,* mult mai rară, este de regulă oblică externă, congenitală sau cîștigată. În herniile congenitale, întîlnim persistența canalului Nück (omologul canalului peritoneo-vaginal) care însoțește ligamentul rotund spre labia mare.

Ca varietăți anatomo-clinice, deosebim, în funcție de situația sacului, hernia inghino-labială, hernia inghino-interstițială, hernia inghino-properitoneală și punctul herniar sau hernia închistată, în contact cu un chist al canalului Nück (Cooper).

Conținutul herniilor inghinale este epiploonul, intestinul subțire și foarte rar colonul și apendicele ; vezica poate aluneca în hernia directă. La femeie putem întîlni ovarul sau trompa.

Simptomatologia a fost descrisă la capitolul caractere generale ale herniilor. În cazul herniilor inghinale examenul local se va face așa cum a fost descris, avînd grijă de a face diagnosticul diferențial între hernia oblică externă care coboară pînă la scrot și hernia directă care are traiect și nu coboară niciodată. Palparea digitală a canalului inghinal, după reducerea herniei, pune în evidență orificiul profund, artera epigastrică și poate astfel diferenția (punînd bolnavul să facă un efort) cele două tipuri de hernie care se refac prin fosete diferite.

Tot pe baza semnelor fizice se va face și *diagnosticul diferențial* cu hidrocelul, epididimita, tumorile de testicul, testiculul ectopic, chistul de cordon sau tumorile solide de cordon la bărbat și cu chistul canalului Nück sau lipomul labial, la femeie.

Diagnosticul diferențial cu hernia femurală se face cu ajutorul liniei Malgaigne (linia ce unește spina ventro-cranială cu spina pubelui) ; herniile femurale sînt situate sub această linie. La sugarii de sex feminin și la fetițe întîlnim uneori hernia ovarului pe care trebuie să-l deosebim de chistul canalului Nück.

Complicațiile le întîlnim aproape în exclusivitate la herniile oblice externe și se încadrează în complicațiile descrise anterior.

Tratament

Tratamentul conservator, indicațiile și contraindicațiile tratamentului chirurgical, ca și principiile și timpii principali ai tehnicii chirurgicale au fost descrise anterior.

Vom preciza, în cazul herniei inghinale, calea de abord care este cea inghinală, incizia fiind executată pe o linie ce pornește de la spina pubelui și care constituie o bisectoare între linia Malgaigne și marginea externă a dreptului abdominal, pe o lungime de 8—10 cm. După secțiunea tegumentelor și a țesutului grăsos se pune în evidență aponevroza oblicului extern (peretele ventral al canalului inghinal) care se

Scanned with OKEN Scanner

incizează, de la orificiul superficial pe aceeași direcție și distanță ; se deschide astfel canalul inghinal, se stabilește definitiv tipul de hernie. Se izolează sacul de elementele cordonului, în cazul herniei oblice externe după incizia fibroasei ce acoperă cordonul (fascia transversalis) și disocierea fibrelor mușchiului cremaster și se deschide sacul, se tratează conținutul și se rezecă sacul la nivelul orificiului profund al canalului inghinal. În hernia directă nu este necesară întotdeauna deschiderea și rezecția sacului ; acesta poate fi reintrodus în cavitatea abdominală cînd nu este prea mare.

Particular pentru hernia inghinală este modul de refacere, mai bine-zis de întărire, a peretelui dorsal al canalului inghinal. Au fost descrise peste 150 de procedee pînă în prezent și continuă încă să se descrie altele noi.

După modul cum se refac planurile aponevrotice ale canalului inghinal și după raportul acestor planuri cu cordonul spermatic (la bărbat), deosebim :

— *procedee anatomice*, în care se reface un plan înapoia cordonului (întărind peretele dorsal) și un plan înaintea cordonului ; cel mai des utilizată este tehnica Bassini (1877) care solidarizează, cu fire separate de material de sutură neresorbabil, tendonul conjunct la arcada femurală întărind astfel peretele dorsal. Anterior cordonului se închide incizia făcută de aponevroza oblicului extern. Acest procedeu respectă anatomia canalului inghinal și este cel mai des utilizat, cînd condițiile locale permit ;

— *procedee prefuniculare*, în care cordonul este lăsat posterior pe peretele dorsal, și se refac cele două planuri (tendon conjunct la arcada femurală și aponevroza oblicului extern) prefunicular ; în aceste procedee orificiul profund este adus în dreptul celui superficial, nerespectîndu-se anatomia canalului. Cea mai utilizată tehnică este aceea descrisă de Forgue ; au mai adus contribuții procedeului prefunicular Ferrari, Mugnay, Woelffer etc. ;

— *procedee retrofuniculare*, în care planurile sînt reconstituite înapoia cordonului spermatic ; în aceste procedee cele două orificii sînt aduse în dreptul unui plan moale, puțin rezistent și expus la recidive, iar cordonul spermatic este lăsat sub piele și expus traumatismelor. Tehnica cea mai des folosită în acest grup de procedee este aceea descrisă de Postempski.

În cazuri deosebite, cînd abordul anterograd nu este posibil, se poate utiliza metoda abordului pe cale properitoneală ; după laparotomie se atacă dinăuntrul sacul și conținutul și apoi se recalibrează orificiul inghinal profund lărgit.

În cazurile cu orificii foarte largi și aplazie a peretelui abdominal se pot utiliza plastiile cu șiret de piele dezepidermizată (Gosset), plastia cu fascia lata, cu piele dezepidermizată sau cu proteze (plase) de materiale plastice, tantal, oțel.

Rezultatele tardive în herniile mari, de slăbiciune, la bătrîni, tușitori, constipați, prostatici, sînt nesatisfăcătoare, recidiva fiind deseori posibilă.

Cura herniilor la femeie, unde se poate desființa canalul inghinal (cu sau fără rezecția ligamentului rotund) și solidariza planurile musculo-aponevrotice, dă rezultatele cele mai bune. Bolnavul operat trebuie să evite orice efort fizic 6 luni și orice efort mare, în permanență.

Scanned with OKEN Scanner

A doua varietate topografică ca frecvență, hernia femurală, numită și hernia crurală, se formează traversînd partea internă a inelului femural (crural), dedesubtul arcadei femurale ; ea este mult mai puțin frecventă decît hernia inghinală (în special la bărbați).

Etiologie

Hernia femurală, ca și hernia inghinală, apare la om datorită stațiunii bipede, modificărilor suferite de scheletul bazinului și de formațiunile musculo-aponevrotice, care permit dezvoltarea transversală a bazinului (în special la femeie). În același timp, prin deflectarea coapsei pe bazin arcada femurală se alungește și se subțiază, iar peretele abdominal, cranial și caudal de arcadă, slăbește în rezistență ; astfel, pe de o parte inelul femural se lărgește, iar pe de altă parte intervine gravitatea care exercită din partea organelor abdominale o presiune mult mai mare la om, în această zonă.

La femeie, aproximativ la fel de frecventă ca și hernia inghinală, hernia femurală este de 3—4 ori mai frecventă ca la bărbat. Este foarte rară la copii, considerîndu-se că nu este o hernie congenitală. Hernia de slăbiciune, cîștigată, apare de obicei la obezi, deproteinizați, bătrîni. Este o hernie mică, uneori cu evoluție latentă, care însă, cînd se strangulează, datorită inelului foarte strîns, evoluează rapid și grav.

Date de anatomie

Inelul femural, locul de trecere și de schimbare a arterei și venei iliace externe în artera și vena femurală, este format anterior de bandeleta (tractul) ileo-pubiană (care dublează și întărește dorsal arcada femurală), posterior de creasta pectineală a ramurii orizontale a pubisului, acoperită de ligamentul Cooper (ligamentul pectineu), înăuntru de ligamentul Gimbernat și în afară de bandeleta (tractul) ileo-pectinee. Acest orificiu, situat în plan orizontal, este strîmt, în întregime fibros și inextensibil.

El conține în porțiunea sa externă vena și artera femurală, iar în porțiunea internă ganglionul profund superior Cloquet și limfaticele aferente ; inelul femural este acoperit numai de fascia transversalis.

Porțiunea internă a inelului, limitată între vena femurală (lateral) și ligamentul Gimbernat (medial), este locul de formare a herniei femurale, denumit și „inelul femural al chirurgilor".

Sub arcada femurală, inelul femural se continuă cu canalul femural, acoperit de aponevroza femurală, subțire în această regiune și perforată de numeroase orificii (inclusiv a crosei safenei interne — fosa ovalis) și purtînd denumirea de fascia cribriformis.

Anatomie patologică

Hernia femurală se formează cel mai frecvent la nivelul porțiunii interne a inelului femural (inelul femural al chirurgilor).

• Sacul herniar este format din peritoneu și acoperit de fascia (transversalis și de țesut conjunctiv-adipos (uneori lipom preherniar). În funcție de mărimea lui și de raportul cu celelalte formațiuni anatomice situate caudal de inel, deosebim : punct herniar (sacul la orificiu),

Scanned with OKEN Scanner

hernie interstițială (sacul coboară în canalul femural, sub fascia cribriformis), hernie completă, atunci cînd sacul a traversat fascia cribriformis, fie prin fosa ovalis, fie prin alt orificiu și este situat sub tegument, în porțiunea internă a triunghiului lui Scarpa (sacul are forma de bisac, îngustat la mijloc de fascia cribriformis).

• Colul sacului este întotdeauna foarte strîmt, orificiul fiind inextensibil, cu excepția porțiunii laterale, unde vena femurală se poate lăsa comprimată (!) și deplasată.

• Conținutul sacului este frecvent epiploonul și lieonul și mult mai rar colonul, apendicele sau vezica ; uneori sacul nu are conținut, colul se strangulează și se închide și sacul se transformă într-un chist.

Există varietăți rare de traiect : hernia prin loja vasculară (pre-, postvascular sau între arteră și venă), hernie prin loja musculară (în afara arterei și sub fascia iliacă), hernia Laugier (care traversează ligamentul Gimbernat). Atunci cînd se asociază cu hernia inghinală, realizează distensia regiunii inghinale (Berger) și ridică probleme dificile de tratament.

Datorită inelului herniar inextensibil și colului strîmt, hernia femurală se strangulează frecvent, de multe ori pensînd lateral intestinul (hernie mică, foarte dureroasă, greu de depistat la obezi și cu evoluție rapidă).

Simptomatologie

Orice formațiune dureroasă, care își accentuează durerea la extensia coapsei (Astley Cooper), situată sub linia spino-pubiană a lui Malgaigne, trebuie suspectată de hernie femurală. Dacă tumoarea este reductibilă, dispariția și reapariția ei în efort pun diagnosticul ; numeroase hernii femurale nu sînt însă reductibile, fără să fie strangulate, din cauza aderențelor formate între epiploocel și țesuturile înconjurătoare sau din cauza unui lipom herniar aderent, care fixează hernia.

În cazul herniei femurale fixe, ireductibile, este necesar de efectuat diagnosticul diferențial cu adenopatia inghinală (Cloquet) și cu abcesul rece pottic (situat în teaca psoasului, deci extern) sau cu dilatația ampulară a crosei safenei interne. În cazul unei enteropatii acute, cu dureri în zona inghino-femurală, trebuie controlat atent dacă nu este o hernie femurală cu pensare laterală de intestin (hernia Richter) ; de asemenea, în caz de ocluzie intestinală sau colici violente în abdomen apărute brusc, trebuie cercetată atent zona inghino-femurală.

Tratament

Tratamentul chirurgical este singurul indicat ; rezultatele curei chirurgicale a herniilor femurale sînt foarte bune, recidivele nedepășind 1—2%.

Calea de acces preferabilă este prin incizie crurală verticală (Delagenière), aproape perpendiculară pe arcada femurală, pe care o depășim cranial. Secțiunea arcadei femurale, pe 1—2 cm, ne oferă o lumină bună asupra inelului femural ; izolăm și tratăm sacul și conținutul și îngustăm „inelul femural al chirurgilor", avînd grijă să nu comprimăm vena femurală și știind că orificiul femural este cranial învecinat cu artera epigastrică, medial cu anastomoza epigastrică — obturatoare (în spatele ligamentului Gimbernat) iar caudal cu artera obturatoare. Refacerea și îngustarea se execută cu fire neresorbabile, aducînd în plan profund tendonul conjunct la ligamentul Cooper și în plan superficial,

Scanned with OKEN Scanner

arcada femurală, tot la ligamentul Cooper sau la aponevroza mușchiului pectineu. Refacerea peretelui se poate executa și într-un singur plan, care solidarizează toate straturile.

Calea inghinală oferă un acces bun asupra colului sacului, asupra orificiului femural și, în caz de leziuni ale intestinului sau ale altor organe, posibilitatea de a explora, inventaria și trata în condițiile unui cîmp operator mai larg. Incizia și accesul inghinal (identică cu cea de la hernia inghinală) sînt deci indicate în hernia femurală asociată cu hernia inghinală, la bolnavii slabi, în herniile femurale supravasculare (din loja vasculară) și în herniile femurale strangulate de mai mult timp.

HERNIILE OMBILICALE

Traiectul lor este direct, traversînd peretele abdominal la nivelul ombilicului. Descriem trei varietăți, net deosebite, ale herniilor ombilicale : hernia ombilicală a nou-născutului (exomfalul sau omfalocelul), hernia ombilicală a copilului, hernia ombilicală a adultului.

Omfalocelul

Este o malformație congenitală, adevărată aplazie parietală prin oprirea în dezvoltare a regiunii ombilicale. Din punct de vedere embriologic, în dezvoltarea embrionului deosebim o *perioadă embrionară* (în primele 3 luni), în care nu apare încă cavitatea celomică și, la nivelul ombilicului, ficatul, ansele intestinale, canalul vitelin, alantoida și uraca, aderă intim la învelișul ectodermic.

După 3 luni urmează *perioada fetală,* în care apare cavitatea celomică și se constituie inelul ombilical, la nivelul căruia, diferitele planuri parietale se continuă brusc cu elementele care păstrează structura lor embrionară.

Anatomie patologică

După data la care s-a oprit dezvoltarea peretelui abdominal, există două varietăți ale omfalocelului : *hernia embrionară* și *hernia fetală.*

• *Hernia embrionară* este caracterizată prin absența sacului ; un strat ectodermic dublat de un țesut mezenchimatos formează un înveliș care se continuă la nivelul unei zone inelare cu peretele normal al embrionului ; organele herniate (ficat, intestin, colon etc.) aderente intim între ele sînt lipite de fața profundă a învelișului ectodermic.

• *Hernia fetală* se deosebește prin existența unui sac peritoneal, care căptușește învelișul herniei ; organele, libere între ele, pot fi reintegrate în cavitatea abdominală.

Simptomatologie

De la naștere se constată în locul ombilicului o tumoare sesilă, mare cît o portocală, acoperită de o membrană herniară avasculară și transparentă ; cordonul destins se implantează în porțiunea inferioară a formațiunii. Membrana herniară se continuă la nivelul unei zone circulare cu tegumentele abdomenului ; examenul atent (dar foarte delicat din cauza friabilității) precizează existența, sau nu, a sacului peritoneal. Dacă există sac peritoneal, peretele este mobil pe viscerele subiacente.

Scanned with OKEN Scanner

Evoluţia spontană este caracterizată prin eliminarea membranei herniare în cîteva zile şi cavitatea abdominală se deschide, viscerele au tendinţa de herniere şi moartea survine rapid prin peritonită. Această malformaţie se asociază frecvent cu alte malformaţii viscerale.

Principiile terapeutice se bazează pe evitarea sfacelării peretelui omfalocelului, pe reconstituirea peretelui abdominal şi eventual tratarea malformaţiilor asociate. Uneori se poate încerca (numai în herniile fetale, cînd baza de implantare nu este prea mare, formaţiunea herniară nu este infectată, nu sînt alte malformaţii incompatibile cu viaţa) cura radicală aplicată imediat. Se execută exereza membranei herniare expusă necrozei, controlul stării viscerelor, reducerea lor în abdomen şi închiderea peretelui. Uneori este necesară o reintervenţie tardivă pentru cura eventraţiei. Supravieţuirea şi rezultatele tratamentului chirurgical sînt însă rareori favorabile.

Hernia ombilicală a copilului

Ca şi hernia inghinală oblică externă congenitală, este o hernie care se formează la nivelul unui punct slab, inelul ombilical, a cărui închidere completă se desăvîrşeşte după 3—4 luni de la naştere (hernie congenitală). Hernia ombilicală apare din primele luni, mult mai frecvent la băieţi ; este favorizată de rahitism, denutriţie, plîns etc.

Anatomie patologică

La copil, hernia ombilicală este foarte frecvent directă, prin absenţa fasciei ombilicale, insuficient dezvoltată ; se formează traversînd un inel ombilical rămas permeabil în jumătatea sa superioară. Sacul peritoneal aderent la circumferinţa inelului se subţiază pe măsură ce se destinde ; el nu conţine, de cele mai multe ori, decît epiploon. Uneori însă hernia se poate angaja şi în jumătatea inferioară a inelului, în fosetele create de uracă şi cordoanele fibroase ale arterelor ombilicale. Hernia oblică prin canalul Ricket este excepţională la copil.

Simptomatologie

Hernia ombilicală la copil este redusă de volum, apare mai mult în efortul de plîns şi este sesilă ; se reduce cu uşurinţă şi degetul introdus palpează marginile orificiului herniar. Uneori coexistă cu o dehiscenţă congenitală a liniei albe ; nu se strangulează, este uşor suportată şi se poate oblitera spontan orificiul herniar, în primii ani de viaţă.

Tratamentul în primii ani, în speranţa vindecării spontane, constă din utilizarea unui bandaj abdominal cu pelotă ombilicală. După 6—7 ani, se operează cu conservarea ombilicului (estetic) şi închiderea orificiului cu fire neresorbabile ; recidiva este excepţională.

Hernia ombilicală a adultului

Reprezintă 5—6% din totalul herniilor la adult şi este de predilecţie hernia femeii mature sau vîrstnice, obeză, cu multe sarcini în antecedente ; este deci o hernie de slăbiciune, care traversează inelul ombilical lărgit şi plasat într-un perete abdominal hipotrofic şi relaxat.

Scanned with OKEN Scanner

Anatomie patologică

• Traiectul este, de cele mai multe ori, direct şi deseori complicat cu un diverticul properitoneal sau al liniei albe. Hernia indirectă oblică prin canalul ombilical Ricket este foarte rară.

• Învelişurile herniei, formate prin distensie progresivă, sînt subţiri ; tegumentul, de asemenea foarte subţire, este uneori ulcerat sau prezintă leziuni eczematiforme. Sacul peritoneal, de multe ori indisecabil, aderă la învelişurile superficiale şi la marginile inelului herniar fibros, care este de obicei larg.

• Conţinutul herniei este format din epiploon, intestin subţire, colon, organe care contractă aderenţe cu sacul şi între ele, formează diverticuli şi se pot strangula sau volvula intrasacular în herniile mari. Hernia devine cu timpul ireductibilă sau incoercibilă.

Simptomatologie

Semnele funcţionale sînt variabile, în funcţie de mărimea şi complicaţiile herniei ; foarte şterse în herniile mari şi necomplicate, prezente sub formă de dureri abdominale, tulburări digestive variate, dureri la presiune, în herniile mici care sînt suportate rău.

— *Hernia mică,* de obicei mai frecventă tot la femeia obeză, nu se pune în evidenţă decît printr-o palpare atentă a regiunii ombilicale (ca şi hernia femurală mică). Cînd creşte în dimensiuni sau la bolnav slab, are aspectul unei ridicături rotunjite care prezintă la polul inferior cicatricea ombilicală deplisată ; este vizibilă la inspecţie în ortostatism, din faţă şi din profil. La palpare este reductibilă în acest stadiu, dar are tendinţa de a creşte rapid şi de a deveni nereductibilă.

— *Hernia voluminoasă* este o tumoare de multe ori enormă, multilobată, acoperită de tegumente foarte subţiate şi violacee. Uneori, cînd este foarte mare, atîrnă ca un şorţ spre partea inferioară a abdomenului. Este ireductibilă, sensibilă la palpare şi de consistenţă variată, după conţinutul său.

Herniile ombilicale, în special cele mari, evoluează rapid şi dau frecvent complicaţii : ocluzia intestinală, epiplooita herniară, peritonita herniară, torsiunile intrasaculare, complicaţiile cutanate (eczeme, intertrigo, ulceraţii, limfangite, abcese sau flegmoane) şi uneori rupturi spontane ale sacului şi învelişurilor subţiate la extrem, dînd astfel evisceraţie.

Tratament

Tratamentul conservator prin bandaj abdominal cu pelotă este iluzoriu, cel mult pregătitor (starea generală) pentru operaţie. Tratamentul chirurgical este singurul eficace, însă trebuie executat cît mai precoce, deoarece în herniile mici dă rezultatele cele mai bune.

Se preferă, în herniile mici, reductibile, incizia verticală, ocolind ombilicul (în herniile mici cu ombilic nedeformat), cu conservarea acestuia (estetic) ; după excizia celorlalte învelişuri şi a sacului, se închide orificiul longitudinal sau transversal (dacă este posibil se închid separat peritoneul şi peretele aponevrotic).

În herniile voluminoase incizia este transversală şi eliptică şi circumscrie ombilicul şi tegumentele modificate care sînt obligatoriu extirpate. Se desfac aderenţele intrasaculare, se individualizează organele şi

Scanned with OKEN Scanner

se reintroduc în abdomen ; se rezecă, în bloc, sacul herniar și tegumentele. Peritoneul fiind intim aderent la marginile orificiului (care eventual se excizează) se închid într-un plan peritoneul și aponevroza ; se execută sutura transversală, cu fire separate neresorbabile, simplă sau în rever (Mayo), redingotă etc.

În herniile voluminoase complicate, la femeile în vîrstă, obeze, pregătirea locală și cea generală (cardiopatii, nefropatii, hipertensiune etc.) sînt de o importanță majoră.

Aceste tipuri de hernie dau uneori mortalitate și relativ frecvent recidive, din cauza mărimii orificiului și a stării proaste a peretelui abdominal (hipotrofic) care nu cicatrizează bine.

Uneori sîntem obligați, în reintervenții mai ales, să folosim plastii cu material autohton, conservat sau materiale sintetice.

HERNIILE LINIEI ALBE

Traiectul lor se formează prin traversarea dinăuntru în afară la nivelul liniei albe a rafeului tendinos, care separă medial drepții abdominali și care este format din întretăierea fibrelor aponevrotice ale mușchilor oblicul extern, oblicul intern și transvers ; acest rafeu tendinos (linia albă) prezintă 4—5 orificii naturale pe unde trec spre suprafață pediculii vasculo-nervoși ai spațiilor intercostale și ai peretelui abdominal ; uneori există și alte orificii sau imperfecțiuni de coalescență prin care grăsimea properitoneală herniază și amorsează viitoarea hernie. Linia albă este mai lată supraombilical (drepții abdominali mai îndepărtați) și aproape lineară ombilico-pubian.

Majoritatea herniilor sînt cele supraombilicale (hernii epigastrice) care reprezintă 1—2% din totalul herniilor. Herniile juxtaombilicale (2—3 cm cranial și caudal) sînt mai rare și asemănătoare cu herniile ombilicale cu care uneori se confundă.

Herniile subombilicale sînt rare, situate în special la 4 cm sub ombilic, unde este descrisă o zonă de minimă rezistență a liniei albe.

Anatomie patologică

Inelul herniar, fibros, este strîmt și situat lateral, de obicei de partea stîngă a liniei albe ; uneori sacul herniar lipsește, alteori găsim doar un peloton adipos, iar cîteodată găsim sac herniar mic, foarte subțire și dureros (prin distensie) cu conținut epiplooic sau cel mult cu cordonul ombilical (prezența intestinului este excepțională). Herniile epigastrice sînt situate cel mai frecvent în jumătatea inferioară a porțiunii liniei albe xifo-ombilicale.

Simptomatologie

Semnele fizice sînt mai reduse decît semnele funcționale, care uneori sînt zgomotoase.

Așa cum am descris mai sus, hernia liniei albe, de cele mai multe ori epigastrică, atunci cînd este mică se observă cu dificultate, mai ales în repaus și la bolnavii obezi. Pentru a delimita hernia, este necesar de a palpa cu multă atenție linia albă, în special în zonele de maximă frecvență (jumătatea caudală a liniei xifo-ombilicale, periombilical și

Scanned with OKEN Scanner

jumătatea superioară a liniei ombilico-pubiene). Vom simți tumoreta de grăsime properitoneală herniată sub tegument, uneori chiar sacul herniar (cu epiploon uneori) sau doar orificiul herniar, fibros și îngust. Supunînd bolnavul la efort în ortostatism, putem avea elemente fizice locale în plus. Uneori este necesar să recomandăm bolnavului în decubit poziția semișezînd fără sprijin posterior, pentru a-și contracta puternic drepții abdominali ; astfel orificiul herniar (uneori hernia) se delimitează mai bine și putem să-i palpăm circumferința.

La palparea cu vîrful degetului, hernia epigastrică este foarte dureroasă, mai ales atunci cînd are sac mic cu epiploon. În această situație prinderea, ciupirea între police și index a sacului herniar și tracțiunea lui provoacă o durere foarte vie, ceea ce este un semn patognomonic de hernie epigastrică (Moure, Martin, Grégoire). Uneori hernia este ireductibilă, situație în care avem forma dureroasă.

Semnele funcționale și generale sînt caracterizate prin durerea în epigastru iradiată în centură, uneori în bara anterioară, alteori spre baza toracelui ; această durere este exacerbată în efort sau mai ales după mese, cînd stomacul se destinde și presiunea abdomenului superior crește. Durerea ritmată de mese îndreaptă uneori diagnosticul și tratamentul spre o leziune ulceroasă gastro-duodenală ; este însă interesant și aspectul invers al problemei, cînd un ulcer gastro-duodenal coexistă cu o hernie epigastrică (nedureroasă însă, sau cu dureri intricate) și descoperirea ei la examenul local îndreaptă diagnosticul și tratamentul spre cura radicală a herniei. Pentru aceste aspecte de simptomatologie, recomandăm în orice hernie epigastrică dureroasă controlul clinic și radiologic al stomacului și duodenului și chiar al colonului transvers ; mai mult chiar, în caz de dubiu, cu ocazia curei chirurgicale a herniei executăm pe linia albă o laparotomie exploratorie pentru elucidarea definitivă a diagnosticului diferențial.

Mai rară, însă posibilă, este și coexistența herniei liniei albe, cu o colecistopatie dureroasă ; examenul atent și complet va stabili diagnosticul corect.

Hernia liniei albe (epigastrică îndeosebi) se însoțește uneori de grețuri, vomismente, tulburări dispeptice, datorită fie tracțiunii epiploonului încarcerat sau aderent de sacul herniar, fie interesării ligamentului rotund (vena ombilicală) în hernia supraombilicală a liniei albe, ligament care poate fi aderent sau înglobat în conținutul herniei ; se cunoaște intervenția foarte bogată a acestui vestigiu fetal, care generează dureri vii, iradiate în plexul celiac sau în hipocondrul drept (traiectul venei ombilicale).

Tratament

La copii trebuie așteptat în primii ani (ca și în hernia ombilicală mică) deoarece se poate închide spontan.

Tratamentul chirurgical este singurul indicat ; este simplu, uneori sub anestezie loco-regională ; se execută o incizie mediană verticală, se rezecă lipomul preherniar (dacă există), se deschide și rezecă sacul herniar (dacă este mare și cu conținut aderent) sau se reintroduce în abdomen sacul cînd este mic și neaderent și se închide prin 2—3 fire neresorbabile orificiul herniar. Recidiva este cu totul excepțională.

Scanned with OKEN Scanner

Herniile ventrale laterale (laparocel)

Sînt hernii de slăbiciune, cîştigate, şi se formează într-o zonă a peretelui abdominal ventro-lateral, cuprinsă între marginea externă a dreptului abdominal (medial), regiunea lombară (lateral), grilajul costal (cranial) şi arcada femurală (caudal). Sînt numite şi laparocele, hernii ale liniei semilunare Spiegel sau hernii ale şanţului lateral al peretelui abdominal (Gerdy) şi sînt foarte rar întîlnite ; în 1964, N. Costescu şi colab. publică 213 cazuri strînse din literatura medicală pînă la acea dată (din care 5 erau personale).

Date de anatomie şi anatomie patologică

Linia semilunară Spiegel este reprezentată de o linie curbă, cu concavitatea medială, formată din transformarea şi continuarea fibrelor musculare ale muşchiului transvers cu fibrele tendinoase ale aponevrozei sale anterioare ; ea începe la vîrful coastei IX şi coloană, în formă de arc (relativ paralel cu marginea externă a dreptului abdominal), trece la 5 cm de spina iliacă ventro-cranială şi se termină la 2 cm lateral de spina pubelui. Locul de frecvenţă maximă a laparocelului este zona de întretăiere a arcadei Douglas (terminarea caudală a foiţei posterioare — dorsale — a tecii dreptului abdominal) care are o direcţie orizontală, cu linia semilunară a lui Spiegel (direcţie verticală). Sînt însă descrise şi hernii superioare ale liniei Spiegel (supraombilicale) şi hernii inferioare ale liniei Spiegel care s-ar confunda de fapt cu herniile inghinale oblice interne (inexistente după unii autori). Traiectul herniei traversează muşchiul transvers, fasciculele musculo-aponevrotice şi uneori şi oblicul intern, ale căror fibre sînt aproape paralele la acest nivel.

Sacul herniar apare sub aponevroza oblicului extern (hernia interstiţială) şi rareori traversează această aponevroză ajungînd subcutanat (hernia subcutanată sau bilobată). Conţinutul sacului peritoneal este format din epiploon, intestin subţire, uneori colon, cec-apendice, sigmoid, trompă-ovar.

Clinic, prezenţa formaţiunii tumorale pune uneori probleme de diagnostic diferenţial cu o tumoră a peretelui, lipom, abces rece sau plastron apendicular (mai ales cînd nu este reductibilă). Este de semnalat că herniile mici, greu de evidenţiat şi diagnosticat, simulează în dreapta suferinţa apendicelui pentru care bolnavul este uneori operat.

Tratamentul este strict chirurgical şi respectă indicaţiile şi timpii operatori ai herniilor în general.

Herniile obturatorii

Rar întîlnită, hernia obturatorie trebuie cunoscută şi diagnosticată, deoarece are tendinţa să se stranguleze frecvent, dînd o mare mortalitate.

Traiectul său traversează canalul subpubian, în contact cu pachetul vasculo-nervos obturator.

Date de anatomie

Canalul obturator, conduct osteo-fibros, face să comunice cavitatea pelvină cu partea ventrală şi mediană a rădăcinii coapsei ; este limitată

Scanned with OKEN Scanner

cranial de jgheabul osos subpubian, iar caudal de mușchii obturator intern și extern și cele două membrane obturatorii interpuse.

Etiologie

Este o hernie care apare aproape exclusiv la femeie (conformația anatomică a bazinului), la vîrstă înaintată (hernie de slăbiciune) și poate coexista cu alte hernii (femurală, inghinală, ombilicală). În literatura medicală se citează strînse peste 400 cazuri publicate (Singer, Leavy, Hofmayer, 1955).

Anatomie patologică

Rochard descrie trei varietăți anatomice :

- hernia interstițială, care se oprește în canalul subpubian ;
- hernia retro-pectineală, cînd sacul iese din canal prin orificiul anterior sau pătrunde între cele două fascicule ale mușchiului obturator extern ;
- hernia ante-pectineală, cînd sacul se exteriorizează între mușchiul pectineu și adductorul mijlociu.

Sacul herniar este în vecinătatea imediată a arterei obturatoare și a anastomozei dintre artera obturatoare și artera epigastrică (corona mortis), raport important chirurgical.

Simptomatologie

Este una din herniile cele mai dificil de diagnosticat ; nici chiar atunci cînd este strangulată nu are semne evidente, care să pună indicația operatorie. Marea majoritate au fost diagnosticate intraoperator cînd s-a intervenit pentru ocluzie intestinală sau abdomen acut.

Rareori apare (cînd este voluminoasă) în regiunea obturatoare înăuntrul triunghiului Scarpa.

Strangularea herniară, foarte gravă, îmbracă simptomatologia unei ocluzii intestinale ; pensarea laterală, cu scaune prezente, uneori diaree, pune probleme de diagnostic foarte dificil, mai ales că lipsește tumora la rădăcina coapsei. Tușeul rectal și vaginal pot pune în evidență o coardă latero-pelvină, subpubiană, în dreptul pedicululuí herniar, foarte dureroasă. Ca semne funcționale sînt descrise două mai importante :

— durerea de-a lungul nervului obturator ;

— atitudinea de flexie și rotație externă a membrului inferior (S. de Romberg) datorită compresiei nervului obturator.

Examenul radiologic poate pune în evidență două semne :

— imagine hidroaerică rotundă în canalul obturator (Réne) ;

— anse de intestin subțire dilatate, fixe (cu schimbarea poziției bolnavului) în regiunea obturatorie.

Tratament

Rareori tratament „la rece", cel mai frecvent se intervine în urgență, pentru strangularea herniei.

Căile de acces sînt, în cazul herniei necomplicate, calea crurală sau inghinală subperitoneală sau calea transperitoneală (J.-L. Lortat-Jacob și B. Roy). Deschiderea sacului, tratarea conținutului, rezecția sacului, nu pun probleme deosebite în hernia reductibilă.

În hernia strangulată, cînd se intervine pe cale abdominală subombilicală pentru ocluzie, uneori este dificil de extras ansa intestinală (sau

Scanned with OKEN Scanner

alt organ) inclavată în canalul obturator ; este obligatorie în acest sens intervenţia pe cale dublă, abdominală transperitoneală şi femurală verticală. Închiderea orificiului herniar pune de asemenea probleme dificile, mai ales pe cale transperitoneală.

Herniile lombare

Herniile lombare, care fac parte din grupa herniilor dorsale ale peretelui abdominal (ca şi herniile ischiatice), sînt foarte rare (cazuri publicate în 1971 — 220 — T. W. Orcutt) şi îşi formează traiectul prin triunghiul lui J. L. Petit, prin patrulaterul Grynfelt sau prin orificiile vasculo-nervoase şi micile imperfecţiuni ale continuităţii aponevrozei transversului ; rareori apare printre fibrele musculare posterioare ale oblicului extern.

Date de anatomie şi anatomie patologică

Triunghiul lui J. L. Petit (spaţiul lombar caudal) este limitat ventral de marginea dorsală a oblicului extern, dorsal de marginea ventrală a marelui dorsal, iar baza triunghiului o constituie creasta iliacă. Patrulaterul lui Grynfelt (spaţiul lombar cranial), situat mai sus şi mai profund, este limitat ventral de oblicul intern, dorsal de pătratul lombar, caudal de micul dinţat posterior şi inferior, şi cranial de coasta a XII-a ; superficial patrulaterul osteo-muscular (ca şi triunghiul lui J. L. Petit) este acoperit în mare parte de marele dorsal. Herniile sînt uneori congenitale şi apar mai frecvent prin spaţiul lombar caudal ; adesea sînt cîştigate şi apar de obicei prin spaţiul lombar, cranial. Sacul herniar ajunge frecvent subcutanat şi conţine epiploon, intestin subţire şi rareori colon, ovar, splină sau chiar rinichi. Uneori găsim şi un lipom pre- sau latero-herniar ; se strangulează rareori, fiind de cele mai multe ori reductibilă.

Clinic, prezenţa formaţiunii herniare şi a durerii lombare sînt semnele caracteristice.

Tratamentul este cel mai frecvent chirurgical (uneori se poate utiliza bandajul) şi respectă timpii obişnuiţi ai curei radicale a herniei ; în întărirea peretelui se poate apela la sutura formaţiunilor musculo-aponevrotice de periostul crestei iliace (hernii caudale) sau de periostul coastei a XII-a (hernii craniale).

Herniile ischiatice

Hernii din grupul herniilor dorsale, excepţional întîlnite şi necunoscute decît după strangulare şi intraoperator. Traiectul lor porneşte din cavitatea pelvină şi răspunde în regiunea fesieră sau în porţiunea dorsală a rădăcinii coapsei.

Date de anatomie şi anatomie patologică

După traiectul lor, Waldeyer le sistematizează astfel :

— *Hernii supraspinoase,* care traversează marea scobitură sciatică şi care pot fi situate deasupra muşchiului piramidal (hernia supra-piramidală), avînd medial raporturi cu vasele şi nervii fesieri, sau sub muşchiul piramidal (hernia subpiramidală), situată deasupra marelui liga-

Scanned with OKEN Scanner

ment sacro-sciatic şi medial de vasele şi nervii ruşinoşi interni, vasele ischiatice şi nervul sciatic.

— *Hernii subspinoase*, care traversează mica scobitură sciatică, situată între marele şi micul ligament sacro-sciatic şi medial de vasele ruşinoase. Cea mai frecventă formă este cea suprapiramidală.

Clinic, în afara strangulării, este greu de recunoscut din cauza masei muşchilor fesieri ; excepţional coboară pe traiectul nervului sciatic şi ajunge să se evidenţieze sub marginea caudală a fesierilor. În urgenţă, ocluzia sau sindromul de abdomen acut, asociat cu dureri vii pe sciatic, poate sugera diagnosticul preoperator.

Tratamentul : în urgenţă pe cale abdominală, cînd se pune şi diagnosticul. În afara urgenţei, în hernia recunoscută se poate aborda calea fesieră ; închiderea (strîmtorarea) orificiului se practică prin sutura muşchiului piramidal la ligamentele din vecinătate.

Herniile perineale

Sînt hernii rare, care apar prin traversarea planşeului sau diafragmului perineal. Herniile perineale mediane îşi au traiectul între cei doi muşchi ridicători anali, prin hiatusul uro-genital, înaintea rectului. Herniile perineale laterale, excepţionale, trec printr-un traiect lateral al planşeului pelvin.

Date de anatomie şi anatomie patologică

— Herniile perineale mediane, de obicei congenitale, iau naştere datorită unei adîncimi anormale a fundului de sac peritoneal Douglas, prin lipsă de acolare în cursul evoluţiei. Hernia poate să împingă peretele ventral al rectului (hedrocel), care se asociază cu prolapsul ; la femeie împinge peretele dorsal (porţiunea cranială) al vaginului (elytrocel) care se asociază uneori (nu obligatoriu) cu un prolaps uterin. La inspecţie, bolnava tuşind, se constată o bombare a jumătăţii superioare (craniale) a peretelui posterior al vaginului ; la tactul vaginal combinat cu tactul rectal, degetele rămîn despărţite de tumora herniară, care se reduce şi are impuls şi expansiune la tuse.

— Herniile perineale laterale sînt ventrale şi dorsale :

• herniile laterale ventrale traversează un orificiu anormal al ridicătorului (diafragmului uro-genital) şi herniază în perineul anterior, la baza scrotului la bărbat sau în partea mediană sau posterioară a labiilor mari la femeie (poate să se confunde în varianta medie a labiei cu chist al glandei Bartholin) ;

• herniile laterale dorsale traversează un interstiţiu situat între coccis şi muşchiul ischio-coccigian sau între muşchiul ischio-coccigian şi ridicător, şi herniază în regiunea latero-anală, putîndu-se confunda cu abcesele perineale, ano-rectale sau cu tumorile ischio-rectale.

Herniile perineale pot conţine intestin subţire, epiploon, rect, colon, trompă şi ovar ; au tendinţa frecventă la strangulare.

Tratamentul lor este chirurgical, fie pe cale directă perineală, fie pe cale abdomino-pelvină (în cele strangulate), fie pe cale mixtă abdomino-perineală (în cele strangulate şi ireductibile). Cura radicală respectă timpii obişnuiţi ai tratamentului chirurgical al herniei.

Scanned with OKEN Scanner

PATOLOGIA CHIRURGICALĂ A ESOFAGULUI

Considerații anatomice

Esofagul este un conduct muscular, elastic și contractil, care parcurge regiunea cervicală (pars cervicalis), mediastinul posterior (pars thoracalis) și trece subdiafragmatic (pars abdominalis), deschizîndu-se în stomac la nivelul cardiei.

Situația sa, aproape exclusiv intratoracică, îi conferă o serie de raporturi cu formațiuni mediastinale importante : traheea, bronhiile principale, aorta, pleura mediastinală, nervii vag și recurent, lanțurile simpaticului toracic, canalul toracic. Aceste raporturi explică unele din complicațiile care apar în evoluția bolilor esofagului.

Reamintim existența strîmtorilor esofagiene fiziologice ; prezența lor explică localizarea stenozelor postcaustice (după ingestia de substanțe corozive) în aceste zone cu calibru diminuat :

— strîmtoarea subcricoidiană ;
— strîmtoarea crosei aortice ;
— strîmtoarea diafragmatică.

De asemenea, trebuie subliniate trei aspecte particulare ale anatomiei esofagului, cu importanță majoră pentru chirurgia acestui organ :

— absența seroasei ;
— musculara puțin rezistentă ;
— vascularizație săracă, mai ales în treimea inferioară.

★

În patologia chirurgicală a esofagului se încadrează o serie de afecțiuni care pot fi delimitate în două grupe :

— afecțiuni funcționale — fără leziuni histopatologice ;
— afecțiuni organice — cu substrat histopatologic.

Atît cele organice cît și cele funcționale pot beneficia de tratament chirurgical în unele din stadiile lor evolutive.

În patologia chirurgicală a esofagului, cele mai frecvente sînt bolile obstructive (funcționale sau organice). Ele reprezintă situația obișnuită pentru care este consultat chirurgul.

Afecțiunile chirurgicale ale esofagului pot fi clasificate astfel :

A. *Afecțiuni funcționale — diskinezii esocardiale*
I. Cardiospasmul — acalazia cardiei

Scanned with OKEN Scanner

II. Insuficienţa cardiei — acardia

B. *Afecţiuni organice :*

Acestea reprezintă majoritatea bolilor esofagului, avînd aproape toate indicaţie absolută de terapie chirurgicală.

I. Obstrucţiile esofagiene :
   1. Stenoze congenitale — atreziile esofagului
   2 Stenoze inflamatorii — esofagite peptice stenozante
   3. Stenoze postcaustice
   4. Stenoze posttraumatice
   5. Stenoze tumorale maligne sau benigne
   6. Corpi străini endoesofagieni

II. Diverticulii esofagieni

III. Ulcerul peptic esofagian

IV. Varicele esofagiene.

★

În patologia esofagului, pentru stabilirea unui diagnostic precoce şi corect, pe lîngă anamneza atentă şi examenul clinic competent, dispunem de o serie de investigaţii paraclinice foarte utile.

Printre acestea, *examenul radiologic* al esofagului este obligatoriu. El îşi menţine valoarea certă, permiţînd vizualizarea modificărilor morfologice (de formă şi calibru) şi aprecierea tulburărilor funcţionale, diskinetice (motilitatea esofagiană şi a cardiei). Modificările evidente din stenozele esofagiene apar radiologic ca îngustări ale lumenului, diminuarea calibrului, deformarea conturului cu stagnarea bariului deasupra obstacolului. Leziunile mai fine ale mucoasei şi peretelui esofagian (esofagite, ulcer esofagian, diverticul, varice esofagiene) se pun în evidenţă prin folosirea „laptelui baritat", care este o suspensie de sulfat de bariu ce mulează cutele mucoasei.

Cînd datele oferite de examenul radiologic sînt neconcludente, insuficiente, există posibilitatea de a utiliza o metodă mai nouă : esofagoscopia *(endoscopia sau directoscopia esofagului)*. Această metodă este mai pretenţioasă şi nu lipsită de riscuri. Ea permite vizualizarea directă a mucoasei esofagiene, cu posibilitatea de a filma leziunile şi de a preleva fragmente de ţesut din leziuni pentru examen histologic.

PATOLOGIA FUNCŢIONALĂ A ESOFAGULUI

Patologia funcţională a esofagului este reprezentată de diskineziile esocardiale. Acestea nu au un substrat lezional histologic.

Tulburările funcţionale se manifestă prin modificarea kineticii esocardiale : motilitatea esofagiană şi jocul sfincterului cardial.

Sindromul esofagian este expresia clinică a bolilor funcţionale şi el domină întreaga simptomatologie. De altfel, acest sindrom este întîlnit în aproape toată patologia esofagului, fie ea organică, fie ea funcţională şi reprezintă un complex simptomatic cardinal.

Scanned with OKEN Scanner

Sindromul esofagian este alcătuit din înmănuncherea următoarelor simptome :

— disfagie ;
— durere retrosternală sau epigastrică înaltă ;
— sialoree ;
— regurgitație.

Disfagia reprezintă senzația de dificultate la deglutiție, resimțită de bolnav. Acesta o percepe ca o oprire a bolului alimentar în esofag. Cînd disfagia se instalează relativ brusc și cedează la fel de rapid, traduce un obstacol funcțional. Disfagia instalată lent, progresiv, în timp, este rezultatul evoluției unui obstacol anatomic.

Durerea însoțește disfagia și are sediul retrosternal sau epigastric. Uneori iradiază posterior, interscapulovertebral, transfixiant.

Sialoreea, hipersalivația, reprezintă un simptom inconstant care apare în urma iritației de vecinătate a nervilor vagi în traiectul lor para-esofagian.

Regurgitația, refluxul alimentelor din esofag, traduce fie un obstacol anatomic fie o tulburare de motilitate esocardială.

CARDIOSPASMUL — ACALAZIA CARDIEI

Cardiospasmul este o tulburare neuromusculară idiopatică ce duce la dilatarea esofagului, în absența unei stenoze organice. Această afecțiune realizează un sindrom de obstrucție funcțională a esofagului inferior și reprezintă cea mai frecventă cauză de diskinezie esocardială.

Afecțiunea a fost descrisă de mult timp de către Cruveilhier și se situează pe locul doi ca frecvență în patologia esofagului, după cancer.

Etiopatogenie

Etiopatogenia este complexă și insuficient clarificată. S-a ajuns totuși la un consens, după care acalazia cardiei s-ar datori unui tonus permanent crescut al sfincterului cardial, care împiedică pătrunderea ritmică a alimentelor în stomac. Terenul nevrotic, psihicul labil, sînt deseori prezente la acești bolnavi. Există două tipuri de acalazie a cardiei :

— cu esofag enorm dilatat — megaesofag aton — care evoluează cu simptomatologie redusă, minimă ;
— cu esofag moderat dilatat, hiperton și hiperkinetic, cu hipertrofia musculară a esofagului inferior (superpozabilă hipertrofiei de pilor). În acest tip de cardiospasm, simptomatologia este zgomotoasă, suferința intensă.

Obstrucția funcțională inițială poate duce în timp la leziuni inflamatorii și ischemice ale esofagului, leziuni răspunzătoare de degenerarea celulelor ganglionare Auerbach. Aceste modificări histologice conduc la permanentizarea organică a spasmului cardiei.

Simptomatologie

Aceasta este dominată de sindromul esofagian, propriu oricărei obstrucții esofagiene, organice și funcționale.

Simptomele apar insidios, în timp, sau brusc, declanșate de o emoție, o traumă psihică.

Scanned with OKEN Scanner

Fig. 17. — Megaesofag. Cardiospasm.

Disfagia și regurgitația sînt cvasiconstante, iar durerea retrosternală la deglutiție este prezentă și ea într-un număr apreciabil de cazuri.

Disfagia este intermitentă, capricioasă. Alteori ia un *caracter paradoxal*, fiind mai pronunțată pentru lichide, electivă pentru unele feluri de mîncare. Ingestia alimentelor prea reci sau prea fierbinți, a băuturilor gazoase, poate accentua disfagia.

Același efect îl au stările de depresiune psihică, emoțiile puternice.

Bolnavul are senzația că „mîncarea pare a se opri în capul pieptului", sediul durerii fiind în regiunea apendicelui xifoid, cu iradieri retrosternale sau transfixiant posterioare.

Regurgitațiile sînt prezente aproape întotdeauna, acompaniate de arsuri retrosternale.

Uneori apare vărsătura esofagiană, care ușurează bolnavul prin evacuarea lichidului de stază din punga epifrenică. Există o similitudine cu vărsătura esofagiană din diverticulul esofagian.

Atunci cînd megaesofagul este important, aton, suferința clinică este redusă sau poate lipsi, manifestîndu-se numai prin vărsătură esofagiană zilnică sau la cîteva zile. Lichidul vărsat are miros fetid și conține uneori resturi alimentare.

Simptomatologia cea mai accentuată este întîlnită în cardiospasmul care evoluează cu hipertonie musculară intensă a esofagului inferior; în aceste cazuri sindromul esofagian este complet și accentuat.

Examenul radiologic înregistrează un obstacol cu contur regulat, situat la nivelul esofagului inferior și al cardiei. Se remarcă dilatarea uneori monstruoasă a segmentului esofagian supraiacent. Trecerea bariului prin cardie se face fie tardiv, fie lent și incomplet, fie brusc, în trombă (fig. 17).

Diagnostic pozitiv și diferențial

Diagnosticul pozitiv se stabilește prin anamneza minuțioasă și este impus de prezența sindromului esofagian și a imaginii radiologice tipice.

Diagnosticul diferențial se face cu stenozele organice. Acestea evoluează mai rapid și sînt precoce urmate de denutriție, astfel că nu permit instalarea megaesofagului suprastenotic. Examenul baritat ca probă farmacodinamică (substanțe simpaticolitice) tranșează diagnosticul.

Tratament

Netratată, boala poate evolua către apariția complicațiilor: esofagită, perforația esofagului, denutriție pînă la caşexie.

Scanned with OKEN Scanner

Tulburările de nutriție impun un tratament de corecție, cu restabilirea pasajului esogastric normal.

Există posibilitatea de a încerca un *tratament conservator* prin administrarea de simpaticolitice (reduc spasmul cardiei) de tipul nitritului de amil sau al nitroglicerinei. La acest tratament se pot asocia dilatațiile esofagului inferior cu sonde speciale. Tratamentul conservator oferă rezultate bune în 30% din cazuri.

Cînd eșuează tratamentul conservator se impune *tratamentul chirurgical.*



Fig. 18 — Esocardiomiotomia Heller.

Fig. 19 — Esocardiomiomectomia.

Operația cea mai des utilizată este esocardiomiotomia extramucoasă (Heller), care constă în incizarea musculare esocardiale pînă la submucoasă, pe o lungime de 10—12 cm (fig. 18).

Se practică și esocardiomiomectomia extramucoasă care constă în excizia unui lambou muscular dreptunghiular esofagocardiogastric (fig. 19).

INSUFICIENȚA CARDIEI — ACARDIA

Relaxarea cardiei reprezintă al doilea tip de diskinezie esocardială. Orificiul cardial stă permanent deschis, împreună cu esofagul terminal. Simptomatologia constă în regurgitații, eructații și uneori vărsături. Examenul radiologic arată o trecere rapidă a bariului prin cardie, cu reflux gastroesofagian al substanței opace în poziția Trendelenburg. Tratamentul este, de obicei, nechirurgical și constă în administrarea de parasimpaticolitice (atropină, scobutil).

PATOLOGIA ORGANICĂ A ESOFAGULUI

Existența unei boli cu substrat anatomopatologic provoacă o suferință organică a esofagului.

Leziunea poate fi segmentară sau să intereseze întregul esofag.

În această grupă, majoritatea bolilor esofagiene sînt reprezentate de stenoze și au indicație de tratament chirurgical.

OBSTRUCȚIILE ESOFAGIENE

Stenozele congenitale — atreziile

Sînt malformații constatate la naștere sau în perioada neonatală.

Există atrezii parțiale și totale ; uneori malformația se limitează la o simplă membrană esofagiană transversală endolumenală. Deseori se

Scanned with OKEN Scanner

asociază cu fistulă esotraheală. Este o malformație incompatibilă cu viața.

Clinic, copilul nu se poate alimenta, laptele ingerat regurgitează. Existența fistulei esotraheale este relevată de tuse, cianoză și fenomene asfixice care apar la ingestie.

Tratamentul este numai chirurgical. Preoperator se efectuează o gastrostomie pentru alimentare. Operația vizează restabilirea continuității esofagului prin plastii ale conductului (crearea unui nou esofag).

Stenozele inflamatorii

Leziunile inflamatorii ale esofagului — *esofagitele* — au drept cauză refluxul gastroesofagian sau infecția.

a. Disfuncțiile aparatului sfincterian esocardial cît și anomaliile anatomice ale acestuia sînt răspunzătoare de esofagita de reflux. Aceasta constituie leziunea primară care va conduce la stenoză secundară ; este o esofagită chimică.

b. Infecțiile esofagiene, cu germeni obișnuiți sau specifici (lues, t.b.c.) realizează de asemenea esofagite inflamatorii. Există forme catarale și forme flegmonoase. Esofagitele specifice (lues, t.b.c.) sînt rare și au o evoluție clinică cronică. Vindecarea esofagitelor acute se face prin *restitutio ad integrum* sau prin *cicatrice stenozantă.*

În esofagita de iritație chimică, prin reflux gastroesofagian, sucul gastric acid produce o iritație cronică. Mucoasa esofagiană neadaptată va reacționa prin inflamație nespecifică care va fi urmată de o organizare sclerofibroasă și deci de stenoză.

Orice stenoză inflamatorie, fie ea chimică sau infecțioasă, evoluează în două faze : faza de esofagită și faza de stenoză.

Tablou clinic și diagnostic

În faza de esofagită este prezent sindromul esofagian, iar în cadrul lui predomină durerea cauzalgică (arsură).

În faza de stenoză se accentuează disfagia și durerea scade în intensitate.

Scăderea ponderală și suferința clinică pot crea dificultăți de diagnostic diferențial cu stenoza malignă (cancerul esofagului).

Examenul radiologic evidențiază refluxul gastroesofagian (în stadiul de esofagită) sau stenoza, precizînd caracterul ei benign.

În cazurile în care nu reușim să elucidăm diagnosticul prin explorarea radiologică, vom apela la esofagoscopie și biopsie endoscopică.

Tratament

În faza de esofagită se va preciza natura acesteia : chimică (de reflux) sau infecțioasă.

În esofagita de reflux se prescrie dietă fără alimente prea reci sau prea fierbinți, se interzic condimentele și alcoolul. Se vor administra antispastice și antiacide (Scobutil, Foladon, Lizadon, Ulcerotrat, Ulcomplex). Cînd nu se obțin rezultate se va opera cu scopul de a restabili continența aparatului sfincterian cardial : refacerea unghiului ascuțit al lui Hiss, plicaturarea fornixului gastric în jurul esofagului abdominal (fundoplicatura Nissen), îngustarea hiatusului esofagian (frenopexie).

Se asociază vagotomia tronculară bilaterală și piloroplastia, pentru a combate aciditatea și staza gastrică.

Scanned with OKEN Scanner

În esofagitele infecţioase se va indica regim alimentar ; antibioterapia este obligatorie.

În faza de stenoză se va apela la dilataţiile zonei stenozate, iar dacă nu se obţin rezultate se va indica tratament chirurgical. Acesta constă din rezecţia esogastrică polară superioară care îndepărtează esofagul terminal stenozat şi polul superior al stomacului. Restabilirea tranzitului se va face prin anastomoză esogastrică, la care se asociază o operaţie de drenaj gastric (piloroplastie, operaţia Burlui).

Stenozele postcaustice

Etiologie

Stenoza postcaustică este o afecţiune destul de frecventă, survenită în urma ingestiei accidentale sau voluntare de substanţe corozive : acizi sau baze puternice.

Ingestia acestor substanţe concentrate provoacă o esofagită caustică, răspunzătoare de stenozarea ulterioară a esofagului, stenozare care reprezintă procesul de vindecare — cicatricea.

Patogenia

Ingestia de caustic realizează practic o arsură chimică brutală, leziunea fiind dependentă de natura, cantitatea şi concentraţia substanţei ingerate. Durata contactului toxicului cu mucoasa esofagiană joacă un rol important în determinarea gradului leziunilor. De aici rezultă şi instalarea mai frecventă a stenozei la nivelul strîmtorilor fiziologice ale esofagului, acolo unde trecerea este mai lentă. De asemenea, ingestia acestor substanţe provoacă un spasm al cardiei cu retenţie prelungită a causticului în esofag.

Anatomie patologică

Gradul şi întinderea leziunii în profunzime depind de concentraţia şi cantitatea de substanţă ingerată şi de timpul de trecere prin esofag.

Leziunile uşoare se limitează numai la stratul epitelial şi se vindecă prin *restitutio ad integrum*. Leziunile mai profunde conduc la stenoze, iar leziunile invadante, care interesează tot peretele, sînt urmate de periesofagită, mediastinită, perforaţie esofagiană, fistule esotraheale.

Leziunile maxime sînt întîlnite la nivelul celor trei strîmtori şi la esofagul epifrenic.

Imediat după ingestia substanţei corozive se produce o escară de coagulare — necroză — dar evoluţia leziunilor se face în etape, ca în orice arsură :

— faza necrotică durează 1—7 zile pînă la detaşarea mucoasei necrozate ;

— faza de granulare, între a 7-a şi a 30-a zi de la accident ;

— faza de cicatrizare debutează din a 30-a zi de la ingestie.

Tabloul clinic

Corespunzător celor trei faze de evoluţie histopatologică există şi trei faze de evoluţie anatomoclinică.

În *faza I*, de esofagită acută caustică, sindromul esofagian se instalează acut, brutal și este complet : imposibilitate de a înghiți, dureri vii retrosternale, vomismente esofagiene cu mucus și sînge, sialoree. Concomitent există stare de șoc, întreținută de durere. Coexistă leziuni ale buzelor, mucoasei bucale și faringiene.

În *faza a II-a*, de remisiune, de latență, sau înșelătoare, se remarcă ameliorarea netă a simptomatologiei, cu dispariția ei uneori completă. Bolnavul începe să se alimenteze, nu mai are durere, iar disfagia este redusă sau absentă.

În *faza a III-a*, de stenoză, reapare sindromul esofagian după 1—6 luni de la accident. Simptomatologia se accentuează progresiv, cu disfagie pentru solide și apoi pentru lichide. Durerea retrosternală poate lipsi sau este atenuată. În această fază se pot instala fistule esotraheale sau esobronșice.

Diagnostic

Acesta este ușor de stabilit. Recunoașterea ingestiei de caustic exclude diagnosticul diferențial, pur teoretic în aceste cazuri.

Diagnosticul trebuie să precizeze sediul și întinderea leziunii, precum și stadiul ei evolutiv.

Examenul radiologic permite stabilirea sediului stenozei, întinderea ei. Uneori stenozele sînt etajate și despărțite de zone sănătoase.

Tratament

Tratamentul se va face diferențiat, în funcție de etapa evolutivă în care este surprins accidentatul.

a. În *faza de esofagită acută*, tratamentul are următoarele obiective :

— neutralizarea substanței corozive cu acid slab (oțet în apă), sau bază slabă (bicarbonat de sodiu), sau lapte, în funcție de natura causticului ;

— se va trata șocul și se va preveni infecția : administrare de antibiotice, antialgice majore, sedative centrale, reechilibrare hidroelectrolitică pe cale venoasă, soluții glucozate calorigene ;

— gastrostomia temporară pentru alimentație și pentru punerea în repaus a leziunilor esofagiene ;

— dilatații precoce ale esofagului, începînd din a 10-a zi, în scopul prevenirii stenozei.

b. În *faza de granulare* (esofagită cronică) se continuă sau se încep dilatațiile esofagului cu sonde speciale.

c. În *faza de stenoză*, constituită sau pe cale de a se constitui, deci din a 30-a zi, se va apela în continuare la dilatații progresive. Acestea se pot prelungi în timp pînă la 6 luni de la accident, atunci cînd leziunea este definitiv stabilizată.

Indicația de tratament chirurgical se adresează stenozelor mai vechi de 6 luni, care nu pot fi supuse în continuare dilatațiilor sau care nu au beneficiat suficient de dilatație.

Tratamentul chirurgical vizează restabilirea tranzitului esogastric prin înlocuirea esofagului sau prin ocolirea zonei stenozate.

Înlocuirea esofagului — esofagoplastia — folosește ca material de grefă : marea curbură gastrică (Amza Jianu-Gavriliu), jejunul sau colonul.

Scanned with OKEN Scanner

Ocolirea zonei stenozate nu se mai utilizează decît rareori ca tratament chirurgical.

Stenozele maligne — cancerul esofagului

Neoplasmul esofagian este o afecțiune stenozantă local și metastazantă regional și la distanță.

Este afecțiunea cea mai frecventă a esofagului, reprezintă 7% din cancerele digestive și ocupă locul 4 printre cancerele bărbatului.

Ca incidență se observă mai frecvent după 50 de ani, la bărbat în 80% din cazuri, față de 20% din cazuri la femeie.

Etiopatogenie

Se cunosc o serie de factori favorizanți și predispozanți ai neoplaziei esofagiene :

— iritațiile alimentare mecanice și chimice, persistente ;
— esofagitele cronice ;
— esofagita de reflux gastroesofagian ;
— diverticulul esofagian ;
— megaesofagul — cardiospasmul.

Esofagul mediu și cel terminal sînt mai frecvent interesate, ceea ce susține ipoteza iritației cronice ca factor favorizant.

Cea mai frecventă localizare este cea esocardială (50%), apoi esofagiană medie (40%) și esofagiană superioară (10%).

Anatomie patologică

Histologic, structura microscopică a cancerului esofagian îmbracă aspecte de :

— epiteliom pavimentos (malpighian) spino- sau bazocelular, care reprezintă 75% din cazuri ;

— epiteliom cilindric (adenocarcinom) în 25% din cazuri ; interesează mai frecvent esofagul inferior ;

— sarcom — foarte rar ; origine în țesutul conjunctiv.

Macroscopic se întîlnesc : forme vegetative, forme ulcerate, forme polipoide și forme infiltrante difuz (schir). Combinațiile nu sînt excluse și nici rare.

Extinderea procesului neoplazic se face prin contiguitate (din aproape în aproape), pe cale limfatică și mai rar pe cale sanguină.

Raporturile de vecinătate ale esofagului explică și direcțiile de metastazare regională, în funcție de sediul neoplasmului. Metastazarea se produce precoce în ganglionii abdominali (mica curbură gastrică), mediastinali (traheobronșici) sau cervicali, în funcție de localizarea tumorii.

Interesarea traheei, a bronhiilor principale, acolarea la aortă, prinderea recurenților, nu sînt întîmplătoare și nici prea rare.

Tabloul clinic

Clinic, boala are o perioadă de debut, cu simptomatologie mai redusă și o perioadă de stare, de suferință zgomotoasă.

Scanned with OKEN Scanner

În *perioada de debut* starea generală este bună. Deseori, primul simptom este o senzație de apăsare retrosternală. În timpul deglutiției bolnavul simte uneori că mîncarea se oprește „în capul pieptului" ; nu s-a instalat inapetența. Sindromul esofagian este incomplet și de slabă intensitate : disfagia apare intermitent, numai la solide, durerile sînt moderate.

Această simptomatologie frustă nu îl face, de obicei, să consulte medicul.

În această perioadă de debut, examenul radiologic arată un esofag cu rigiditate segmentară, margini neregulate, îngustare segmentară discretă. Aceste modificări incipiente sînt dificil de interpretat. Se va apela la esofagoscopie care va constata prezența unei zone ulcerate, congestive, sau a unei zone pseudopapiloase. Biopsia endoscopică va lămuri diagnosticul.

Mai frecvent, bolnavii se prezintă la medic în **perioada de stare** a bolii, atunci cînd simptomatologia este completă, accentuată și supărătoare.

Sindromul esofagian marchează această perioadă. Disfagia este progresivă, accentuată pentru solide și prezentă pentru lichide. Durerea și regurgitația sînt de obicei prezente. În fazele mai avansate apare răgușeala, iar alteori și tusea seacă, iritativă. Sialoreea însoțește frecvent simptomatologia descrisă, completînd tabloul clinic.

Se consemnează frecvent aversiunea selectivă pentru carne.

Cînd tumora a depășit peretele esofagian, apar modificări legate de invadarea formațiunilor vecine : vocea bitonală, sindrom Claude Bernard — Horner, fistule traheoesofagiene sau esobronșice.

Fig. 20 — Neoplasm esofagian etajat.

Scăderea ponderală progresivă, deseori rapidă, semnează de obicei diagnosticul. Inapetența este constantă în fazele avansate.

Radiologul va decela o obstrucție esofagiană neregulată, segmentară, care descentrează lumenul conductului ; uneori apar imagini lacunare, semitonuri. Întreaga zonă tumorală este rigidă fiind ocolită de unda peristaltică. Radiologul trebuie să aprecieze cît mai exact sediul tumorii, gradul stenozei și întinderea ei (fig. 20).

Diagnostic

Diagnosticul pozitiv se va stabili pe seama prezenței sindromului esofagian la un bolnav de peste 50 ani, inapetent, cu scădere ponderală și care are modificări semnificative la examenul radiologic și endoscopic al esofagului.

Este obligatoriu diagnosticul diferențial cu toate stenozele benigne ale esofagului :

Scanned with OKEN Scanner

— esofagitele stenozante evoluează cu stare generală bună, iar examenul radiologic arată un perete esofagian relativ suplu ;
— cardiospasmul evoluează cu stare generală bună și megaesofag ;
— tumorile benigne nu dau rigidități ale peretelui esofagian ;
— compresiunile prin tumori de vecinătate deviază esofagul dar nu modifică peretele și peristaltica ;

Evoluție

Netratată, boala evoluează spre etapa complicațiilor :
— metastazare locală și regională, rareori la distanță ;
— hemoragie esofagiană : hematemeză sau/și melenă ;
— suprainfectarea tumorii — stare septică ;
— perforații traheale, bronșice sau pleurale ;
— sindrom mediastinal : tuse iritativă și disfonie.

În general însă bolnavii decedează înainte de a ajunge în stadiul complicațiilor, prin denutriție și toxemie neoplazică.

Prognosticul este nefavorabil datorită evoluției locale cu extensie rapidă. Evoluția este fatală în 6—12 luni de la debutul clinic.

Tratament

Nu există un tratament pe deplin satisfăcător al cancerului esofagian. Intervenția chirurgicală cu scop curativ este rezervată unui număr mic de pacienți care nu prezintă metastaze evidente și la care riscul operator este redus. De obicei, operabilitatea se apreciază după ce chirurgul a pătruns în torace și a inventariat leziunile. Operația curativă este laborioasă, șocantă (terenul neoplazic, vîrsta înaintată), astfel că riscul anestezico-chirurgical este ridicat.

Tratamentul curativ, de exereză a tumorii esofagiene, este deci rareori posibil. Se efectuează rezecția esofagului tumoral cu 6 cm dincolo de limitele macroscopice ale tumorii (cranial și caudal). Se extirpă obligatoriu și ganglionii limfatici sateliți. Cînd cardia este invadată se rezecă și 10 cm din polul superior al stomacului. Restabilirea continuității digestive se face prin anastomoză esogastrică intratoracică. Această atitudine chirurgicală este valabilă pentru neoplasmele esofagului inferior.

În cancerul esofagului mediu se efectuează esofagectomie totală urmată, în al doilea timp operator, de esofagoplastie gastrică, jejunală sau colică.

Cînd bolnavul nu se pretează la o operație curativă, de exereză, se va efectua, paliativ, o gastrostomie definitivă de alimentare.

Stenozele tumorale benigne

Rar întîlnite în patologia esofagului, tumorile benigne se pot dezvolta pe seama tuturor elementelor tisulare ale organului.

În funcție de originea lor histologică se întîlnesc : leiomioame, fibroame, lipoame, angioame, neurinoame, papiloame.

Tratamentul este rareori chirurgical. Bolnavul necesită o supraveghere și un control periodic pentru surprinderea unei eventuale degenerări neoplazice.

Scanned with OKEN Scanner

Fig. 21 — Diverticul esofagian de tracţiune.



Fig. 22 — Diverticul esofagian de pulsiune.

DIVERTICULUL ESOFAGIAN

Dilataţia circumscrisă, sacciformă, care interesează un segment limitat al peretelui esofagian, este cunoscută sub numele de diverticul esofagian.

Fiziopatologic, diverticulul esofagian poate lua naştere prin pulsiune (presiune crescută endolumenal) în anumite puncte slabe ale peretelui, sau prin tracţiune asupra peretelui esofagian, prin aderenţe perieso-fagiene (fig. 21, 22).

Manifestările clinice sînt reprezentate de regurgitaţii fetide, care apar în poziţie orizontală, sau cînd „bolnavul îşi leagă şireturile".

Uneori, în diverticulii voluminoşi apare sindrom mediastinal prin compresiune : tulburări respiratorii, fonatorii, cardiace.

Tratamentul chirurgical se aplică diverticulilor voluminoşi care duc la disfagie, fenomene de compresiune mediastinală, scădere ponderală.

ULCERUL PEPTIC ESOFAGIAN

Este o afecţiune destul de rară a esofagului, identică cu ulcerul gastroduodenal ca etiopatogenie şi anatomie patologică.

Scanned with OKEN Scanner

Rezultă în urma esofagitelor cronice de reflux gastroesofagian. S-au descris ulcere esofagiene dezvoltate pe insule de mucoasă gastrică heterotopică (ulcer Barrett).

Simptomele sînt dependente de stadiul evolutiv al leziunii ulceroase. Durerea retrosternală cu caracter de arsură, regurgitația acidă, sînt constante. În stadiile avansate, cînd apare prestenoza sau stenoza, se instalează și disfagia ; hemoragiile nu sînt rare.

Diagnosticul se poate stabili numai radiologic sau endoscopic, cînd se poate elimina eventualitatea unui neoplasm esofagian.

Tratamentul este de obicei conservator (medical) și rareori chirurgical.

Tratamentul medical este identic cu cel prescris în ulcerul gastroduodenal. Alimentația rațională, antispasticele și antiacidele reprezintă baza terapiei.

Cînd tratamentul medical eșuează, suferința este majoră sau s-a instalat stenoza, trebuie apelat la chirurgie. Unii chirurgi obțin rezultate bune prin vagotomie și rezecția regiunii antropilorice ; ulcerul esofagian se vindecă datorită diminuării acidității gastrice. Cînd stenoza este constituită se va efectua esogastrectomie polară superioară (rezecția esofagului terminal și a polului superior al stomacului), urmată de anastomoză esogastrică și piloroplastie de drenaj.

VARICELE ESOFAGULUI

Varicele esofagiene reprezintă dilatații, ectazii, ale rețelei venoase submucoase.

Dezvoltarea varicelor esofagiene rezultă în urma modificărilor de regim circulator local : deschiderea anastomozelor spontane esocardiotuberozitare, care unesc sistemul port cu sistemul cav. Aceste anastomoze devin funcționale în condițiile unei staze și hipertensiuni portale, fiind o cale de degrevare a sistemului port.

Varicele esofagiene reprezintă un semn întîlnit în patologia sistemului port hepatic, motiv pentru care vor fi studiate la capitolul respectiv.

Scanned with OKEN Scanner

PATOLOGIA CHIRURGICALĂ A STOMACULUI ŞI DUODENULUI

Stomacul şi duodenul îndeplinesc funcţii foarte importante în organism şi în acelaşi timp pot fi sediul unor leziuni cu un puternic răsunet asupra stării de sănătate ; morbiditatea afecţiunilor gastroduodenale este în continuă creştere, reprezentînd atît din punct de vedere medical cît şi din punct de vedere economic şi social o problemă de primă importanţă. Dintre numeroasele afecţiuni ale acestor două segmente ale tubului digestiv trei se întîlnesc mai frecvent : ulcerul gastric şi duodenal (maladia ulceroasă), cancerul de stomac şi stenoza hipertrofică a pilorului ; aceste trei maladii reprezintă mai mult de 90% din întreaga patologie chirurgicală gastroduodenală.

GENERALITĂŢI

Date de anatomie şi fiziologie

Stomacul, porţiune dilatată a tubului digestiv, cuprins între cardia şi pilor, îşi modifică forma şi dimensiunile de-a lungul unei zile, în funcţie de momentele alimentaţiei şi ale digestiei. Deosebim la stomac trei regiuni : zona fundică, corpul gastric şi zona antropilorică, împărţire topografică care reprezintă interes clinic.

1. Vascularizaţia arterială a stomacului este asigurată de ramurile trunchiului celiac, care se anastomozează între ele şi formează două arcade de-a lungul marii şi micii curburi ; de la aceste arcade, în unghi drept, iau naştere numeroase ramuri care se distribuie la cele două feţe ale organului.

Arteriolele străbat stratul muscular, comportîndu-se diferit la nivelul feţelor şi la nivelul micii curburi (Barlow şi colab.).

a) Vascularizaţia arterială a feţelor stomacului. După ce au traversat straturile musculare (longitudinal, circular şi oblic), arterele pătrund în submucoasă şi, fără să-şi diminueze calibrul, formează o reţea anastomotică : plexul submucos. Din anastomozele arterelor principale ale plexului submucos (200 μ diametru), ca şi din anastomozele dintre

Scanned with OKEN Scanner

buclele acestor artere, situate mai profund în stratul submucos, iau naștere arteriolele destinate mucoasei. Fiecare arteriolă urmează un traiect oblic, traversînd submucoasa și, înainte de a străbate *muscularis mucosae* (care separă stratul submucos de mucoasă), se unește cu arteriola vecină și se divide apoi în 3—4 ramuri, care urmează un traiect în spirală și traversează musculara mucoasei (90—120 ramuri pe cm^2 de *muscularis mucosae*). La nivelul feței superioare a musculare, fiecare arteriolă se anastomozează cu vecinele și formează o rețea de canale arteriale din care iau naștere vasele caracteristice mucoasei. Acestea sînt reprezentate de capilare (20 μ diametru), care traversează vertical, spre suprafață, mucoasa ; din aceste capilare verticale iau naștere capilarele (8 μ) care se ramifică ca arborizațiile între glandele mucoasei. La partea superficială a corionului mucoasei, capilarele interglandulare se reunesc cu vecinele și formează bucle capilare de 15 μ diametru ; nu există deci vascularizație arterială de tip terminal la nivelul submucoasei și mucoasei gastrice.

b) La nivelul antrului gastric vascularizația arterială este de același tip, dar plexurile submucoase sînt de un calibru mai mic.

c) De-a lungul micii curburi și pe versante, pe 1—2 cm pe fețe, nu există plexuri arteriale submucoase ; arterele mucoase iau naștere direct din cercul arterial al micii curburi și traversează totalitatea peretelui gastric. În apropierea musculare mucoasei, fiecare arteră se anastomozează cu vecina și dau ramurile care perforează musculara mucoasei. Reiese deci că diferența anatomică dintre vascularizația micii curburi și a versantelor sale constă în originea extra-gastrică a arterelor mucoasei și în absența plexului submucos.

d) Distribuția venoasă, cu excepția mucoasei, este identică cu cea arterială, avînd însă calibrul mult mai mare.

— la nivelul mucoasei, sîngele capilar de la suprafață se colectează în venule cu 80—90 μ diametru ; cîteva venule se unesc pentru a forma o venă mucoasă, care se dirijează vertical, spre profunzime, traversează *muscularis mucosae* pentru a se vărsa într-o vână mare din plexul submucos care însoțește arterele la acest nivel.

— la nivelul micii curburi, venele mucoase, ca și arterele corespunzătoare, traversează diferitele straturi ale peretelui gastric și se varsă direct în cercul venos al micii curburi (absența plexului venos submucos). Sîngele venos al stomacului se varsă, în ultimă instanță, în vena portă.

e) Anastomozele arterio-venoase intraparietale. Aceste anastomoze sînt constituite dintr-un canal arterio-venos, care unește fie o ramură arterială principală a plexului submucos, fie o arteră mucoasă înainte de perforarea musculare mucoase sau după perforarea acesteia (deci în mucoasă), fie chiar un capilar arterial interglandular, cu vena alăturată. Aceste canale arterio-venoase, dintre care cele mai importante ca număr și calibru sînt în submucoasă, reprezintă largi căi de comunicare arterio-venoase și aproximativ la mijlocul lor (la unirea părții arteriale cu partea venoasă) prezintă o îngustare foarte marcată, lungă de 1—2 mm ; canalul arterio-venos este înconjurat la acest nivel de celule mari musculo-epiteliale, care proemină în lumen, constituind veritabile sfinctere vasculare. Rolul anastomozelor arterio-venoase în

Scanned with OKEN Scanner

vascularizația și funcționalitatea mucoasei și a glandelor sale este fundamental.

f) Separat de această rețea vasculară, care se termină sau începe în corionul mucoasei (arteriolă-venulă), Barlow a descris și un *plex vascular al țesutului conjunctiv* care formează trama submucoasei, constituit din perechi de arteră și venă. Acest plex vascular ia naștere și se varsă în plexul submucos descris mai sus și vascularizează țesutul conjunctiv submucos. Caracteristicile acestei vascularizații sînt :

— nu are nici o conexiune cu plexul submucos, după ce ia naștere din el ;

— nu pătrunde prin *muscularis mucosae,* fiind deci strict izolată de vascularizația mucoasei.

În rezumat, caracterele principale ale vascularizației peretelui gastric și mai ales ale *microvascularizației mucpasei și submucoasei* sînt :

— bogăția microvascularizației, deoarece elementul vascular ocupă cea mai mare parte a submucoasei și mucoasei ;

— existența anastomozelor arterior-venoase, ca elemente morfo-funcționale, care au un rol foarte important în reglarea vascularizației mucoasei ;

— absența plexului vascular submucos la nivelul micii curburi și a versantelor sale (locul de elecție al ulcerului gastric) ;

— absența arterelor anatomic terminale la nivelul stomacului.

Circulația sanguină normală în peretele stomacului depinde de :

— circulația arterială la nivelul plexului submucos ;

— circulația sîngelui prin arterele mucoase, spre *muscularis mucosae ;*

— șuntarea unei părți din sîngele arterelor mucoasei prin anastomozele arterio-venoase din submucoasă ;

— circulația sîngelui arterial la nivelul capilarelor mucoasei ;

— întoarcerea sîngelui venos din mucoasă (contracția muscularei mucoasei cu stază mucoasă) ;

— întoarcerea sîngelui venos din submucoasă (contracția exagerată a musculaturii gastrice, hipertensiune portală) cu stază submucoasă.

O vascularizație corectă a mucoasei gastrice impune o funcționalitate armonioasă a acestor diferite componente ;

• o vasoconstricție arteriolară (hipertonie de simpatic) duce la o ischemie mucoasă prin insuficiență de aport ;

• o vasodilatație arteriolară (parasimpaticotonie moderată) conduce la un plus de vascularizație a mucoasei (și deci la o hiperfuncție glandulară) ;

• o compresiune extrinsecă a venelor prin contracție excesivă a muscularei mucoasei sau a stratului muscular al stomacului (hipertonie vagală accentuată) produce stază mucoasă și submucoasă și eritrodiapedeză.

Rolul esențial al anastomozelor arterio-venoase situate în principal în submucoasă și secundar (ca debit) în mucoasă, în reglarea microcirculației mucoasei gastrice, a fost demonstrat de numeroși cercetători și aduce noi contribuții în fiziopatologia și etiopatogenia ulcerului gastric și duodenal.

Studiile experimentale (Benjamin, Barlow etc.) au demonstrat :

— stimularea electrică a simpaticului ca și perfuzia cu adrenalină (10 micrograme/mililitru) determină deschiderea largă a șunturilor arte-

Scanned with OKEN Scanner

rio-venoase și diminuarea marcată a vascularizației arteriolare a mucoasei (ischemia mucoasei), caracterizînd *faza adrenergică ;*

— stimularea electrică a parasimpaticului sau perfuzia cu acetilcolină determină închiderea anastomozelor arterio-venoase cu diminuarea sîngelui care le traversează și o creștere a cantității de sînge arterial către mucoasă (hipervascularizație) ; hipertonia marcată a parasimpaticului determină congestia mucoasei, mai ales că și întoarcerea venoasă este jenată, caracterizînd *faza vagală.*

Sherman demonstrează că aceleași mecanisme au loc și la nivelul duodenului.

Cercetări ulterioare (Nylander și Olerud) demonstrează că și anastomozele arterio-venoase existente în mucoasă, între capilarele arteriale și venoase cunosc aceleași mecanisme de funcționare ca și anastomozele arterio-venoase de la nivelul plexului submucos.

Capilarele mucoase sînt în parte scurtcircuitate în faza de repaus funcțional a stomacului și invers, umplute cu sînge, în faza de activitate a acestuia. Troficitatea mucoasei gastrice, cantitatea și calitatea secrețiilor glandelor mucoasei gastrice, atît în ceea ce privește acidul clorhidric, enzimele cît și mucusul protector, este incontestabil în strînsă dependență cu starea de vascularizație a mucoasei. Microcirculația submucoasei și mucoasei, la rîndul ei, este sub dependența diferiților stimuli, nervoși sau farmacologici.

Limfaticele stomacului sînt organizate de asemenea într-un plex submucos și comunică cu limfaticele esofagului inferior și mai puțin cu limfaticele duodenului. Limfaticele stomacului se varsă în grupul ganglionar al arterei coronare, arterei splenice și hepatice.

2. *Inervația stomacului* cuprinde fibre de origine simpatică și parasimpatică.

Simpaticul ia naștere din coloana intermedio-externă a măduvei, între C_8 și L_2 și inervează stomacul prin intermediul nervilor splanhnici ; fibrele nervoase ce iau naștere din ganglionul semilunar ajung la stomac sub forma ramurilor trunchiului celiac.

Parasimpaticul (nervii pneumogastrici) este constituit în nucleii de origine bulbară ; originea bulbară este în nucleul ambiguu pentru fibrele somato-motrice și în nucleul dorsal pentru vagul motor. Trunchiul nervos al pneumogastricului în abdomen este predominant aferent senzitiv (90% din fibre) și secundar eferent motor și secretor (sub 10% din fibre). Această cale nervoasă aferentă ajunsă în nucleii bulbari ai vagului se continuă în trunchiul cerebral și asigură legătura cu partea anterioară din hipotalamus. Controlul nervos se face în continuare, prin centrii diencefalici și corticali. La nivelul esofagului abdominal distingem pneumogastricul anterior (stîng) și pneumogastricul posterior (drept), rezultat al rotației embriologice de 90° efectuate de stomac în timpul vieții embrionare. Poziția trunchiurilor nervoase în zona eso-cardială și numărul filetelor componente accesorii sînt variabile ; datorită importanței acestor nervi, mai ales în tratamentul chirurgical al ulcerului duodenal, descrierea lor amănunțită a fost obiectul a numeroase lucrări.

a) Centrii diencefalici sînt situați la nivelul hipotalamusului, de o parte și de alta a jumătății inferioare a celui de-al III-lea ventricul.

Hipotalamusul are conexiuni multiple care se pot schematiza astfel :

— conexiuni corticale ;

— conexiuni cu trunchiul cerebral și menționăm cele cu simpaticul și parasimpaticul ; astfel, hipotalamusul anterior-median este conectat cu nucleul dorsal al pneumogastricului și hipotalamusul posterior cu simpaticul medular ;

— conexiuni cu hipofiza ; French și Porter au individualizat o cale care unește hipotalamusul posterior cu antehipofiza, aceasta cu suprarenala (ACTH) și mai departe cu stomacul.

b) Centrii corticali sînt situați în zona premotorie, pe suprafața orbitară a lobului frontal și în girusul circular. Ei primesc fibre aferente de la hipotalamus și trimit fibre eferente multiple : cortico-striate, cortico-talamice, cortico-hipotalamice (la porțiunea anterioară și posterioară) și cortico-bulbo-spinale.

În rezumat, din punct de vedere anatomic : vagul (parasimpatic) face legătura între hipotalamusul anterior și stomac ; el permite astfel ca stomacul să suporte efectul stimulilor corticali.

Simpaticul asigură legătura între partea posterioară a hipotalamusului și centrii simpatici din trunchiul cerebral și măduvă.

Conexiunile între hipotalamusul posterior și antehipofiză permit o legătură neuro-hormonală exclusiv eferentă între hipotalamus și stomac.

Există deci două căi de conducere nervoasă, simpatică și parasimpatică și o cale neuro-hormonală care acționează asupra cortico-suprarenalei.

Din punct de vedere fiziologic :

a) simpaticul este inhibitor al motricității și al secreției gastrice ; el este de asemenea vasoconstrictor și deschide șunturile arterio-venoase din submucoasa gastrică. Aceste ultime două acțiuni diminuează circulația sanguină la nivelul mucoasei gastrice ;

— vagul are efect invers, fiind nervul motor și secretor al stomacului ; el este vasodilatator și închide șunturile arterio-venoase de la nivelul plexului submucos.

Excitarea vagului produce deci hipercontracții și hipersecreții ; în același timp, prin vasodilatația arteriolelor mucoase, prin închiderea șunturilor arterio-venoase și prin contracția muscularei mucoasei și a stratului muscular gastric, produce o stază și o congestie a mucoasei gastrice.

b) fiecare din porțiunile hipotalamusului are efecte antagoniste.

— hipotalamusul anterior, prin intermediul vagului :

- are o acțiune de excitare a regenerării celulare de la nivelul mucoasei gastrice ;
- provoacă o creștere precoce a secreției acide ;
- crește chinetica stomacului ;
- crește fluxul sanguin mezenteric ;

— hipotalamusul posterior, invers, prin intermediul simpaticului :

- diminuează mișcările stomacului ;
- scade fluxul sanguin mezenteric ;
- este vasoconstrictor ;
- în plus, prin acțiunea sa asupra antehipofizei care secretă ACTH crește cortizonul sanguin ; acesta are acțiune asupra barierei mucoasei gastrice (diminuează puterea de apărare a mucoasei) și provoacă o creștere tardivă a secreției de acid clorhidric.

c) în stare normală există un echilibru între cele două porțiuni ale hipotalamusului. Dezechilibrul poate proveni din inhibarea unei porțiuni cu eliberarea porțiunii antagoniste sau prin excitarea directă a

Scanned with OKEN Scanner

unui centru. French și Porter afirmă că stimularea hipotalamusului posterior (simpatic) provoacă ulcerul de stress, iar stimularea hipotalamusului anterior (parasimpatic), hemoragia de stress.

Reiese deci că hipotalamusul joacă un rol foarte important în fiziopatologia mucoasei gastrice și duodenale, reprezentînd o adevărată placă turnantă nervoasă și hormonală, care sub influența stimulilor corticali sau viscerali determină modificări importante secretorii, vasculare și motorii asupra mucoasei stomacului și duodenului. Hipotalamusul este organul de legătură între mucoasă și mediul extern, de stress, care (prin intermediul centrilor corticali și subcorticali) acționează asupra echilibrului existent la nivelul mucoasei gastrice și duodenale, între factorii de agresiune (acțiunea clorhidro-peptică) și factorii de apărare (mucoasa gastrică, mucus, proteine protectoare, substanțe alcaline). Ruperea acestui echilibru, în sensul creșterii agresiunii sau scăderii puterii de apărare a mucoasei, duce la apariția leziunilor.

Date de histologie

Pereții gastrici și duodenali sînt constituiți din patru tunici, care sînt de la exterior spre interior : seroasa, musculoasa dispusă în strat longitudinal, circular și oblic (între stratul muscular longitudinal și circular se găsește plexul nervos Auerbach). Urmează submucoasa, în care se găsește plexul nervos Meissen, și mucoasa, limitată în profunzime de *muscularis mucosae*. Mucoasa cuprinde un corion și multiple glande și un epiteliu de acoperire, format din celule care secretă mucus ; epiteliul se invaginează și formează cripte sau infundibule. Structura glandelor variază în funcție de localizare și se deschide în fundul criptelor :

— la nivelul cardiei, pe o suprafață lată de 2 cm, glandele sînt formate din celule muco-secretante ;

— la nivelul zonei fundice și a corpului gastric, arhitectura glandelor este complexă : coletul este ocupat de celule mucoide clare, muco-secretante ; restul glandei, formată din corp și zonă fundică, cuprinde celule principale (zimogene), care secretă granule inactive de pepsinogen, celule parietale, marginale (oxintice), care secretă acid clorhidric și celule argentafine, care par a secreta substanțe de tipul serotoninei ;

— la nivelul antropiloric mucoasa este fină, de 1—1,5 mm grosime ; glandele, cu un colet scurt, sînt tapisate de celule mici, identice morfologic cu cele din zona fundică. La nivelul coletului acestor glande au fost puse în evidență celulele „G", care secretă gastrina.

Stomacul este deci un organ glandular, a cărui secreție zilnică variază între 1,5—5 litri, cu medie de 2,5 litri.

La nivelul duodenului există în submucoasă glande de tip Brunner, foarte numeroase și mari în apropierea pilorului, al căror număr și dimensiuni scade rapid începînd de la ampula lui Vater. Secreția acestor glande este alcalină și bogată în mucus.

FIZIOLOGIA SECREȚIEI GASTRICE

COMPOZIȚIA SECREȚIEI GASTRICE

Stomacul unui adult normal secretă în 24 de ore aproximativ 2500 ml de suc gastric, a cărui compoziție variază cu faza de digestie. Analiza sucului gastric permite de a izola următoarele componente :

Scanned with OKEN Scanner

Acidul clorhidric, secretat de celulele marginale (oxintice), determină *p*H-ul sucului gastric ; măsurarea *p*H-ului apreciază aciditatea rezultată după amestecul acidului secretat cu substanţele neacide secretate de stomac şi după difuziunea ionilor H^+ care traversează mucoasa. Secreţia acidului clorhidric se apreciază prin titrare cu ajutorul unei soluţii de NaOH 0,1 N ; virajul reactivului Topfer (*p*H 3) măsoară aciditatea liberă şi virajul fenolftaleinei (*p*H 8) măsoară aciditatea totală. Valorile găsite se exprimă în „unităţi clinice" ; unitatea clinică este echivalentă cu 1 mEq de HCl la litru.

Testarea tipului secretor al bolnavului este absolut obligatorie pentru a stabili gradul de aciditate, tipul de secreţie acidă (neurogenă sau hormonală) şi pentru a putea astfel stabili indicaţia operatorie şi alegerea operaţiei celei mai adecvate de a reduce aciditatea cu minimum de sacrificiu morfologic.

Testul cu insulină (Hollander) se efectuează administrîndu-se după extragerea completă a stazei gastrice, subcutan, a 2 u insulină la 10 kg/corp sau doză de 10 u. Hipoglicemia postinsulină (care ajunge la aproximativ 50 mg%) excită nucleul vagului şi declanşează secreţia gastrică de HCl care durează în medie 4 ore (Stempien) şi a cărei curbă are două piscuri, din care cel precoce (primele 45—60') este datorit hipertoniei vagale (deci vagotomia o aboleşte), obţinută prin stimularea hipotalamusului anterior şi a nucleului central al vagului. Hiperaciditatea tardivă (120'—180') se datoreşte stimulării hipotalamusului posterior, care, corelat cu hipofiza anterioară, prin intermediul ACTH-ului, pe calea suprarenalei, excită secreţia de HCl ; suprarenalectomia aboleşte hiperaciditatea tardivă.

Răspunsul hiperacid la omul normal este în limitele de 40 mEq/l pentru HCl liber şi 60 mEq/l aciditate totală. Proba cu insulină este o metodă foarte utilă pentru aprecierea tonusului vagal, pentru aprecierea efectului tratamentului medical cu vagolitice şi mai ales pentru indicaţia de a executa vagotomia chirurgicală în tratamentul ulcerului (duodenal de predilecţie).

Testul cu histamină maximală (Kay)

Histamina are o puternică acţiune secretogenă, punînd celula parietală din glandele gastro-fundice în stare de activitate secretorie (Popielski şi Babkin etc.). Testul cu histamină maximală, prin administrarea (după extragerea completă a stazei) a 0,04 mg/kg de histamină, acid fosfat (0,014 mg/kg histamină bază) intramuscular (Kay) sau în perfuzie continuă cu ser fiziologic (tehnica Lawrie), produce o hiperaciditate maximă la 30'—60' de la injectare, dînd relaţii directe asupra masei de celule secretante şi a tipului de secreţie umorală. Pentru evitarea efectelor nocive ale histaminei maximale (şoc anafilactic, colaps, edem pulmonar etc.), cu 30' înainte se injectează 50—100 mg dintr-un preparat antihistaminic activ, care nu inhibă stimularea secreţiei gastrice. Ca şi în proba cu insulină, se prelevează cel puţin 2 eşantioane, la 15', înainte de injectare şi 6—8 eşantioane, tot la 15', după injectare, dozîndu-se HCl liber total, cantitatea secreţiei şi uneori enzimele gastrice. Valorile normale ale debitului clorhidric pe oră sînt în medie de 20—22 mEq/oră pentru bărbaţi şi 16—18 mEq/oră pentru femei, la excitarea maximală cu histamină. Proba se mai poate face cu doza standard de 1 mg histamină, mai uşor suportată de bolnavi, care nu necesită injectare de antihistamină ; valorile secreţiei acide sînt ceva mai reduse.

Scanned with OKEN Scanner

Prin cele două teste descrise și utilizate curent în prezent, se stabilește masa celulelor și debitul de acid clorhidric al stomacului, corelație direct proporțională și cu semnificație deosebită în diagnosticul clinic al bolii ulceroase și necesară pentru alegerea tipului de intervenție chirurgicală. În același timp se stabilește tipul secretor, neurogen (vagal), hormonal (umoral) sau mixt, testare care nu poate lipsi în prezent în stabilirea indicațiilor operatorii. În mod normal există 0,7—0,8 bilioane celule parietale secretante de HCl ; la bolnavii de ulcer masa celulelor poate crește pînă la 1,7—1,8 bilioane celule oxintice. Prezența unei mase crescute celulare secretante în ulcer poate fi de ordin congenital (cauză familială) sau cîștigat, consecința unei vagotonii prelungite ; în ulcerul duodenal se constată în plus o sensibilitate deosebită a celulelor la stimulul vagal.

Histamina are o acțiune similară gastrinei în ceea ce privește excitarea secreției celulelor parietale ; testul cu histamină deci ne oferă relații indirecte asupra sensibilității celulelor la gastrina antrală. Doza de 2 μg/kg de gastrină administrată subcutan reprezintă doza maximală care produce un debit orar de HCl de peste 40 mEq în ulcerul duodenal, fiind similar cu cel obținut prin histamină.

Secreția nocturnă de acid clorhidric se colectează cu sonda introdusă nazal, pentru ca bolnavul să poată dormi (condiție ideală) ; proba se efectuează timp de 12 ore între orele 20 și 8, extrăgîndu-se din oră în oră toată secreția gastrică și determinîndu-se cantitatea de secreție de HCl în mEq (curba secreției). La omul normal se obțin aproximativ 500 ml suc gastric, conținînd 18—20 mEq HCl și există o pauză secretorie cu minimum de secreție între orele 24 și 4. În ulcerul duodenal sau în sindromul Zollinger-Ellison există o stare dissecretorie (Fodor) cu creșterea atît a cantității secreției cît și a HCl, care are o curbă maximă între orele 24 și 4. Starea dissecretorie nocturnă coroborată cu hiperaciditatea după stimulare reprezintă un criteriu foarte valoros care, împreună cu simptomatologia clinică (durerea cu caracteristicile sale) și eventual cu prezența sîngelui (microscopic sau macroscopic), permite stabilirea diagnosticului de ulcer duodenal, chiar în absența datelor radiologice.

Enzimele. Mucoasa gastrică secretă trei pepsinogenaze : presura, gelatinaza și o lipază.

a) Pepsinogenazele la un *p*H acid (*p*H optim = 2) se transformă în enzime active și transformă proteinele în polipeptide. Există, la om, un paralelism între secreția de HCl și pepsinogenaze, concentrația lor crescînd în timpul prînzului. Secreția pepsinogenazelor este sub dependența pneumogastricului, a cărui stimulare este de 10 ori mai eficace în secreția acestor enzime (celulele principale — zimogene) decît stimularea maximală cu histamină sau gastrină.

b) Presura este o enzimă prezentă la nou-născut și copil, care are un efect coagulant asupra laptelui.

c) Lipaza are un *p*H optim de 5,5 și acțiunea sa enzimatică este limitată.

d) Gelatinaza, secretată de celulele principale, lichefiază gelatina de 400 de ori mai repede decît pepsina.

Mucusul este secretat de glandele antro-pilorice, de celulele de la nivelul gîtului glandelor fundice și de toate celulele epiteliului de aco-

Scanned with OKEN Scanner

perire a mucoasei ; el apare ca o peliculă protectoare care acoperă întreaga suprafaţă gastrică.

Stimularea splanhnicului şi stimularea uşoară a pneumogastricului cresc uşor secreţia de mucus ; iritarea directă a mucoasei gastrice produce o secreţie abundentă de mucus, care are un rol protector foarte important.

O serie de substanţe „ulcerogene", ca şi secreţia crescută (sau aport extern) de corticosteroizi, diminuează vîscozitatea mucusului, scăzînd astfel rolul său protector, de barieră împotriva factorului agresiv clorhidro-peptic.

CONTROLUL SECREŢIEI GASTRICE

Secreţia gastrică este ciclică, crescînd în timpul meselor, pentru a diminua progresiv în intervalele dintre ele. Factorii responsabili de acest tip de activitate ciclică sînt :

— factorii care stimulează secreţia gastrică ;
— factorii care inhibă secreţia gastrică.

Factorii care stimulează secreţia

a) Faza cefalică este de asemenea numită *faza neurogenă* sau *vagală*. Vederea, mirosul, gustul alimentelor, gîndul la alimentaţie, sugestia hipnotică a unui prînz, toate acestea sînt elemente care declanşează o puternică secreţie de suc gastric bogat în acid clorhidric şi în pepsină. Secreţia de mucus suferă de asemenea o creştere, dar mai puţin importantă.

Elementul „emoţional" este foarte important ; prezentarea îngrijită şi apetisantă a mîncării provoacă o secreţie gastrică mult mai mare decît aspectul alimentelor prost preparate. Anxietatea diminuează secreţia gastrică iar agresivitatea o stimulează. Hipoglicemia în valoare de 50 mg% stimulează secreţia, pe calea hipotalamusului anterior şi a nucleilor vagali ; răspunsul secretor se manifestă în 30′ după injectarea insulinei (2 unităţi/10 kg corp) şi durează 90′. Această reacţie stă la baza testului Hollander şi foloseşte şi la testarea eficacităţii vagotomiei : dacă nu există o creştere a secreţiei acide se consideră că vagotomia este completă. Această fază cefalică este deci abolită prin secţionarea tuturor fibrelor vagale care inervează stomacul. Reiese cu claritate că pneumogastricii sînt nervii secretori ai stomacului ; influxul nervos este transmis în plexul Meissner, care îl retransmite în continuare la glandele secretorii. Mediatorul chimic este acetilcolina.

Al doilea mod de acţiune al vagului este stimularea directă a glandelor antro-pilorice şi în mod special a celulelor G, ceea ce are ca efect hipersecreţia de gastrină, care pe cale umorală excită celulele glandelor fundice în secreţia de acid clorhidric. Lucrările experimentale ale lui Pe Thein şi Schofield B. au demonstrat categoric, încă din 1959, acest mecanism (*J. Physiol* 1959, *148*, 291—305).

În această fază cefalică căile de transmisie ale influxului cortical, ca şi coordonarea lor către nucleul de origine a pneumogastricului, se face prin intermediul hipotalamusului şi mai ales prin porţiunea sa anterioară.

Scanned with OKEN Scanner

b) Faza gastrică a secreției. Secreția produsă de faza cefalică durează aproximativ 30′—45′ ; după un prînz, stomacul continuă să secrete încă 3—4 ore. Lucrările experimentale, printre care citãm cele ale lui Oberhelman H. A. Jr. (Am. J. Physiol, 1952, *169*, 738—748), au demonstrat că introducerea de alimente sau simpla distensie a unei pungi antrale izolate și denervate produce, într-o pungă gastrică denervată și izolată de la nivelul zonei gastro-fundice, secreția unui suc gastric bogat în acid clorhidric și pepsină. Acțiunea stimulatoare se exercită pe cale umorală de către gastrina secretată de mucoasa antrală.

Gastrina este cel mai activ hormon și cu cele mai mari implicații în hipersecreția clorhidro-peptică a stomacului și în patogenia ulcerului gastric și duodenal. El a fost izolat și sintetizat ; este un hormon polipeptidic format din 17 resturi de aminoacizi, secretat în principal de submucoasa antrală și în cantități reduse de submucoasa jejunului superior. Un hormon cu acțiune similară, dar de 1000 de ori mai activ, a fost extras din adenomul pancreatic extrainsular (Gregory și Tracy), fiind secretat de celulele non-beta și producînd sindromul Zollinger-Ellison. Gastrina are acțiune asemănătoare cu histamina, dar pare a fi de 500 de ori mai activă și nu este inactivată de ficat. Eliberarea gastrinei în timpul fazei gastrice a secreției este controlată, așa cum am văzut, de vagi (60—70%), dar și de inervația intrinsecă a stomacului ; baroreceptorii și chemoreceptorii conduc de la mucoasă influxul nervos local la glandele și celulele care secretă gastrina. Atropinizarea sau cocainizarea mucoasei abolește secreția gastrină la antrul denervat vagal, în timp ce acetilcolina crește ritmul de secreție, în aceleași condiții. Acetilcolina pare a fi mediatorul chimic și în cazul mecanismului nervos intrinsec.

c) Faza intestinală. În condiții normale faza cefalică și gastrică sînt responsabile de 90% din secreția gastrică ; restul este sub dependența fazei intestinale. Chiar între prînzuri secreția slabă gastrică continuă datorită unor hormoni secretați de duoden și jejunul superior, ce par a fi similari cu gastrina ; de asemenea, histamina și imidazolii rezultați din degradarea intestinală a proteinelor par a avea un rol umoral în secreția gastrică. Trecerea bolului alimentar sau distensia jejunului superior crește secreția de HCl în stomacul izolat și denervat.

Inhibarea secreției gastrice

a) Faza cefalică. Factorii emoționali ca melancolia, tristețea, furia etc. inhibă secreția gastrică ; de asemenea, senzația de saţietate, plenitudine, diminuează activitatea vagală și oprește secreția la nivelul celulelor parietale și la nivelul antrului. Stimularea simpaticului, sub orice formă, are ca efect inhibarea secreției gastrice. Anticolinergicele și blocantele ganglionare sînt inhibitori vagali și neuronali, reducînd semnificativ acțiunea secretorie a vagului.

b) Faza gastrică. În momentul în care stomacul se evacuează de conținutul alimentar, contactul alimentelor cu mucoasa antrală și distensia acestuia încetează și dispar stimulii (chimici, fizici etc.) care determină secreția de gastrină ; aceasta antrenează o reducere importantă a secreției acido-peptice.

Pe de altă parte, în timpul digestiei gastrice, pe măsură ce aceasta se produce, conținutul stomacului se acidifică ; la un pH inferior de 2,

Scanned with OKEN Scanner

secreția de gastrină și activitatea secretorie a celulelor parietale încetează. Mecanismul de inhibiție secretorie are o dublă explicație :

• scăderea accentuată a *p*H-ului conținutului gastric determină o aciditate mare, care pe calea chemoreceptorilor intramurali inhibă secreția de gastrină ;

• al doilea mecanism s-ar datori secreției la acest *p*H a unei substanțe numită „gastric-Chalone" sau prescurtat Code, „gastron" care are ca efect inhibarea secreției gastrice (mucopolizaharid care rezistă digestiei peptice).

Este evident că, indiferent care este mecanismul precis, există un factor de autoreglare care oprește secreția de HCl de către celulele parietale, atunci cînd nu mai este nevoie.

c) Faza intestinală :

— acidificarea duodenului (*p*H 2) inhibă secreția și motilitatea stomacului ;

— hipertonia conținutului duodenal (peste 270 miliosmoli) și hipotonia sa (sub 50 miliosmoli) au de asemenea un efect inhibitor asupra secreției și motilității gastrice ;

— prezența acizilor grași și, mai ales, a esterilor acizilor grași amestecați cu grăsimi neutre, inhibă secreția și motilitatea gastrică ; acțiunea lipidelor este mai puternică și de mai lungă durată decît aceea a *p*H-ului și a osmolarității.

Acțiunea inhibitorie se datorește unui hormon eliberat de mucoasa duodenală, numit „enterogastronul", în prezent izolat. S-a mai izolat de asemenea și un al doilea hormon, clorhidroinhibitor, denumit „secretina". Mucoasa duodenală și a jejunului superior poate astfel să regleze secreția acido-peptică și trecerea chimului prin pilor. Transpoziția duodenului în plin mediu alcalin al intestinului subțire terminal determină o hiperaciditate gastrică de 2—5 ori mai mare.

Acțiunea enterogastronului și a secretinei este foarte diminuată după vagotomie, ceea ce demonstrează mecanismul mixt, hormonal și nervos.

★

Am descris factorii principali care stimulează și inhibă secreția acido-peptică și motilitatea gastrică și care pot, în anumite condiții, să se deregleze și să determine apariția maladiei ulceroase.

Există de asemenea și alți factori care pot avea o influență asupra secreției gastrice și care pot juca un rol în ulcerogeneză, în anumite condiții particulare.

Rolul ficatului

Studiile clinice și materialul de autopsie au demonstrat că există o creștere a incidenței ulcerului gastric și duodenal la bolnavii cu ciroză hepatică ; această incidență crește la bolnavii cu anastomoză porto-cavă (D. Burlui). Lucrările a numeroși cercetători sugerează existența unui hormon secretagog puternic (din clasa histaminei), secretat de intestin și inactivat la nivelul ficatului. În ciroză sau leziuni traumatice ale ficatului, această inactivare a ficatului este diminuată sau abolită. De asemenea, în șunturile naturale porto-sistemice din obstacolul prehepatic (tromboză portală) sau obstacolul intrahepatic (ciroză) și mai ales în șunturile chirurgicale porto-sistemice (îndeosebi portocave tronculare),

Scanned with OKEN Scanner

substanța secretogenă trece în circulația generală producînd leziuni ulceroase la nivelul mucoasei gastro-duodenale.

Este în prezent admis că ficatul joacă un rol important în reglarea secreției gastrice, fără însă a se cunoaște în amănunțime procesul enzimatic sau celular.

Rolul pancreasului

Sindromul Zollinger-Ellison constă din existența de ulcerații cu caracter evolutiv acut, situate pe stomac, duoden, jejun. Ele sînt determinate de prezența unei substanțe secretogene emisă de tumori (maligne sau benigne) ale insulelor Langerhans, și anume, care se dezvoltă pe seama celulelor A (non-beta) și mai ales A_1 argentafine. Substanța secretată este asemănătoare gastrinei antrale ; extrasul din adenomul pancreatic este de 1000 de ori mai activ ca extrasul antral normal (Gregory și Tracy) și determină o creștere foarte mare a secreției gastrice cu o hiperclorhidrie liberă foarte accentuată. Tumorile secretante pot să se formeze și în afara pancreasului, oriunde există incluziuni de țesut pancreatic (jejun, duoden, pedicul hepatic, mezouri etc.).

Ulcerele determinate de tumorile benigne sau maligne ale pancreasului endocrin și descrise de Zollinger-Ellison sînt caracterizate printr-o marcată hiperaciditate, evoluție acută spre perforație sau hemoragie, sînt însoțite de diaree (30—40%) și ridică probleme terapeutice deosebit de dificile.

Rolul glandelor endocrine

a) Paratiroida. Tumorile de paratiroidă se însoțesc de o incidență crescută de ulcere gastro-duodenale ; nu se cunoaște încă relația de la cauză la efect și nici dacă este vorba de o hipoparatiroidie sau hiperparatiroidie.

b) Suprarenalele pot avea un rol important în reglarea secreției gastrice și în patogenia ulcerului ; acest rol a fost pus în evidență de numeroase observații, ca aclorhidria în maladia Addison, diminuarea secreției gastrice după suprarenalectomie și creșterea secreției gastrice și a incidenței ulcerelor în sindromul Cushing.

Există de asemenea ulcere de „stress" ; în același timp administrarea de ACTH și Cortizon poate determina ulcere sau poate activa ulcere vechi.

Se cunoaște în prezent existența axului hipotalamus posterior — hipofiza anterioară — corticosuprarenală — stomac, care prin intermediul ACTH-ului și corticoizilor determină, pe de o parte o scădere a factorului de apărare (epiteliul mucoasei gastrice și scăderea cantitativă și calitativă a mucusului de protecție), iar pe de altă parte o creștere moderată și tardivă a secreției clorhidropeptice.

Influența sistemului nervos central

De la observațiile lui Cushing asupra asocierii ulcerului gastro-duodenal și a leziunilor cerebrale, au apărut un număr foarte mare de lucrări experimentale și de fapte clinice. Reiese că toate leziunile intracraniene pot produce leziuni ale tubului digestiv. În prezent însă este dovedit că hipotalamusul are rolul esențial în această problemă. Tulburările sale funcționale și morfologice determină tulburări în secreția stomacului. Hipotalamusul primește impulsuri din tot organismul pe

Scanned with OKEN Scanner

căile aferente și de asemenea de la centrii corticali. Stimularea hipotalamusului anterior mărește rapid secreția gastrică pe cale vagală și determină o hiperclorhidrie importantă. Stimularea hipotalamusului posterior provoacă o secreție gastrică tardivă și moderat hiperclorhidrică, care nu este afectată de vagotomie (ca a hipotalamusului anterior), dar care nu se produce la animalele care au fost în prealabil suprarenalectomizate.

În concluzie, relatările succinte ale datelor de anatomie, histologie și fiziologie a secreției gastrice pot sintetiza, în lumina celor mai recente date, mecanismele care determină secreția gastrică de acid clorhidric. Debitul clorhidric depinde de *masa celulelor parietale* (zestre ereditară sau cîștigată) și de sensibilitatea lor la diverși factori ; mecanismele care acționează sînt :

1) *Mecanismul vagal* acționează direct asupra celulelor parietale și indirect prin eliberarea de gastrină antrală.

2) *Mecanismul antral* eliberează gastrina fie la stimularea vagală extrinsecă, fie la stimularea locală prin contactul direct dintre mucoasă (chemoreceptori și baroreceptori) și alimente, suc gastric alcalin, distensie.

3) *Mecanismul suprarenal umoral* acționează fie datorită unui hormon asemănător gastrinei, fie prin histamina și imidazolii proveniți din degradarea proteinelor în intestin.

ULCERUL GASTRIC ȘI DUODENAL

Există între ulcerul gastric și ulcerul duodenal deosebiri evidente, din mai multe puncte de vedere, dar mai ales etiopatogenic și terapeutic ; în același timp, pe plan clinic, cele două leziuni prezintă multe caractere asemănătoare, ceea ce justifică efectuarea unui studiu comun.

Ulcerul, în ultimă instanță, este reprezentat de una sau mai multe leziuni ale mucoasei gastrice sau duodenale, caracterizate prin pierderea de substanță, cu posibilitate evolutivă și penetrantă, putînd să intereseze și celelalte straturi ale peretelui stomacului și duodenului, inclusiv seroasa.

Etiologie

Boala ulceroasă cunoaște după al doilea război mondial o frecvență din ce în ce mai mare ; 10—12% din bolnavii internați în serviciile de medicină internă sau chirurgie prezintă ulcer gastric sau duodenal. Morbiditatea prin maladie ulceroasă a bolnavilor din ambulatoriu este și mai mare, iar zilele cu incapacitate temporară de muncă sau pensionările temporare și definitive grevează din ce în ce mai mult bugetul de asigurări sociale și scot din muncă un mare număr de bolnavi. Însăși viața de familie și personală a bolnavilor este afectată de această maladie cu tendință continuă la extindere. De asemenea, un important număr de bolnavi tratați chirurgical devin purtătorii unor suferințe definitive, ca urmare a tulburărilor morfo-funcționale grave, consecința unor procedee chirurgicale mutilante sau neadecvate. Mortalitatea, în special prin complicațiile acute ale ulcerului, nu este de asemenea neglijabilă.

Scanned with OKEN Scanner

Toate aceste considerente justifică eforturile care se fac pentru profilaxia, tratamentul și recuperarea bolnavilor cu maladie ulceroasă.

Bărbații sînt mai frecvent afectați (4/1), iar vîrsta de maximă incidență a bolii este între 30—50 ani, cu extindere din ce în ce mai mare spre cei doi poli ai vieții ; se constată o frecvență crescîndă și la adolescenți.

Se observă numeroase cazuri de ulcer familial, ceea ce ridică problema factorului genetic ; componenta ereditară se manifestă în special prin masa crescută a celulelor parietale (oxintice) și prin fragilitatea mucoasei gastrice și duodenale (factorul de apărare), constituind *cauze predispozante*.

Dintre *cauzele favorizante* menționăm :

— igiena defectuoasă a alimentației, constînd din mese neregulate, masticație incompletă ;

— alimente iritante, picante, excitante ale secreției gastrice (faza gastrică), prea fierbinți sau prea reci, alcoolul, tutunul etc. ;

— dantură deficitară, pioree alveolară, infecții cronice nazo-faringiene și amigdalite acute repetate ;

— terenul neuro-endocrin dezechilibrat (astenicii, distonicii neurovegetativi etc.) constituie, de asemenea, o cauză favorizantă a apariției bolii ;

— stress-ul, declanșat de o multitudine de agenți agresivi de naturi diferite și nespecifice (factorii psihici, frigul, căldura, traumatismele, tensiunea nervoasă etc.), poate crea condiții favorizante, uneori chiar cu implicații patogenice, în apariția leziunilor ulceroase și a hemoragiei gastro-duodenale.

Patogenie

Este incontestabil că în ultimele decenii și în special după cel de-al doilea război mondial, cunoștințele noastre despre fiziologia și fiziopatologia gastro-duodenală s-au îmbogățit, oferindu-ne posibilități noi de interpretare etiopatogenică a maladiei ulceroase ; rămîn totuși o serie de necunoscute, astfel că patogenia ulcerului gastric și duodenal nu este definitiv elucidată. În ultimii ani au fost propuse și executate o serie de operații numite „fiziologice", mai ales pentru ulcerul duodenal. Morbiditatea și mortalitatea postoperatorie a fost ameliorată, dar nu s-a găsit încă tratamentul ideal al cărui succes să fie totdeauna sigur.

Probabil, numeroși factori sînt incriminați în apariția unui ulcer, la care se adaugă alți factori care îl mențin în stare cronică sau îl fac să evolueze spre complicații ; de asemenea, mecanismele care influențează acești factori sînt multiple și variabile.

Totuși, printre acești factori patogenici, *hiperaciditatea* (factorul agresiv), *diminuarea rezistenței mucoasei* (factorul de apărare) și *factorul psihic* (stress-ul) sînt incontestabil cei mai importanți.

1. Hiperaciditatea

Proprietățile digestive ale sucului gastric sînt cunoscute de mult timp ; se știe cu precizie că acțiunea combinată a acidului clorhidric și a pepsinei poate să producă un ulcer în orice țesut viu și că în absența pepsinei și acidului clorhidric ulcerul nu se produce ; vechiul dicton

Scanned with OKEN Scanner

„unde nu este acid nu este ulcer" este în continuare adevărat. Scopul major al terapeuticii medicale sau chirurgicale constă în a reduce valorile aciditățiI la un nivel inferior concentrației optime, care favorizează acțiunea pepsinei.

Este de remarcat însă că nu întotdeauna hiperaciditatea este cauza ulcerului ; se constată uneori valori ridicate peste normal ale aciditățiI fără leziune ulceroasă sau aciditățI în limite normale în prezență de ulcere, mai ales cu localizare gastrică. În plus, maladia ulceroasă este o maladie ciclică și un ulcer se poate vindeca spontan sau recidiva, fără modificări importante în concentrația și cantitatea acidului clorhidric.

Reiese deci că hiperclorhidria și hipersecreția nu sînt singurii factori responsabili de apariția ulcerului și că există și alți factori care determină ca mucoasa să fie sensibilă la acțiunea combinată a acidului și pepsinei.

Se constată de asemenea că în ulcerul duodenal valorile aciditățiI sînt de 2—4 ori mai ridicate decît la indivizii normali ; în ulcerul gastric valorile aciditățiI sînt în limite apropiate de normal, în timp ce în cancerul gastric aciditatea este foarte scăzută sau există chiar aclorhidrie. Aceste constatări demonstrează variabilitatea factorului „acid" și de asemenea dovedește importanța hiperaciditățiI în ulcerul duodenal, în timp ce ulcerul gastric poate avea o patogenie diferită ; în amîndouă cazurile însă prezența acidului și a pepsinei sînt necesare.

Se observă uneori coexistența unui ulcer duodenal cu un ulcer gastric ; de obicei, ulcerul duodenal precede ulcerul gastric. Adesea există și o stenoză piloro-duodenală și apariția ulcerului gastric pare să confirme teoria lui Dragstedt, care susține că staza la nivelul antrului produce o hipersecreție a glandelor antropilorice cu eliberare de gastrină, factor important în patogenia ulcerului gastric.

Concepția acido-peptică în patogeneza ulcerului gastric și duodenal, în sensul *creșterii factorului de agresiune* explică desigur apariția leziunii, mai ales pe mucoasa duodenală ; în gastrita atrofică aclorhidrică ulcerul nu apare niciodată. Cercetările în susținerea hiperclorhidriei, ca factor principal și absolut obligatoriu în patogenia maladiei ulceroase, au fost numeroase și valoroase, stabilindu-se o corelație între gradul hiperaciditățiI și masa celulelor parietale (oxintice) și demonstrîndu-se mecanismele care declanșează hipersecreția acido-peptică. Totuși, așa cum s-a mai menționat, concepția peptică exclusivă nu a putut explica în multe cazuri apariția leziunii ulceroase.

2. Diminuarea rezistenței mucoasei

Sînt numeroase particularități și caracteristici ale ulcerului gastric și duodenal, iar hiperaciditatea, ca singur factor determinant, nu poate explica apariția leziunii ; iată spre exemplu cîteva :

— ulcerul este o leziune unică, în marea majoritate a cazurilor, cu localizare precisă, în anumite zone, în timp ce întreaga mucoasă este supusă acțiunii clorhidro-peptică ;

— există hiperclorhidrii fără leziune ulceroasă ;

— restul mucoasei este normală în ulcerul gastric și întreaga mucoasă gastrică este normală în ulcerul duodenal ;

— există ulcere fără hiperclorhidrie ;

Scanned with OKEN Scanner

— în cazul unei biopsii a mucoasei gastrice în ulcerul duodenal hiperacid, aceasta se vindecă perfect și nu se transformă în ulcer ;

— ulcerul de „stress" în cazul traumatismelor cranio-cerebrale sau al arsurilor apare fără modificarea clorhidriei ;

— în aceleași condiții ale acidității, ulcerul are perioade de remisiune și perioade de exacerbare.

Toate aceste observații și încă multe altele sugerează că există anumiți factori locali, a căror natură nu este pe deplin cunoscută. S-a emis astfel ideea că apariția leziunii ulceroase este rezultatul unei diminuări a rezistenței mucoasei, deci o *diminuare a factorului de apărare.*

Această diminuare însă este localizată doar în anumite zone de frecvență maximă a ulcerului.

Integritatea peretelui gastric este determinată de starea de irigație în microcirculația submucoasă și mucoasă, de starea epiteliului de protecție a mucoasei și de calitatea și cantitatea mucusului protector, care în ansamblu constituie factorul de apărare, de rezistență a peretelui gastric la agresiunea clorhidro-peptică.

Numeroase studii recente demonstrează rolul microcirculației submucoase și mucoase, care prin dereglare pe cale nervoasă sau umorală poate duce la ischemia sau la staza și congestia mucoasei, cu consecințe imediate asupra vitalității epiteliului mucoasei. De asemenea, o serie de factori și mecanisme influențează secreția de mucus al cărui rol primordial de peliculă protectoare devine ineficace ; calitatea și cantitatea secreției celulelor mucoide și mucoase este condiționată pe cale nervoasă, hormonală și vasculară. În special în ulcerul gastric, mucusul protector joacă un rol primordial în patogenia afecțiunii. Trebuie menționat de asemenea că numeroase medicamente (cortizonul, aspirina, antinevralgicele etc.) modifică cantitatea și calitatea mucusului protector, creînd condiții de apariție a ulcerului.

3. Factorul psihic

Hipersecreția de acid clorhidric și pepsină cresc semnificativ în perioadele de furie, supărare, enervare etc., în timp ce frica, nesiguranța, teama au un efect inhibitor al secreției clorhidro-peptice. Frecvența apariției ulcerului în crizele emoționale sau agravarea unui ulcer, în aceleași condiții, este un fapt bine stabilit. Incidența ulcerului a crescut considerabil în timpul ultimului război mondial și frecvența sa crește de asemenea în societățile ultra-industrializate și în centrele urbane cu viață trepidantă și cu indice mare de solicitare nervoasă.

Rolul stress-ului în geneza ulcerului este în prezent bine determinat ; raportul lui A. Sibilly și Ph. Boutelier, prezentat la al 76-lea Congres Francez de Chirurgie din 17—20 septembrie 1974 (Paris), reprezintă un document științific deosebit de valoros, în fundamentarea ulcerului de stress. Experimental s-a reușit în mod repetat de a produce la animale ulcer, în condiții de stress continuu. Reiese deci că există, în special la unii indivizi, o predispoziție particulară în acest sens : sînt indivizi nervoși, anxioși, vagotonici. Observațiile clinice au demonstrat că în mod real există „un teren ulceros".

In concluzie, în concepția actuală a patogeniei ulcerului gastric și duodenal se consideră că ulcerul este leziunea finală a procesului de autodigestie și rezultă din interacțiunea a numeroși factori.

Scanned with OKEN Scanner

Pe terenul *predispus genetic* acționează factorul clorhidropeptic condiționat de masa celulelor parietale (oxintice), intervin glandele endocrine, sistemul nervos, factorul vascular local (microcirculația) și vitalitatea mucoasei. Acești factori principali se dispun în forțe antagoniste și constituie *factorul de agresiune* și *factorul de apărare*. Homeostazia funcțională și morfologică rezultă din echilibrul celor două forțe antagoniste.

Ulcerul gastric sau duodenal apare atunci cînd echilibrul dintre cei doi factori se rupe ; în ulcerul duodenal crește și predomină factorul de agresiune și autodigestie clorhidropeptică, în timp ce în ulcerul gastric scade factorul de apărare a mucoasei gastrice.

La acest mecanism principal se adaugă condițiile predispozante și favorizante amintite la capitolul de etiologie : alimentația, toxicele ca tutunul, alcoolul, cafeaua, medicația ulcerogenă etc., care au o pondere variabilă de la individ la individ. Acești factori intervin însă cu siguranță în declanșarea unui ulcer ce se află în stadiul de acalmie, la apariția unor noi ulcerații sau în prelungirea fazei active a bolii.

Anatomie patologică

1. *Ulcerul acut* poate să apară ca o complicație terminală a unei afecțiuni acute, cu localizare atît pe mucoasa gastrică cît și pe mucoasa duodenală, de multe ori sub formă de leziuni multiple, cu potențial mare spre complicații hemoragice și perforative. Aceste forme de ulcer au o patogenie diferită de maladia ulceroasă.

Există însă și ulcerul acut, leziune de obicei unică cu localizare identică cu a ulcerului cronic, care se manifestă la indivizii de obicei tineri, în plină stare de sănătate aparentă. Macroscopic, este vorba de o ulcerație superficială, foarte dificil de descoperit intraoperator ; leziunea poate sîngera sau poate perfora foarte frecvent.

Este totuși necesar de a face deosebire între ulcerul acut, cu patogenie în care stress-ul este predominant, și ulcerul cronic, care reprezintă adevărata leziune a maladiei ulceroase.

2. *Ulcerul eronic.* Localizarea ulcerului este mai frecventă în zonele în care țesuturile suportă acțiunea conjugată a pepsinei și a acidului clorhidric ; aceste zone sînt evident stomacul și bulbul duodenal, însă putem întîlni ulceru lși la nivelul porțiunii terminale a esofagului pe segmentul II și flexura superioară a primei porțiuni a duodenului, pe a doua porțiune a duodenului, pe mucoasa jejunală după gastroenterostomie sau la nivelul diverticulului Meckel, sediul mucoasei gastrice ectopice. Trebuie remarcat că ulcerul nu apare pe mucoasa din „zona acidă" a stomacului, unde este sediul glandelor gastro-fundice, tapisate cu celule principale (zimogene) și celule parietale (oxintice) ; leziunea apare cu frecvență maximă în „zona de tranziție" sau în „zona alcalină" a stomacului și duodenului. Astfel, ulcerele gastrice în 95% din cazuri sînt situate la nivelul micii curburi și majoritatea lor în zona antro-pilorică în apropierea pilorului (ultimii 5—7 cm ai antrului). Uneori putem găsi ulcerul situat în apropierea cardiei (juxtacardial), unde de asemenea este o zonă alcalină. La nivelul micii curburi gastrice, ulcerul este situat pe versantul anterior, dar mai frecvent pe versantul posterior ; sediul leziunii ulceroase gastrice, cu maximum de frecvență pe mica curbură,

Scanned with OKEN Scanner

este pus în legătură cu vascularizația săracă a acestei zone, avînd în vedere că la acest nivel nu există plexul vascular submucos cu rol major în vitalitatea mucoasei, a endoteliului mucos de protecție și a secreției de mucus (fig. 23).

Ulcerul cronic al marii curburi sau al zonei fundice (marea tuberozitate) este excepțional de rar întîlnit.

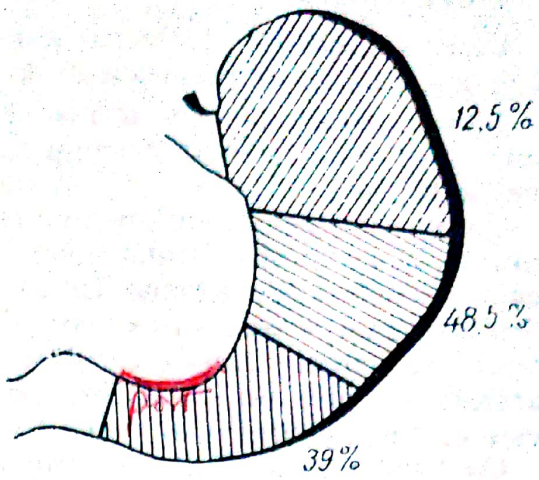

Fig. 23 — Repartiția cranio-caudală a ulcerelor gastrice.

La nivelul duodenului ulcerul este situat pe prima porțiune, de regulă la nivelul bulbului duodenal, pe cele două fețe. Frecvența localizării ulcerului bulbar pe cele două fețe este aproximativ egală, evoluția este însă diferită : ulcerul anterior are tendința la perforație, iar ulcerul posterior la penetrație în pancreas, evoluînd sub forma ulcerului calos. Uneori întîlnim ulcer dublu, al celor două fețe, numit în literatura medicală anglosaxonă „kissing ulcer".

Există de asemenea și localizări pe segmentul al II-lea al primei porțiuni a duodenului, deci la dreapta arterei gastro-duodenale și mai jos, reprezentînd „ulcerele postbulbare" al căror diagnostic și tratament ridică probleme dificile și particulare.

— *Aspectul macroscopic* al ulcerului poate fi variabil în funcție de vechimea sa ; ulcerul de debut are anumite aspecte, iar ulcerul cronic, vechi, care a erodat mult peretele gastric sau duodenal, devine aderent la organele vecine, prezintă cicatrice albă sidefie stelată pe seroasă și îmbracă uneori forma de ulcer calos, în care țesutul conjunctiv hiperplazic de neoformație predomină.

Marginile leziunii ulceroase pot fi mai mult sau mai puțin proeminente sau bine marcate ; în puseu acut marginile sînt mult edematiate, denivelate, în timp ce marginile ulcerului din faza de acalmie sînt la nivelul mucoasei înconjurătoare. Pierderea de substanță, caracteristică leziunii ulceroase, interesează mucoasa, submucoasa și stratul muscular. Fundul ulcerului poate fi curat sau uneori acoperit de un exsudat gri închis.

Leziunea ajunsă la seroasă este marcată de cicatricea stelată cu seroasă albicioasă, îngroșată, uneori cu punctulețe hemoragice. În ulcerul vechi, duodenul poate prezenta deformări importante, aderențe la organele vecine și retracții cicatriciale cu formări de pseudo-diverticuli între ulcer și pilor.

Dimensiunile ulcerului sînt variabile ; la nivelul stomacului ulcerul are în medie diametrul de 1 cm, însă uneori poate fi mult mai mare. Ulcerul duodenal depășește rar în diametru 0,5 cm ; vasele sanguine prezintă procese de endarterită obliterantă sau tromboză iar terminațiile nervoase, leziuni tipice de nevrită.

Scanned with OKEN Scanner

Studiul clinic

Ulcerul duodenal și ulcerul gastric prezintă unele caracteristici particulare care trebuie precizate de la început.

Ulcerul duodenal este forma cea mai comună a maladiei ulceroase ; este afecțiunea întîlnită cel mai frecvent la tineri și adulți și predomină net la bărbați (4/1).

Ulcerul gastric se întîlnește mai frecvent la adulții peste 40 de ani sau la vîrstnici, frecvența fiind aproximativ egală la bărbați și femei, cu o ușoară predominanță totuși pentru sexul masculin. Problema cea mai importantă este de a face, dacă este posibil preoperator, diagnosticul diferențial între ulcerul simplu gastric și epiteliomul gastric ; această situație nu există în cazul ulcerului duodenal, unde cancerul este cu totul excepțional.

Cu toate că etiologiile și simptomatologiile sînt asemănătoare, ulcerul gastric ridică chirurgului probleme diferite de cele ale ulcerului duodenal. În timp ce în ulcerul duodenal hiperaciditatea și hipersecreția (factorul agresiv) joacă rolul principal, în ulcerul gastric, diminuarea rezistenței locale a mucoasei (factorul de apărare) la autodigestie pare să fie factorul preponderent.

Ulcerul cronic gastric este mai rezistent la tratamentul medical decît ulcerul duodenal ; în același timp însă, rezultatele tratamentului chirurgical sînt excelente, recidiva fiind foarte rară.

În ulcerul duodenal, obiectivul prim al tratamentului este scăderea valorilor acidității, în timp ce în ulcerul gastric excizia leziunii, eliminarea stazei la nivelul antrului și diminuarea acidității conferă condiții bune de vindecare definitivă.

Aceste considerații fiind făcute, este justificabil și util de a studia simultan cele două forme anatomo-clinice ale maladiei ulceroase.

Semne clinice

Semnele clinice ale ulcerului gastro-duodenal pot fi variabile, de la sindromul clasic, ciclic, cu orar fix, la sindromul frust, care nu se distinge de o dispepsie banală, colecistită cronică sau alte tulburări ale tubului digestiv.

Durerea este semnul principal și este determinată de hiperperistaltismul musculaturii gastrice și duodenale și de hiperaciditate ; durerea este de obicei alinată dacă neutralizăm aciditatea în exces, în timp ce ea se exacerbează dacă introducem acid în stomac. Este stabilit că hiperaciditatea determină secundar hipermotilitatea ; factorul acid și factorul motilitate sînt deci cauzele principale ale durerii ulceroase.

Durerea are caracterul de crampă, cu senzație de arsură sau de torsiune în regiunea epigastrică ; ea poate fi de intensități variabile și este în general ritmată de ingerarea de alimente (mica periodicitate). Apariția durerii are un orar relativ fix, survenind la 2—3 ore după mese, mai ales în ulcerul duodenal. Durerea care survine în momentul cînd stomacul este gol se numește „foame dureroasă" ; ea este în general calmată odată cu ingerarea alimentelor neiritabile și neacide. Foamea dureroasă sau durerea pe gol este foarte caracteristică pentru ulcerul duodenal, dacă acest simptom apare noaptea (ora 0—4).

Durerea poate fi diminuată temporar prin ingestia de apă, de lapte sau de antiacide și, în cazul ulcerului duodenal, și de alimente ; dimpo-

Scanned with OKEN Scanner

trivă, în ulcerul gastric durerea poate fi exacerbată de ingerarea alimentelor.

Durerea este localizată în epigastru, cu maximum de intensitate în punctul xifoidian, epigastric și periombilical ; în ulcerul duodenal penetrant în pancreas durerea poate iradia în spate, tip durere transfixiantă, „în frigare" (durere pancreatică) sau iradiată între omoplați. Cu excepția cazurilor tipice este dificil de a stabili diagnosticul după natura și iradierea durerii ; ceea ce este însă caracteristic pentru sindromul dureros în ulcer este *periodicitatea* sa. Această periodicitate este dublă : în cursul unei zile apare la ore fixe, după ingerarea alimentelor *(mica periodicitate)* și în al doilea rînd, perioada dureroasă este urmată de perioade lungi de acalmie *(marea peripdicitate)*.

Perioadele simptomatice sînt scurte la început, cu o durată de cîteva zile și apar mai ales primăvara și toamna sau ori de cîte ori apar diversele forme de stress psihic. Cu timpul însă, perioadele dureroase devin din ce în ce mai frecvente și mai de lungă durată pînă în momentul în care bolnavul suferă aproape continuu, fiind foarte puțin ameliorat de tratamentul medical.

Semne clinice secundare

Vomismentele nu însoțesc frecvent ulcerul gastric și duodenal necomplicat și, atunci cînd apar sporadic, nu au nimic caracteristic. Vomismentele provocate de bolnav, cu diminuarea imediată a durerilor, sînt tipice pentru ulcerul însoțit de hiperaciditate marcată.

Atunci cînd însă apar vomismentele de stază, acestea exprimă complicația orificială, piloro-bulbară, de edem, spasm și constituie semnul caracteristic al stenozelor pe cale de formare.

Hemoragiile constituie mai degrabă o complicație decît un simptom. Uneori, un sindrom ulceros activ se poate însoți de sîngerare care se manifestă mai frecvent prin prezența sîngelui sub formă de hemoragii oculte (reacția Adler pozitivă), sau chiar de melenă. Hematemeza este complicația gravă a ulcerului gastric sau duodenal.

Starea generală. În afara complicațiilor, starea generală poate rămîne relativ bună, mai ales în perioadele de început. Unii bolnavi prezintă o ameliorare datorită restricțiilor alimentare, iar alții se pot chiar îngrășa datorită ingestiei frecvente de alimente în scopul ameliorării durerilor.

Dacă crizele dureroase sînt intense și prelungite, pacienții devin adesea nervoși și iritabili.

Eructațiile, arsurile retrosternale, sialoreea, tulburările de apetit și tulburările de tranzit (predominant constipația) sînt semne secundare inconstante ce pot însoți semnele clinice descrise mai sus.

Tulburările metabolice nutriționale survin în ulcerul cronic activ și duc treptat la slăbirea bolnavului, care începe să ia aspectul tipic de ulceros.

Semne clinice particulare în funcție de localizarea ulcerului. Durerea ulceroasă poate prezenta caractere variabile în funcție de localizare.

— *Ulcerul regiunii juxta-cardiale*, ca și ulcerul esofagului, prezintă o simptomatologie mai mult esofagiană decît gastrică ; durerea este retrosternală și se poate însoți de disfagie.

— Simptomatologia *ulcerului gastric* este în general mai puțin caracteristică decît a ulcerului duodenal ; durerea iradiază spre stînga, la limita dintre epigastru și hipocondrul stîng sau chiar subcostal stîng și se

Scanned with OKEN Scanner

calmează de cele mai multe ori cu alcaline. Dacă leziunea este localizată în regiunea *juxta-pilorică*, ea apare mai tîrziu, se calmează prin ingerarea de alimente și alcaline și se însoțește adesea de vomismente, care pot fi datorite diskineziei pilorice sau prevestesc instalarea leziunilor morfo-funcționale ce duc la stenoză.

— Semnele *ulcerului duodenal* sînt cele mai caracteristice : durerea îmbracă forma de arsură sau de durere sfîșietoare situată în epigastru sau paraombilical drept (punctul duodenal). Sediul durerii poate fi uneori localizat cu un singur deget ; este o durere continuă, atroce uneori, care durează de la 15 minute la o oră și survine după o oră de la ingerarea alimentelor (uneori după 2—3 ore). Caracteristică este absența, în general, a durerii înaintea ingerării alimentelor.

— *Ulcerul anastomotic* prezintă o simptomatologie puțin mai particulară. În cazul unei anastomoze gastro-duodenale, durerea este situată la dreapta, uneori subcostal drept ; se pot adăuga semne de împrumut, pancreatice sau biliare.

În cazul ulcerului situat la nivelul anastomozei gastro-jejunale, simptomatologia este mai zgomotoasă, mai acută și cu evoluție mai rapidă. Durerea este situată mai jos, subombilical și spre stînga ; grețurile și vomismentele sînt frecvente (stomită) din cauza edemului obstructiv al gurii de anastomoză. Pierderea în greutate este frecventă, rapidă și apare diareea și hemoragia. Dacă starea generală se agravează rapid, diareea apare la puțin timp după ingerarea alimentelor care sînt eliminate, nedigerate, iar bolnavul prezintă halenă fetidă, trebuie să se suspecteze fistula gastro-jejuno-colică.

Examenul radiologic

În diagnosticul maladiei ulceroase, indiferent care este localizarea leziunii, explorarea radiologică este un examen capital ; el singur permite stabilirea diagnosticului cu certitudine, pe care semnele clinice doar îl presupun (fig. 24, 25, 26, 27).

În același timp însă, lipsa de vizualizare a nișei (semn direct) nu infirmă întotdeauna existența leziunii, după cum vizualizarea semnelor indirecte poate fi rezultatul unor deformări morfologice cauzate de periviscerită sau alte leziuni neulceroase.

Reiese deci că examenul radiologic are limitele lui și se apreciază că poate stabili cu certitudine diagnosticul în procente care variază de la 60 la 80. Ca metode radiologice, cele mai frecvent utilizate sînt radioscopia simplă, radiografia seriată și radiocinematografia. În general, semnele radiologice sînt de două tipuri : semne directe și semne indirecte ; primele sînt reprezentate de vizualizarea nișei ulceroase care semnează diagnosticul pozitiv ; semnele indirecte, care sînt variabile, ca hipermotilitatea cu evacuare rapidă, convergența pliurilor mucoase, deformarea și rigiditatea segmentară, deformarea „în treflă" a bulbului duodenal etc., sînt totdeauna sugestive pentru un ulcer mai mult sau mai puțin activ sau indică o leziune cicatrizată.

În cazul ulcerului gastric, examenul radiologic poate stabili diagnosticul și poate, de asemenea, aprecia evoluția leziunii. În ulcerul duodenal sau în ulcerul anastomotic însă, evoluția clinică este de obicei mai sigură în stabilirea diagnosticului decît examenul radiologic. În cazul localizărilor leziunilor ulceroase pe segmentul II al primei porțiuni a duodenului (la dreapta arterei gastro-duodenale) se pun probleme difi-

Scanned with OKEN Scanner

Fig. 24 — Ulcer gastric gigant, pseudo-diverticular.



Fig. 25 — Nișă ulceroasă gigantă, a micii curburi — stomac în „ceas de nisip".

Fig. 26 — Seriografie de ulcer mediogastric.

Fig. 27 — Ulcer gastric „minim", în evoluție acută.

Scanned with OKEN Scanner

Fig. 28 — Semne radiologice indirecte de ulcer post-bulbar — stenoză calibrată a DI-DII.

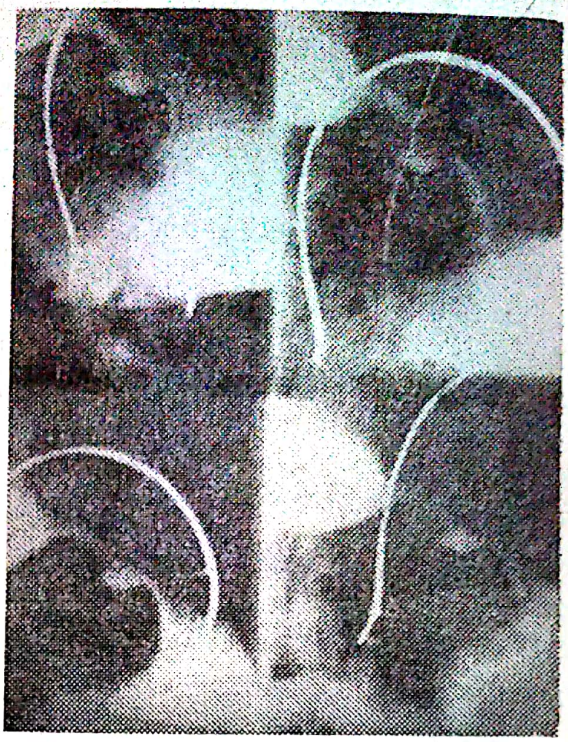

Fig. 29 — Imagine tipică de ulcer post-bulbar — nișă în „perlă pe fir".

cile de diagnostic clinic și mai ales radiologic (fig. 28, 29) ; uneori numai laparotomia stabilește diagnosticul pozitiv sau diferențial cu alt tip de leziune (ampulom Vaterian etc.). Gastroscopia, gastrofotografia (sau explorarea televizată endogastrică) cu ajutorul diverselor tipuri de fibroscoape sînt, mai ales în ulcerul gastric, metode valoroase de diagnostic. Gastroscopia permite a se decela unele leziuni ; este important de a ști să se interpreteze corect informațiile morfo-funcționale date de această explorare și de a nu pretinde totul de la vizualizarea directă a mucoasei gastrice. În leziunile post-pilorice (duodenale) metoda este încă rar utilizată.

Studiul secreției gastrice

Informațiile furnizate de tubajul gastric nu au o valoare diagnostică absolută, dar sînt utilizate ca date importante în alegerea și conducerea tratamentului medical și chirurgical. Dacă în ulcerul duodenal majoritatea bolnavilor prezintă hiperaciditate mixtă, predominant neurogenă, în ulcerul gastric aciditatea neurogenă este în limite normale sau chiar scăzută, iar aciditatea hormonală (gastrinică) variază de la hiperaciditate la normoaciditate, în funcție de vechimea ulcerului și forma sa anatomo-clinică. Ulcerul gastric cu hipoaciditate trebuie suspectat de degenerare malignă.

Ulcerul anastomotic în schimb se caracterizează printr-o hiperaciditate accentuată, în marea majoritate a cazurilor. Hiperaciditatea se manifestă clinic prin „foamea dureroasă", durerile postprandiale, durerile nocturne și se traduce clinic prin arsuri și regurgitații acide.

Datele furnizate de studiul secreției gastrice asociate semnelor clinice și, coroborate cu alte mijloace de diagnostic, sînt de o reală valoare.

Scanned with OKEN Scanner

Proba cea mai importantă este căutarea acidului clorhidric liber, adică a acidității care corespunde secreției gastrice al cărei *p*H este inferior cifrei de 3,6. Cercetarea acidității totale sau a acizilor organici are o semnificație mai scăzută în clinică. Dozarea secreției pepsinei în paralel cu secreția acidă sau a pepsinogenului în sînge (sau uro-pepsina) furnizează date de o importanță relativă pentru diagnosticul ulcerului, deoarece pepsinogenul se poate secreta disociat față de acidul clorhidric. În general însă există, mai ales în ulcerul duodenal, un paralelism între hiperclorhidrie și creșterea secreției de pepsină ; în ulcerul gastric însă valorile pepsinei (sau pepsinogenului) sînt, mai ales la bolnavii normoacizi, mult mai mari, ceea ce explică puterea peptică a secreției chiar în lipsa hiperclorhidriei.

Dintre numeroasele metode utilizate pentru determinarea acidității gastrice (calitative, cantitative, cu diverși stimuli etc.), în prezent sînt utilizate :

— *testul la histamină*, care constă în dozarea secreției gastrice (cantitativ), a acidului clorhidric liber și a acidității totale, înainte și după injectarea de histamină (6—8 probe la 15 minute interval). Se poate utiliza doza limită standard de 1 mg histamină sau doza de 0,04 mg/kg de histamină acid fosfat (corespunde la 0,014 mg/kg histamină bază), ceea ce reprezintă testul cu histamină maximală. Administrarea histaminei maximale se face sub protecția antihistaminicelor (50—100 mg) și se poate injecta fie subcutan (tehnica Kay), fie în perfuzie continuă în ser fiziologic (tehnica Lawrie).

Există o corelație strînsă între debitul și valorile acidității gastrice și masa celulelor parietale, ceea ce este foarte util pentru alegerea tipului de tratament medical, dar mai ales chirurgical.

Valorile normale de referire ale debitului clorhidric pe oră sînt în medie 20—22 mEq/oră pentru bărbați și 16—18 mEq/oră pentru femei, după excitarea cu histamină maximală.

— *testul la insulină* (Hollander) se utilizează pentru testarea acidității neurogene (vagale) și se administrează doza standard de 10 u insulină subcutan (sau 2 u la 10 kg).

Tehnica și modul de stimulare a hipoglicemiei au fost descrise la fiziologia secreției gastrice. Rezultatele obținute prin testul Hollander sînt valoroase, mai ales în ulcerul duodenal, ele indicînd tipul de operație patogenică și tipul de drenaj gastric ce trebuie executat bolnavului. Testul poate fi utilizat și postoperator, pentru verificarea eficienței vagotomiei.

— *studiul secreției nocturne*, descris la capitolul de fiziologie a secreției gastrice, se execută de-a lungul a 12 ore (20—8), nestimulat, cu prize orare. Se obține deci o măsurare cantitativă și calitativă a secreției în timpul fazei interdigestive și se exprimă în miliechivalenți. Cifrele următoare dau o orientare a secreției medii în diferite situații :

— subiect normal	— 18 mEq/12 ore ;
— ulcer gastric	— 12 mEq/12 ore ;
— ulcer duodenal	— 60—80 mEq/12 ore ;
— sindrom Zollinger-Ellison	— 100 mEq/12 ore sau mai mult.

Examenul citologic (prin exfoliere)

Informațiile obținute de acest examen pot fi valoroase mai ales în leziunile gastrice. Contribuția cea mai importantă a examenului cito-

Scanned with OKEN Scanner

logic este de a confirma sau infirma diagnosticul de neoplasm gastric.

Dacă radiologia, endoscopia și citologia sugerează o leziune benignă, este justificată instituirea sau continuarea tratamentului conservator.

Citologia leziunilor duodenale este posibilă, însă tehnicile sînt complicate și informațiile obținute dificil de interpretat.

Concluziile studiului clinic și paraclinic conduc la stabilirea diagnosticului leziunilor gastrice și duodenale. În privința leziunilor de ulcer, este descrisă triada simptomatică a lui Ewald, compusă din :

— durerea, cu caracteristicile tipice ale ulcerului ;
— hiperaciditatea, clinică dar mai ales testată ;
— hemoragia, microscopică (ocultă) sau macroscopică.

La aceste semne principale se adaugă semnele secundare descrise.

Diagnostic

Diagnosticul pozitiv al ulcerului gastric și duodenal poate fi schematizat astfel :

— este sugerat de anamneza corect și atent făcută ;
— este sprijinit de semnele clinice și semnele de laborator (chimismul, hemoragii oculte etc.) ;
— este impus de examenul radiologic și endoscopic ;

Diagnosticul diferențial se face prin compararea semnelor principale clinice și paraclinice și prin eliminare, cu *leziunile extragastrice* în primul rînd și apoi cu *leziunile gastrice* și *duodenale*.

Leziunile extragastrice, cu care sîntem obligați să facem diagnosticul diferențial, sînt, în ordinea importanței și frecvenței, următoarele : leziunile litiazice și nelitiazice ale căilor biliare extrahepatice, leziunile pancreasului, colonului transvers, apendicelui ; herniile, cu diverse forme anatomo-clinice, ca hernia epigastrică, hernia diafragmatică, herniile interne. Uneori este necesar diagnosticul diferențial cu rinichiul mobil, cu torsiuni de chist de ovar, retroversie uterină, crize gastrice tabetice sau chiar cu sarcina.

În cadrul leziunilor de organ se va face diagnosticul diferențial cu gastropatiile hiperacide, cu cancerul gastric, limfogranulomul, TBC gastric, lues-ul gastric ; diverticulul duodenal ridică uneori probleme de diagnostic (mai ales cînd e ulcerat și sîngerînd) cu ulcerul duodenal. Periviscerita și ptoza gastrică pot da uneori semne asemănătoare ulcerului.

Evoluția leziunii ulceroase recente poate fi spre vindecare spontană în unele cazuri ; de asemenea, în condițiile unui tratament medical corect condus și susținut, în care participarea bolnavului este esențială, ulcerul se poate vindeca.

În numeroase cazuri însă ulcerul se cronicizează și își continuă evoluția în mod continuu sau discontinuu, în pusee succesive, pînă la apariția complicațiilor.

Complicații

a) Perforația ulcerului este cea mai acută și mai gravă complicație, deoarece 65% din decesele ulcerului complicat sînt datorite acestei leziuni ; ulcerul duodenal furnizează procentul cel mai mare de perforații, fiind uneori asociat cu hemoragie sau stenoză.

În funcție de localizare și tipul de evoluție a ulcerului, perforația poate avea loc în *peritoneul liber* (peritonita generalizată), într-o *pungă*

peritoneală izolată de organe (epiplooane, mezouri, aderențe etc.), de restul cavității peritoneale (peritonită localizată), sau într-un organ vecin (pancreas, ficat, veziculă etc.), constituind *perforația închisă* sau perforația oarbă.

Prima eventualitate declanșează peritonita generalizată, cu întreaga simptomatologie acută și gravă și constituie sindromul clasic de urgență al perforației ulceroase.

Perforația se prezintă pe suprafața peritoneului visceral ca un orificiu circular, de cîțiva milimetri diametru ; în general, perforațiile duodenului sînt mai mici.

Țesutul înconjurător prezintă un grad de edem, iar supleţea peretelui este în funcție de vechimea ulcerului : ulcerele recente, acute, la tineri, au pereții din jurul perforației supli și declanșează de obicei peritonita generalizată. Ulcerul vechi, cu periviscerită, aderențe intime cu organele vecine, are pereții rigizi, însă de multe ori produce peritonită localizată.

Cantitatea de aer și lichid răspîndită în cavitatea peritoneală este mult mai mare în ulcerul gastric și variază în raport cu timpul scurs de la ultimul prînz.

— Durerea este primul și cel mai constant simptom ; ea este intensă, survine brusc și brutal (în lovitură de cuțit) și imobilizează bolnavul, fiecare mișcare sau respirație profundă exacerbînd durerea.

Intensitatea durerii este mai mare în perforația gastrică unde aciditatea mare a lichidului irită violent peritoneul.

Sediul inițial al durerii este în epigastru sau paraombilical drept ; ulterior durerea iradiază în hemiabdomenul drept, spre fosa iliacă dreaptă și fundul de sac Douglas, urmînd drumul de scurgere a lichidului prin firida parieto-colică dreaptă spre micul bazin. Curînd durerea se generalizează și poate iradia uneori spre omoplați.

— Vomismentele sînt inconstante, iar hemoragia, atunci cînd însoțește perforația, survine după episodul acut peritoneal și este unică.

Examenul clinic ne oferă următoarele semne :

Bolnav palid, cu transpirații abundente și reci, moderat obnubilat, respirația superficială, tahicardie ; tensiunea arterială se menține normală în primele ore.

Examenul obiectiv al abdomenului evidențiază net sindromul de iritație peritoneală : abdomen imobil care nu urmează mișcările respiratorii. Palparea relevă contractura peretelui abdominal, care poate ajunge la „peretele de lemn" ; palparea este foarte dureroasă, în special la manevra Blumberg (detenta bruscă a peretelui). Toate semnele clinice ale peritonitei acute sînt de obicei prezente (Mandel, semnul tusei, hiperestezia cutanată, modificarea reflexelor cutanate, matitatea deplasabilă etc.).

Contractura abdominală generalizată este totuși de intensitate maximă în etajul supraombilical (epigastru și hipocondrul drept) și are intensitate maximă în ulcerul gastric perforat (hiperaciditatea lichidului).

După 20—30′ de la perforație, în poziție semișezîndă, putem constata la percuție dispariția matității hepatice provocată de gazele care au invadat cavitatea peritoneală și se interpun între perete și ficat (pneumo-peritoneu).

Tușeul rectal completează examenul obiectiv clinic și poate constata o bombare și declanșează durere, la nivelul fundului de sac Douglas.

În primele ore după perforație predomină net simptomatologia abdominală ; dacă nu se ia nici o măsură terapeutică se instalează progresiv starea de șoc, în timp ce la nivelul abdomenului contractura este treptat înlocuită cu distensia peretelui, iar semnele de abdomen acut se estompează.

Formula sanguină indică o leucocitoză accentuată, cu predominanța neutrofilelor tinere ; amilazemia crește moderat (nu ca în pancreatita acută), azotemia se poate de asemenea instala. Hematocritul evidențiază hemoconcentrația care este preludiul șocului hipovolemic.

Examenul radiologic poate furniza date prețioase pentru stabilirea diagnosticului : prezența de aer sub cupola diafragmatică (pneumo-peritoneu) sau examenul cu substanță de contrast pot evidenția sediul perforației.

Diagnosticul este sugerat de anamneză, antecedentele ulceroase și mai ales durerea vie apărută brusc în timpul unui puseu acut de ulcer ; uneori, mai ales la tineri, perforația poate fi primul simptom al ulcerului.

În absența antecedentelor digestive, în primele momente trebuie făcut diagnosticul diferențial cu un accident cardio-vascular, cu pancreatita acută, colecistita acută, ocluzia intestinală, infarctul de mezenter etc. În al doilea timp, trebuie înlăturată apendicita acută perforată. Perforația ulceroasă acoperită de epiploon sau viscer învecinat poate fi posibilă ; tabloul clinic inițial este identic cu perforația liberă, dar în orele următoare, mai ales sub tratament intensiv, simptomele se pot amenda treptat. Această formă se poate vindeca spontan sau poate evolua spre o peritonită în doi timpi.

Perforația în peritoneul izolat, septat, poate evolua spre peritonită localizată, abces subfrenic sau supurație închistată retrogastrică ; dacă nu se intervine există și în aceste cazuri posibilitatea peritonitei în doi timpi.

b) Stenoza ulceroasă. Complicație frecventă, în special a ulcerului duodenal, survine uneori în timpul unui puseu evolutiv al maladiei ulceroase. În ulcerul duodenal recent stenoza se datorește edemului peretelui la care se supraadaugă spasmul. În aceste condiții tratamentul medical, care constă în aspirația gastrică și reechilibrare hidroelectrolitică pe cale venoasă, dă bune rezultate în 48—72 ore.

În ulcerul vechi, cronic și evolutiv, stenoza devine organică și se datorește în primul rînd țesutului de scleroză periulceroasă, retractilă, ireversibilă, la care ca elemente secundare se adaugă edemul și spasmul ; în aceste cazuri tratamentul medical este foarte puțin eficace, reușind să reducă elementul funcțional supraadăugat și să pregătească bolnavul pentru tratamentul chirurgical.

Simptomatologia stenozei este dominată de vomismente ; acestea sînt acide, rău mirositoare, lipsite de bilă și prezintă alimente nedigerate și ingerate cu multe ore înainte. Bolnavul acuză distensie epigastrică, care uneori cuprinde mare parte din abdomen, imediat după mese ; apetitul este mult diminuat și slăbirea este accentuată și continuă. Bolnavul prezintă dureri tardive, nocturne, rebele la orice ingerare de alimente sau medicamente și care uneori se ameliorează prin vomismente (spontane sau provocate).

Examenul obiectiv fizic evidențiază un bolnav emaciat, cu semne evidente de denutriție și deshidratare ; punga gastrică se reliefează uneori sub peretele abdominal și prezintă contracții vii peristaltice

Scanned with OKEN Scanner

(semnul Kűssmaul). În cazurile avansate de stenoză duodenală, stomacul devine inert și la palpare se adaugă clapotajul gastric, care are valoare de semn patognomonic cînd apare dimineața pe nemîncate și este prezent subombilical, uneori pînă sub crestele iliace.

Aspirația gastrică aduce precizări în diagnosticul stenozei ulceroase duodenale, chiar în stadiile incipiente. Aspirația efectuată seara, la 6 ore postprandial, recoltează mai mult de 300 ml conținut, în loc de 75—100 ml ; aspirația practicată dimineața à jeun obține peste 100 ml conținut gastric, valorile normale variind între 20 și 30 ml. În cazurile avansate, aspiratul gastric depășește 1000 ml și este amestecat cu resturi alimentare.

Vomismentele determină rapid perturbări hidroelectrolitice grave ; testele biologice pun în evidență o alcaloză metabolică asociată cu hipocloremie, hiponatremie și hipokaliemie. Azotemia este crescută ca urmare a tulburărilor hidroelectrolitice (azotemie extrarenală) și uneori și datorită alterării pasagere a funcției renale.

Examenul radiologic arată un stomac mult mărit de volum, conținînd abundent lichid de stază, în care substanța baritată cade în „fulgi de zăpadă". Obstrucția piloro-duodenală este mai mult sau mai puțin completă și evacuarea conținutului gastric este foarte întîrziată și dificilă sau uneori chiar absentă. În unele cazuri (15—20%) se observă o distensie reflexă a porțiunii a doua și a treia a duodenului (fig. 30, 31).

Dacă ulcerul este localizat la nivelul bulbului, pilorului sau antrului, tabloul clinic și radiologic este identic.

În cazul ulcerului gastric, stenoza mediogastrică (mult mai rară decît stenoza duodenală) prezintă o simptomatologie clinică asemănătoare ;

Fig. 30 — Gigantism gastric în cadrul unei stenoze pilorice ulceroase.

Fig. 31 — Stomac de stenoză piloroduodenală.

tranzitul baritat stabilește diagnosticul diferențial, imaginea stomacului în „ceas de nisip" fiind caracteristică (vezi fig. 25).

Cînd ulcerul este însă localizat postbulbar sau chiar mai jos de ampula Vater, stenoza se manifestă printr-un sindrom grav : vomismente bilioase, denutriție pronunțată, durere vie și diaree rebelă la tratament.

Scanned with OKEN Scanner

Singurul tratament al stenozei ulceroase este chirurgical ; internarea în spital se impune pentru a corija, pe cît posibil, deficitele metabolice, hidroelectrolitice etc. în vederea intervenției operatorii, care trebuie să rezolve, dacă este posibil, definitiv leziunea ulceroasă.

c) Hemoragia ulceroasă. Aproximativ 25% dintre bolnavii ulceroși sîngerează în cursul evoluției bolii lor ; este complicația cea mai frecventă a ulcerului gastric și duodenal. În cadrul hemoragiilor digestive superioare, etiologia ulceroasă ocupă primul loc, cu incidență de aproximativ 80% din cazuri. Ulcerul gastric are tendința să sîngereze mai frecvent decît ulcerul duodenal ; în același timp, avînd în vedere că ulcerul duodenal este mult mai frecvent (4/1), hemoragia este mai des întîlnită la nivelul duodenului.

Mecanismul hemoragiei se explică, cel mai frecvent, prin erodarea unui vas parietal la nivelul leziunii ; de asemenea, hemoragia poate proveni din suprafața mucoasei congestive periulceroase sau din mugurii de țesut de neoformație de la baza ulcerului.

Hemoragia ulceroasă este adesea minimă, uneori microscopică (reacția Adler pozitivă) și se traduce printr-o anemie hipocromă. Hemoragia abundentă, adevărata hemoragie digestivă superioară, se exteriorizează printr-o hematemeză, mai frecvent printr-o melenă sau prin asocierea celor două simptome. Hemoragia în ulcerul postbulbar are caractere particulare (fig. 32, 33).

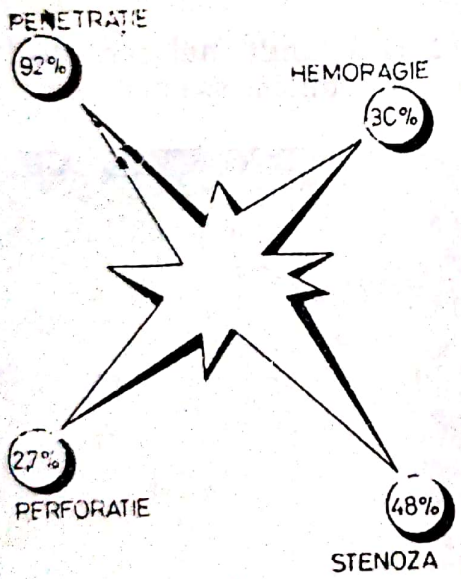

Fig. 32 — Frecvența complicațiilor ulcerului postbulbar.

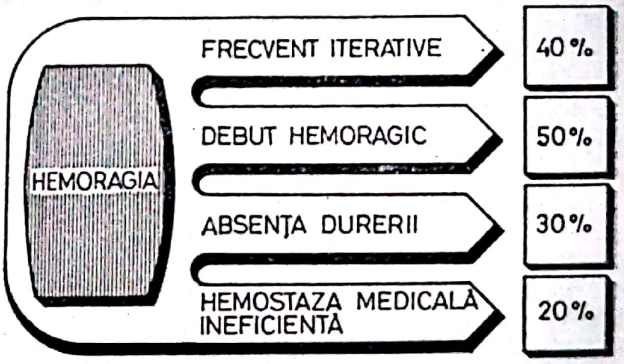

Fig. 33 — Caracterele sîngerării în ulcerul postbulbar.

Uneori hemoragia poate fi urmarea administrării unor medicamente ca fenilbutazona, salicilatul sau corticoizii, la bolnavii cu ulcer cronic sau cu ulcer acut.

Diagnosticul pozitiv al hemoragiei ulceroase se stabilește pe baza antecedentelor bolnavului, a simptomatologiei clinice recente, a examenului baritat, care poate fi făcut imediat după hemoragie ; cheagurile aderente la craterul leziunii ulceroase pot însă să vicieze vizualizarea ulcerului.

Scanned with OKEN Scanner

În ulcerul gastric, gastroscopia poate fi de un real folos în stabilirea diagnosticului etiologic al hemoragiei.

Diagnosticul diferențial trebuie făcut cu celelalte afecțiuni sau cauze care pot produce hemoragii digestive superioare, și anume : gastrite, ulcer esofagian, cancer și tumori benigne gastrice, sindrom Mallory-Weiss (fisuri ale mucoasei cardio-eso-tuberozitare), hernii hiatale, medicamente (aspirina, steroizii etc.), discrazii sanguine, diverticul duodenal, ampulom Vaterian etc.

Diagnosticul diferențial cel mai important, însă trebuie stabilit între hemoragia ulceroasă și hemoragia determinată de ruperea varicelor esogastrice prezente în sindromul de hipertensiune portală (a doua cauză ca frecvență a HDS). Antecedentele hepatice ale bolnavului, splenomegalia, testele bio-umorale de insuficiență hepatică și explorarea radiologică și endoscopică a varicelor esofagiene, sînt elementele principale ale diagnosticului de hipertensiune portală cu decompensare vasculară (stadiul II-B).

Uneori cele două afecțiuni coexistă ; 10—15% din bolnavii cu HP și varice esofagiene prezintă și ulcer duodenal sau gastric. În aceste cazuri este dificil de stabilit asupra cauzei hemoragiei, iar atitudinea terapeutică ridică probleme deosebite de indicații, de tactică și tehnică.

Tratament

Ulcerul gastric și duodenal constituie o afecțiune cu o etiologie și patogenie complexă, multifactorială, în care participă factori genetici și factori de mediu ; mecanismul de acțiune al acestor factori este parțial cunoscut. Cercetările viitoare vor trebui să elucideze în continuare anumite aspecte ereditare, care intervin în fondul patogenic al bolii și să răspundă la o serie de necunoscute legate în special de modalitățile de acțiune a factorilor externi și interni.

Este necesar ca în final să se poată ajunge la „tratamentul" profilactic al ulcerului, care să ducă la eradicarea bolii.

În prezent, pentru a preveni ruperea echilibrului dintre factorii de agresiune și factorii de apărare gastrici și duodenali și deci pentru a preveni apariția „stării ulceroase" sau chiar al ulcerului propriu-zis este necesar de a se acționa asupra condițiilor de viață, asupra conținutului și ritmului de muncă și, în mod deosebit, se impune evitarea factorilor traumatizanți neuropsihici.

Un rol important îl are și respectarea igienei alimentare, în sensul prînzurilor fracționate și la ore regulate, a bunei masticații, calitatea și cantitatea alimentelor, temperatura lor etc. Trebuie eliminate sau evitate băuturile alcoolice, tutunul, excitantele secretorii sau alimentele și medicamentele ulcerogene.

Odată apărut, ulcerul trebuie și poate beneficia, din acest prim moment și pînă la vindecare, de *tratament medical*. Tratamentul medical trebuie să fie precoce instituit, intens aplicat, corect condus și de durată ; el trebuie individualizat de la bolnav la bolnav, în funcție de factorii etiopatogenici, de specificul și particularitățile fiecărui bolnav, de localizarea și tipul anatomoclinic al leziunii. Trebuie, de asemenea, să se ia în considerație complicațiile apărute și leziunile morfologice sau funcționale determinate în alte organe. Tipul secretor gastric, testat prin metodele descrise, are o valoare certă în orientarea terapeuticii instituite. Tratamentul medical are șanse de a vindeca ulcerul, dacă respectă

Scanned with OKEN Scanner

cele arătate mai sus şi dacă există o colaborare perfectă şi continuă între medic şi bolnav.

TRATAMENTUL CHIRURGICAL

Indicaţiile operatorii ale ulcerului gastric şi duodenal se pot diferenţia în indicaţii absolute şi indicaţii majore :

Indicaţiile absolute sînt :

1. Ulcerul perforat în cavitatea abdominală ;
2. Ulcerul complicat cu stenoză strînsă ;
3. Ulcerul complicat cu hemoragie (hematemeză, melenă) mare, continuă şi necompensată ;
4. Ulcerul gastric „suspect" de malignizare.

Indicaţiile majore ale tratamentului chirurgical al ulcerului se stabilesc atunci cînd în mod cert tratamentul medical nu a dat rezultate, ulcerul se cronicizează, puseele dureroase devin din ce în ce mai dese şi de durată mai lungă, starea generală se alterează şi apar complicaţii locale sau în organele vecine. Eşecul tratamentului medical nu este o indicaţie absolută şi nu impune operaţia de urgenţă, tratamentul chirurgical însă rămîne singura soluţie şi trebuie efectuat fără multă întîrziere. Indicaţiile operatorii se pot sistematiza astfel :

a) Ulcerul tratat medical corect (prin spitalizare), a cărui perioadă activă nu cedează clinic şi radiologic după :

— 4—6 săptămîni pentru ulcerul gastric ;

— 6—8 săptămîni pentru ulcerul duodenal.

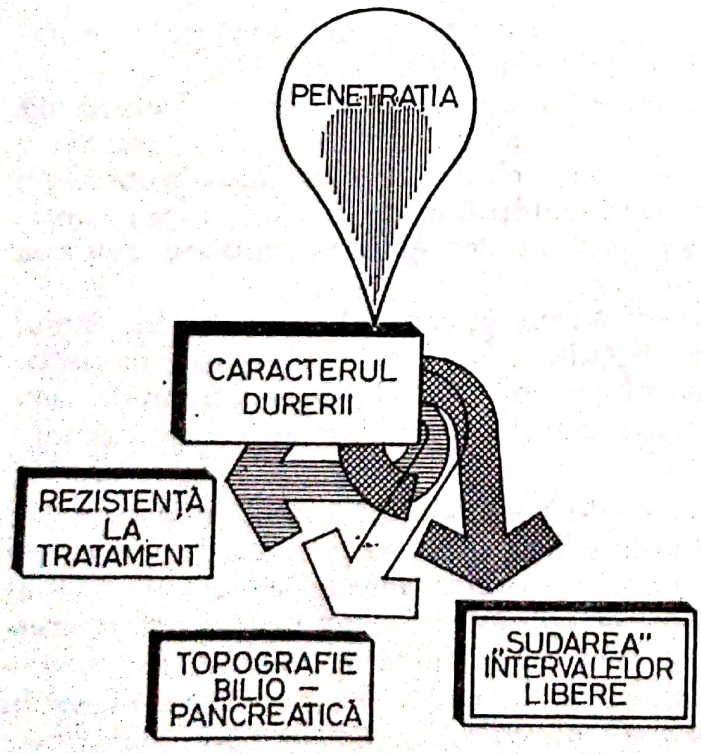

Fig. 34 — Penetraţia ulceroasă — indicaţie chirurgicală majoră. Această complicaţie este sugerată de caracterele durerii.

b) Hemoragia ulceroasă, moderată sau mică, continuă sau discontinuă, care determină anemie medie sau gravă ;

c) Ulcerul perforat acoperit ;

d) Ulcerul penetrant (perforaţie oarbă) (fig. 34) ;

e) Ulcerul stenozant incipient, dar evolutiv ;

f) Ulcerul hemoragic la hipertensivii arteriali şi la hipertensivii portali ;

g) Ulcerul gastric la vîrstnici (peste 50 de ani) sau la orice vîrstă, cînd prezintă hipo- sau anaciditate, mai ales rezistentă la histamină ;

h) Ulcerul calos gastric ;

i) Ulcerul formă dureroasă, cu intens proces de periduodenită sau perigastrită ;

j) Ulcerul postbulbar ;

k) Ulcerele multiple şi combinate, gastric şi duodenal (potenţial evolutiv mare) ;

Scanned with OKEN Scanner

l) Ulcerele cronice care duc la scăderea continuă a capacității de muncă ;

m) Ulcerele cronice la care natura profesiei impune izolarea de posibilități rapide ale asistenței medicale, ca : navigatori, exploratori, vînători, tăietori de lemne, păstori etc.

Pregătirea preoperatorie, în sensul corectării tulburărilor bioumorale, reechilibrării hidroelectrolitice, hemodinamice și metabolice și ameliorarea afecțiunilor cronice coexistente (cardio-vasculare, hepatice, renale, pulmonare etc.) este deosebit de importantă pentru a diminua riscul operator și a evita complicațiile imediate și tulburările tardive. În pregătirea corectă preoperatorie trebuie să avem în vedere :

— Terenul bolnavului, dezechilibrele neuro-vegetative și endocrine ;
— Forma anatomo-clinică a bolii și complicațiile satelite ;
— Tulburările funcționale ale altor organe.

Momentul operator are de asemenea o mare importanță ; rezultatele cele mai bune și profilaxia tulburărilor imediate și tardive se obțin atunci cînd operația se face în afara puseului acut, în condiții de bună pregătire complexă și pe un bolnav sedat.

Tratamentul chirurgical aplicat abuziv, la bolnavi care nu au epuizat proba tratamentului medical, care nu au suferințe ce impun operația, pe un teren nepregătit corespunzător, în plin puseu acut, este grevat de suferințe multiple postoperator.

În același timp însă, bolnavii cu suferințe foarte vechi, cu complicații locale, cu determinări de suferințe cronice în organele vecine, cu stare generală alterată, deci cu momentul optim operator de mult depășit, vor da procentul cel mai mare de rezultate tardive postoperatorii mediocre sau slabe.

Colaborarea corectă și competentă între internist, gastroenterolog, radiolog și chirurg trebuie să hotărască indicația și momentul aplicării tratamentului chirurgical.

Evoluția tratamentului chirurgical în ulcer

Tratamentul chirurgical al maladiei ulceroase a evoluat în funcție de concepția etio-patogenică a perioadei respective, în funcție de stadiul evoluției tehnicii chirurgicale și a posibilităților de anestezie și reanimare.

Primele încercări de tratament chirurgical al ulcerului gastric și duodenal, avînd la bază teoria mecanică și chimică, au constat în încercarea de a evita contactul prelungit al alimentelor cu regiunea bolnavă. S-a crezut că bolul alimentar, incomplet macerat și digerat, traumatizează ulcerul odată apărut. Astfel, *gastroenteroanastomoza* a corespuns concepției „mecanice", fiind în același timp o operație rapidă și ușor de executat și a corespuns și condițiilor de anestezie și reanimare ale epocii (1900—1930). Astfel tratat, ulcerul se vindeca rapid. Însă procentul recidivelor ulceroase, localizate în special pe gura de anastomoză (versantul jejunal mai frecvent), au impus abandonarea acestui tip de operație : 20% pînă la 30% din bolnavii operați prezentau mai devreme sau mai tîrziu un ulcer anastomotic cu evoluție gravă.

Scanned with OKEN Scanner

Rolul „agresiv" al acidității gastrice precizîndu-se, s-a trecut la „etapa anti-acidă", iar *rezecția largă de stomac* (2/3) a apărut ca un tratament rațional, care reușea, cu prețul unei mutilări anatomice importante, să creeze un bont gastric hipo/anacid. Restabilirea tranzitului digestiv s-a executat, de regulă, printr-o anastomoză gastro-jejunală (Billroth II), ușor de efectuat și parțial asemănătoare cu gastroenteroanastomoza, în care experiența era deja cîștigată. Blocul duodeno-bilio-pancreatic era astfel exclus tranzitului alimentelor, ceea ce antrena numeroase tulburări de digestie, absorbție și, în ultimă instanță, tulburări de nutriție. Se adaugă în plus defectele specifice anastomozei Billroth II, ca : dumping-sindromul, sindromul de ansă aferentă, jejunita etc. *Mutilarea anatomică*, la care s-a adăugat *mutilarea fiziologică*, a creat, în această perioadă de dominare exclusivă a rezecției largi de stomac cu anastomoză Billroth II (1925—1950), o nouă patologie concretizată în „sindromul stomacului operat", care a înglobat peste 20—25% din masa bolnavilor operați.

Rezultatele cele mai bune în numeroasele încercări de reabilitare chirurgicală a bolnavilor rezecați și cu anastomoza gastro-jejunală (Reichel-Polya în marea majoritate a cazurilor) le-au dat operațiile de reîncadrare a blocului duodeno-bilio-pancreatic în tranzitul alimentelor ; transpoziția ansei eferente la duoden (operația Soupault-Boucaille) asociată (sau nu) cu vagotomie tronculară bilaterală este și în prezent operația care corectează cel mai bine tulburările anastomozei de tip Billroth II.

În etapa ce a urmat, consecință a progresului realizat de fiziologia și fizio-patologia digestivă și acumulîndu-se o bogată experiență clinică și terapeutică în studiul tulburărilor determinate de anastomoza gastro-jejunală, chirurgii restabilesc tranzitul digestiv după rezecția largă de stomac prin anastomoză gastro-duodenală (Billroth I) de preferință de tip Péan. Este etapa așa-zisă „fiziologică" care reușește să prevină sau să atenueze apreciabil tulburările și complicațiile anastomozei gastro-jejunale.

Încă din 1943, cercetările și publicațiile lui Dragstedt pun bazele moderne ale chirurgiei ulcerului duodenal și reintroduc vagotomia practicată de Latarjet, în 1922, în tratamentul ulcerului.

În ultimii 20 de ani s-au adus numeroase date noi de fiziologie și morfologie care au reconsiderat etio-patogenia și fiziopatologia maladiei ulceroase. În prezent patogenia ulcerului duodenal se diferențiază de patogenia ulcerului gastric.

• În ulcerul duodenal este caracteristică creșterea factorului agresiv clorhidro-peptic, hipersecreția și hiperaciditatea sucului gastric fiind prezente și în perioadele interdigestive. Faza neurogenă a secreției acidului clorhidric este mult mai intensă și de mai lungă durată, fapt dovedit și prin testările la insulină (Hollander) și studiul dinamic al secreției gastrice nocturne. Ca o consecință, chirurgia ulcerului duodenal s-a axat îndeosebi pe diminuarea acestui tip de aciditate (neurogenă).

• În ulcerul gastric, aciditatea neurogenă este în limite normale sau chiar scăzută ; aciditatea hormonală gastrică este variabilă, predominînd însă, în afara puseelor acute, o aciditate în limite cvasinormale. Întîlnim hiperclorhidrie hormonală (testul cu histamină) în cazurile în care se asociază o stază antrală, generatoare de hipersecreție de gastrină. În schimb în ulcerul gastric „factorul de apărare" este diminuat, atît în ceea ce privește tulburările în microvascularizația submucoasei și

Scanned with OKEN Scanner

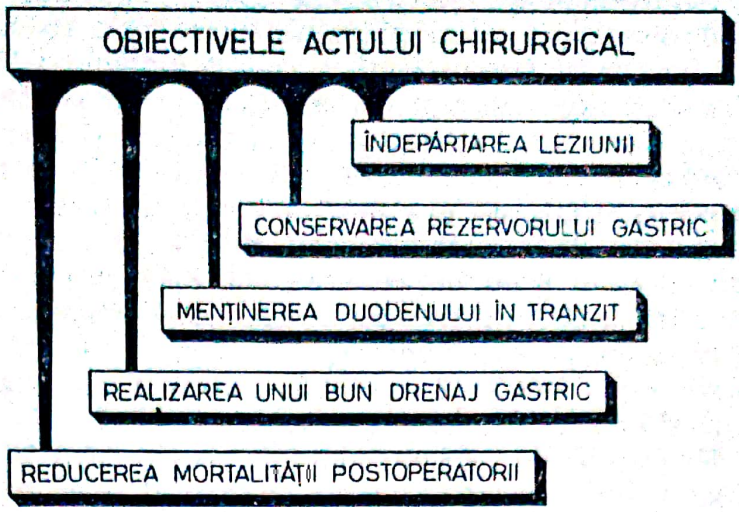

Fig. 35 — Obiectivele actului chirurgical în terapia ulcerului gastro-duodenal.

mucoasei gastrice cît și în diminuarea calitativă și cantitativă a secreţiilor de mucus de protecţie.

Chirurgia ulcerului gastric va urmări deci eliminarea stazei gastrice, extirparea zonei antrale, în scopul diminuării acidităţii determinate de faza gastrică a secreţiei clorhidro-peptice (secreţia de gastrină).

Tratamentul chirurgical al ulcerului duodenal

Obiectivele principale (fig. 35) ale terapeuticii chirurgicale în ulcerul duodenal sînt :

— reducerea acidităţii gastrice pînă la hipoaciditate (și nu pînă la anaciditate) ;

— extirparea leziunii ulceroase ;

— asigurarea unui drenaj gastric eficient și corect executat (decliv, suficient de larg, în ţesut sănătos și suplu tardiv) ;

— menţinerea duodenului în tranzitul digestiv.

Operaţia care realizează primul deziderat, de a reduce aproape în totalitate aciditatea gastrică neurogenă (tipică pentru ulcerul duodenal) și în mare parte aciditatea determinată de faza gastrică, responsabilă a secreţiei interdigestive, este *vagotomia ;* aceasta se execută de regulă pe cale abdominală, deci subdiafragmatic, secţionîndu-se și extirpîndu-se 2—3 cm la nivelul esofagului abdominal, din vagul anterior sau stîng (uneori 2—3 filete) și din vagul posterior sau drept (de regulă trunchi unic). Denervarea vagală totală a stomacului determină diminuarea marcată a acidităţii gastrice, dar și abolirea kineticii gastrice, ceea ce antrenează staza, atonia și dificultatea de evacuare a tsomacului.

Vagotomia selectivă, care constă din individualizarea tuturor filetelor vagale gastrice, atît din vagul anterior cît și din vagul posterior și secţionarea lor, este executată de unii chirurgi in scopul menajării nervului hepatic destinat căilor biliare (ramură a vagului anterior) și ramura celiacă a vagului posterior, ce merge la ganglionii semilunari, și plexul celiac.

Este dovedit astăzi că sistemul de inervare intrinsecă a căilor biliare, duodenului, jejunului și colonului, suplează perfect denervarea vagală extrinsecă ; pe de altă parte vagotomia selectivă este o operaţie dificilă, greu de generalizat și care nu determină întotdeauna o scădere notabilă

Scanned with OKEN Scanner

a acidității gastrice. Pentru aceste considerente, vagotomia selectivă este pe cale de a fi părăsită, executîndu-se doar cu indicații speciale.

Vagotomia supraselectivă sau proximală constă din individualizarea și secționarea numai a filetelor vagale destinate porțiunii secretorii acide a stomacului, deci a zonei fundice și corpului gastric ; zona antro-pilorică rămîne astfel inervată vagal, ceea ce menține normală kinetica și posibilitățile de evacuare a porțiunii egestoria a rezervorului gastric. Acest tip de vagotomie, deși dificil de executat din punct de vedere tehnic (deci greu de generalizat), are avantajul că nu determină stază gastrică și deci nu trebuie asociat cu o operație de drenaj.

În prezent însă *vagotomia tronculară bilaterală* rămîne operația cea mai simplă tehnic și cu rezultatele cele mai sigure asupra scăderii marcate și constante a secreției acide gastrice.

Operațiile de „drenaj" gastric se asociază în mod obligatoriu vagotomiei tronculare și selective, în scopul unei bune evacuări ; se previne astfel staza determinată de atonia stomacului denervat vagal. Calitățile unei operații de drenaj constau din evacuarea stomacului printr-un punct decliv, în asigurarea unui orificiu de evacuare suficient de larg (2—3 cm) care să se mențină suplu și permeabil tardiv postoperator. În funcție de localizarea ulcerului, operația de drenaj este recomandabil de a fi executată astfel încît să extirpe și leziunea (mai ales în ulcerele bulbare situate anterior sau marginal).

Au fost imaginate și efectuate numeroase operații de drenaj asociate vagotomiei ; ele pot fi grupate în :

— *Piloroplastiile* de tip Heineke-Mikulicz, Judd, Finney ; au fost și sînt cele mai frecvent utilizate, în scopul abolirii funcției sfincteriene a pilorului. Ele se execută uneori în țesut bulbar periulceros și nu întotdeauna asigură un orificiu larg și decliv situat.

— *Gastroduodenostomiile,* de tip Villard Jaboulay, Alexiu etc. constau în executarea unei anastomoze latero-laterale subpilorice (3—4 cm) în scopul ocolirii pilorului și bulbului duodenal ulceros și asigurării unui drenaj decliv, larg și executat în țesut sănătos (deci suplu tardiv).

— *Gastrojejunostomia* are ca scop să dreneze stomacul și în special zona reflexogenă antrală și se execută cît mai aproape de pilor și de marea curbură ; gura de anastomoză trebuie să permită pătrunderea a 2 degete. Această operație asociată, cunoscută din începuturile chirurgiei gastrice, asigură o gură de anastomoză, dar exclude duodenul din tranzitul digestiv.

— *Pilorectomia anterioară cu antroduodenostomie latero-laterală,* operație imaginată și executată de D. Burlui, extirpă pilorul anterior, extirpă și leziunea ulceroasă atunci cînd este situată bulbar anterior sau marginal și se continuă cu o anastomoză de 2—3 cm, subpilorică, latero-laterală între marea curbură gastrică (prepiloric) și duoden. Se realizează astfel o gură de anastomoză largă (2—3 cm), declivă, suplă și se extirpă și leziunea ulceroasă.

Operațiile de drenaj care au dat cele mai bune și constante rezultate în timp, au fost gastroduodenostomiile subpilorice, piloroplastia Finney și operația Burlui. Toate aceste operații drenează larg și decliv stomacul și mențin duodenul în tranzitul digestiv.

O operație de drenaj gastric asociată vagotomiei, care nu drenează stomacul și favorizează staza și hiperaciditatea prin hipersecreție de

Scanned with OKEN Scanner

gastrină (hiperaciditatea umorală), anulează efectele vagotomiei, oricît de corect ar fi aceasta executată; astfel se creează condițiile optime pentru continuarea evoluției ulcerului restant (în cazul în care nu a fost extirpat) și pentru apariția unui nou ulcer, de multe ori cu localizare gastrică.

În cazul în care leziunea ulceroasă duodenală este complicată (sîngerîndă, penetrantă etc.), situată pe fața posterioară a bulbului duodenal, sau în cazul în care și aciditatea hormonală, gastrinică, este mult crescută (testul la histamină cu valori mari), vagotomia se asociază cu moză gastro-duodenală termino-terminată de tip Péan. Bulbantrectomia *bulbantrectomie*, iar tranzitul digestiv se restabilește printr-o anastoconstă din extirparea bulbului duodenal, inclusiv leziunea ulceroasă și din extirparea antrului gastric (5—7 cm prepiloric), zonă reflexogenă și producătoare de gastrină, care poate determina hipersecreția clorhidropeptică, chiar pe stomacul denervat vagal. Antrectomia în cazurile stomacului mare din prestenoză sau stenoză ulceroasă poate fi mai largă, mergînd uneori pînă la *hemigastrectomie* în scopul reducerii în limite normale a dimensiunilor mult crescute ale rezervorului gastric.

În concluzie, în funcție de tipurile de aciditate gastrică (neurogenă, hormonală, sau combinate), în funcție de localizarea (bulbar anterior, posterior etc.) și de complicațiile ulcerului, în prezent tratamentul ulcerului duodenal cu cele mai bune rezultate se poate executa prin :

a) Vagotomie tranculară bilaterală asociată cu o operație de drenaj gastric : piloroplastia Finney, antroduodenostomia subpilorică (Villard-Jaboulay, Alexiu) sau operația Burlui (pilorectomia anterioară, extirparea ulcerului, antroduodenostomia latero-laterală) ;

b) Vagotomia tronculară bilaterală asociată cu bulbantrectomia și anastomoză tip Péan.

Menținerea duodenului în tranzitul digestiv este factorul comun și obligatoriu al tuturor acestor tipuri de operație.

Rezervorul gastric, cu funcțiile sale, este conservat în mare parte, iar funcția pilorului (desființat) este preluată de cadrul duodenal cu cudurile sale anatomice și sfincterele sale fiziologice. Astfel, în ulcerul duodenal, localizarea cea mai frecventă (80%), tratamentul chirurgical a părăsit metodele de mutilare anatomică și fiziologică gravă a stomacului și duodenului, a respectat concepțiile actuale etio-patogenice ale ulcerului duodenal și a obținut rezultate imediate și tardive net superioare.

Tratamentul chirurgical al ulcerului gastric

A existat concepția că, în proporție de 70% din cazuri, leziunile neoplazice au debutat printr-o leziune ulceroasă benignă. Credința de a lăsa pe loc (sub tratament conservator) o leziune benignă care are potențial crescut de malignizare a determinat numeroși chirurgi de a opera orice ulcer gastric, imediat după stabilirea diagnosticului.

În prezent considerăm această concepție greșită. Există însă cancere gastrice care îmbracă forma unor leziuni ulcerate și se prezintă, macroscopic și radiologic, ca o leziune ulceroasă benignă. Pe de altă parte, este stabilit că un ulcer benign nu are predispoziții particulare de a se canceriza ; majoritatea autorilor sînt de acord că „ulcerul malign" este malign de la începutul evoluției sale.

Problema, atît de controversată, ulcer-cancer se găsește deci în următorul stadiu : nu se cunosc exact care sînt șansele unui ulcer gastric

Scanned with OKEN Scanner

de a se canceriza, dar este absolut obligatoriu de a se face diagnosticul diferențial între ulcerul gastric benign și „ulcerul gastric malign" sau „cancerul ulcerat".

Pentru aceste motive, ulcerele gastrice trebuie spitalizate și explorate clinic cu atenție. Bolnavului i se vor face testele chimismului gastric, se va căuta prezența sîngelui în fecale, se va efectua citologia gastrică, gastroscopia cu biopsia leziunii sub vedere directă și tranzitul baritat. În același timp se va începe un intens și complet tratament medical „de probă". Dacă rezultatul diverselor teste presupune existența unui cancer, intervenția este indicată imediat (indicație operatorie absolută). Dacă, dimpotrivă, testele clinice și paraclinice sînt negative pentru o afecțiune malignă și dacă, după 3—4 săptămîni de tratament medical, examenul baritat arată o diminuare a diametrului leziunii de peste 50%, iar după 6 săptămîni ulcerul a dispărut, este foarte probabil că leziunea este benignă. O astfel de investigație, combinată cu proba tratamentului medical, poate avea un indice de eroare de 3%, maximum.

Dacă însă un ulcer gastric vindecat de tratamentul de probă, se reactivează precoce, impune tratamentul chirurgical (indicație majoră). În adevăr, pe de o parte malignitatea necunoscută poate fi cauza recidivei precoce a ulcerului, iar pe de altă parte recidiva este dovada eșecului tratamentului medical.

Dacă excludem problema malignității, care nu se pune la ulcerul duodenal, indicațiile tratamentului chirurgical în ulcerul gastric sînt asemănătoare cu cele ale ulcerului duodenal.

În prezent, în ulcerul gastric, în care aciditatea neurogenă (vagală) este normală sau chiar scăzută uneori, dacă există hipersecreție și hiperclorhidrie, aceasta este de tip antral, reflexogen, umoral (gastrină), operația de elecție este rezecția de stomac (60% sau 2/3) cu extirparea *obligatorie* a ulcerului (și examen histo-patologic extemporaneu) și restabilirea tranzitului digestiv prin anastomoză gastro-duodenală tip Péan, ori de cîte ori aceasta este posibilă. În puținele cazuri în care anastomoza Billroth I nu se poate efectua (duoden îngust, atrezic cu duodenită intensă, diverticul duodenal, implantarea înaltă a coledocului etc.) se execută anastomoză gastro-jejunală Billroth II, de preferat de tip Hoffmeister-Finsterer. Localizările înalte ale leziunii impun rezecții largi, subtotale, sau alte variante tehnice (fig. 36, 37).

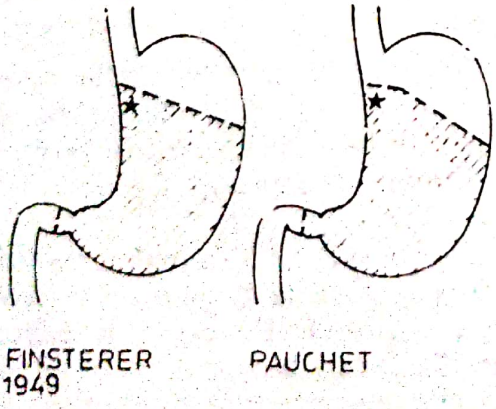

Fig. 36 — Rezecții gastrice subtotale.

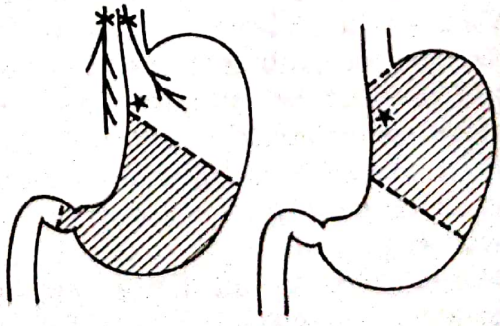

Fig. 37 — Excluderea Kelling-Madlener (1918) (stînga). Gastrectomia polară superioară Deloyers (1952) (dreapta).

Scanned with OKEN Scanner

În cazul coexistenței ulcerului gastric cu ulcerul duodenal, operația va urmări extirparea ambelor leziuni : vagotomia tronculară bilaterală cu hemigastrectomie și anastomoză tip Péan este operație cu indicație și eficiență maximă.

În ultimul timp, unii chirurgi au propus și executat operații mai conservatoare în ulcerul gastric (fig. 38).

Astfel se execută, la tineri, în ulcerele suple, recente, necomplicate sau complicate precoce cu perforație sau hemoragie, excizia leziunii ulceroase cu închiderea secțiunii conice a stomacului, biopsia extemporanee și operație de drenaj, în scopul evitării stazei gastrice (fig. 39, 40, 41, 42, 43).

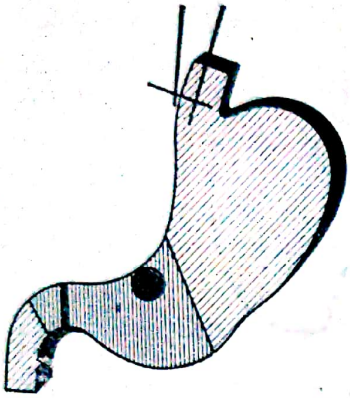

Fig. 38 — Tratamentul chirurgical al ulcerelor gastrice polare inferioare. Vagotomie + antrectomie.

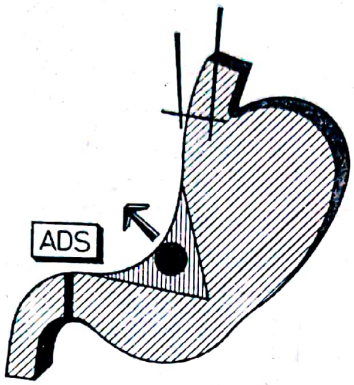

Fig. 39 — Rezecție limitată, în „șa", sub protecția vagotomiei și antro-duodenostomiei pentru tratamentul ulcerelor micii curburi gastrice.

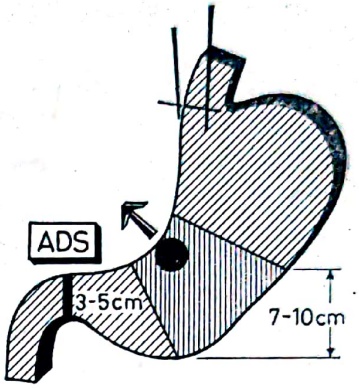

Fig. 40 — Rezecție segmentară mediogastrică cu vagotomie tronculară și antro-duodenostomie. Se păstrează 3—5 cm din antru și se menține duodenul în tranzit.

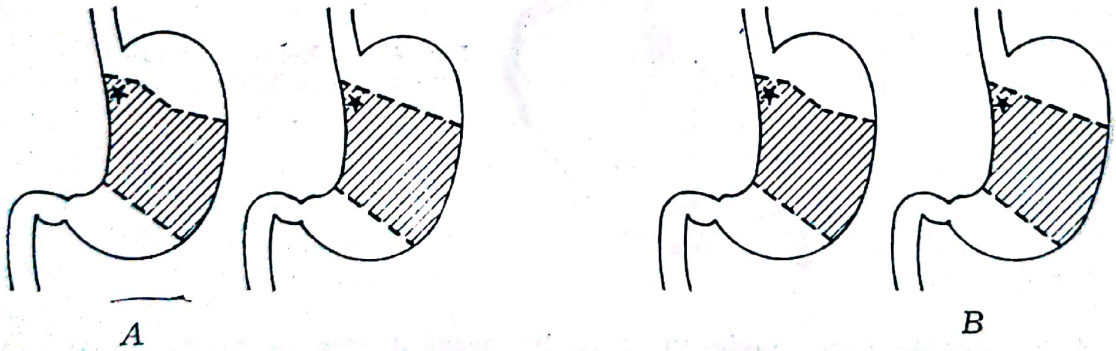

Fig. 41 — Diverse tipuri de rezecții gastrice segmentare pentru tratamentul ulcerului gastric. *A :* rezecția segmentară „în scară" Schmieden (stînga) ; rezecția inelară Gironcoli (dreapta) ; *B :* Ostermayer (stînga) ; Strauss (dreapta).

Alți chirurgi adaugă vagotomia tronculară operației mai sus descrisă, mai ales dacă testul la insulină este pozitiv sau dacă există suspiciunea și a unui ulcer duodenal.

Acest mod „conservator" de tratament al ulcerului gastric se bazează pe date experimentale și pe rezultatele bune obținute de unii chirurgi ; proba timpului nu este însă făcută pentru a consacra această atitudine terapeutică.

Scanned with OKEN Scanner

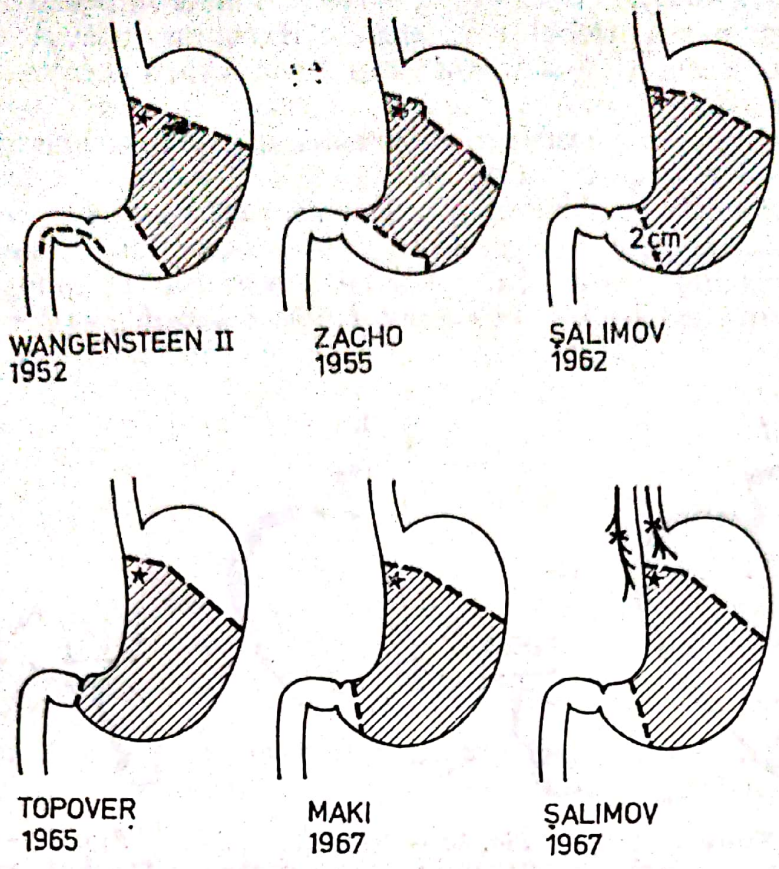

Fig. 42 — Rezecții gastrice segmentare.

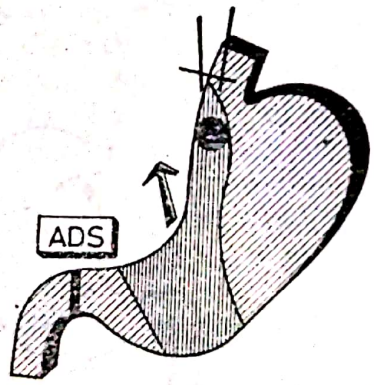

Fig. 43 — Rezecție mediogastrică „în jgheab" pentru ulcere juxtacardiale.

Argumentele care pledează pînă în prezent pentru rezecția de stomac, cu extirparea obligatorie a leziunii și anastomoză gastroduodenală, sînt următoarele :

a) Vagotomia este inutilă pentru că secreția clorhidropeptică interdigestivă nu este crescută ;

b) Rezecția antrului și a zonei de tranzit dintre zona acidă și zona alcalină a stomacului are dublu avantaj :

— suprimă zona reflexogenă, gastrinică, a stomacului ;

— suprimă zona cu rezistență diminuată (factor de apărare scăzut) unde se localizează majoritatea ulcerelor gastrice ;

c) Extirparea leziunii ulceroase este obligatorie, avînd în vedere posibilitatea unei neoplazii microscopice la acest nivel ;

Scanned with OKEN Scanner

d) Tulburările tardive morfo-funcționale după ulcerul gastric operat sînt discrete și rar întîlnite (sub 2—3%) ;

e) Recidivele ulceroase după gastrectomia pentru ulcer gastric sînt excepționale (sub 1%) ;

f) Restabilirea tranzitului digestiv prin anastomoză gastroduodenală este foarte ușoară, deoarece duodenul este sănătos, iar mobilizarea bontului gastric spre duoden prin scheletizarea înaltă a marii curburi este simplă tehnic.

Ulcerul perforat în cavitatea abdominală și *ulcerul sîngerînd*, care continuă hemoragia cu tot tratamentul hemostatic și de supleere hemodinamică impun tratamentul de urgență. În funcție de starea generală a bolnavului, de vîrsta sa, de localizarea leziunii și condițiile anatomice intraoperatorii se pot executa :

— *operații paliative*, de sutură și obstrucție a perforației sau de hemostază prin sutură-ligatură a fistulei vasculare ;

— *operații radicale*, de extirpare a leziunii ulceroase complicate, odată cu tratamentul chirurgical al ulcerului duodenal sau al ulcerului gastric descris mai sus. Sînt preferabile tehnicile cele mai simple și mai rapide, riscul operator crescînd proporțional și cu durata operației.

Complicațiile tratamentului chirurgical

Complicații precoce

Intervențiile chirurgicale descrise mai sus și executate „la rece", în afara complicațiilor majore, a puseelor acute, cu o bună pregătire și cu o tehnică operatorie corectă, antrenează totuși o mortalitate, în funcție de procedeul chirurgical utilizat. După gastrectomia largă de stomac, în prezent mortalitatea este în jurul cifrei de 2—3% ; vagotomia cu antrectomie sau hemigastrectomie raportează o mortalitate de aproximativ 1,5%. Vagotomia asociată cu o metodă de drenaj gastric (piloroplastii, antroduodenostomii, gastrojejunostomii) are o mortalitate sub 1%. Unele statistici de vagotomii supraselective nu menționează nici un caz pierdut.

Reiese deci că individualizarea tratamentului chirurgical, utilizarea unor tehnici mai conservatoare la care se adaugă posibilitățile moderne de anestezie și terapie intensivă, au scăzut foarte mult mortalitatea, care în trecut greva apreciabil terapeutica chirurgicală a ulcerului (fig. 44, 45).

În afară de complicațiile de ordin general, care sînt comune tuturor intervențiilor abdominale, două complicații merită menționate : *dezunirea bontului duodenal* (a 4-a — a 7-a zi postoperator), datorită dificultăților de închidere, devascularizării produse de disecție și modificărilor structurii pereților duodenali din apropierea leziunii.

Peritonita care se instalează impune de multe ori reintervenția de urgență pentru drenajul cavității abdominale și a bontului duodenal cu dirijarea fistulei.

Pancreatita acută, a doua complicație care poate fi gravă, este cauzată fie de leziunile intraoperatorii ale pancreasului, provocate în timpul

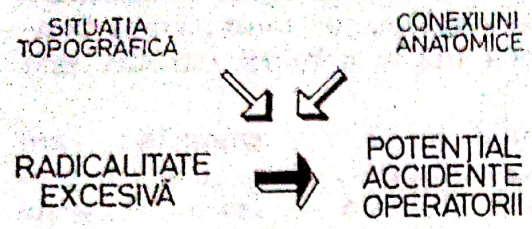

Fig. 44 — Particularitățile ulcerului postbulbar.

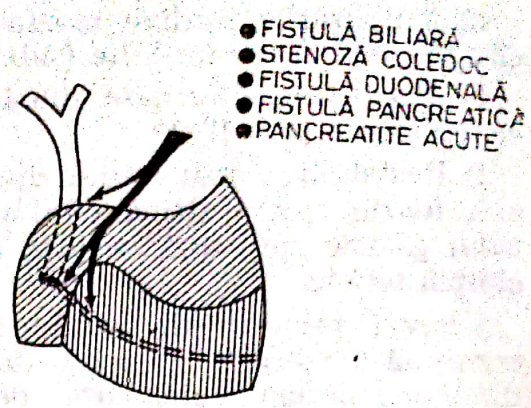

Fig. 45 — Riscurile chirurgiei ulcerului postbulbar. Situația sa topografică și conexiunile anatomice determină tendința la radicalitate excesivă, generînd un potențial crescut de accidente operatorii.

disecției ulcerului, fie de dezinserția canalului Santorini ; tratamentul este cel al unei pancreatite acute (fig. 46).

De remarcat că cele două complicații apar în chirurgia ulcerului duodenal.

Dilatația acută de stomac, de obicei benignă, se datorește edemului gurii de anastomoză (indiferent de procedeu) sau atoniei viscerale postoperatorii, mai accentuată după vagotomie. Aspirația gastrică (3—4 zile) și o bună reechilibrare hidroelectrolitică și metabolică restabilesc tranzitul gastric.

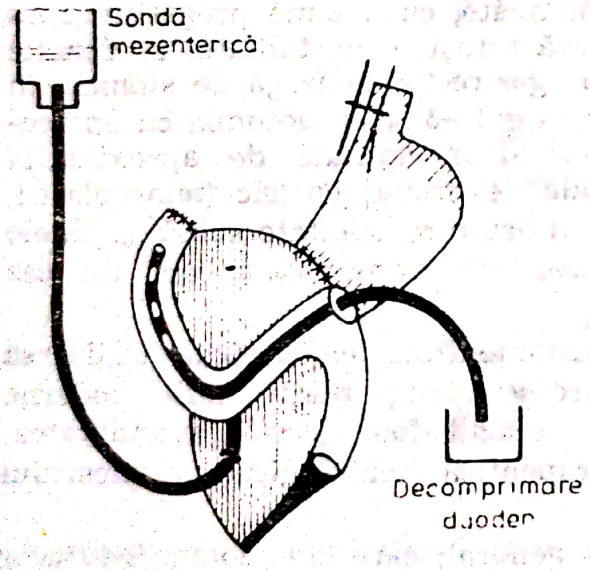

Fig. 46 — Sonda mezenterică pentru tratamentul pancreatitei de reacție a ulcerului duodenal penetrant în pancreas.

Complicații tardive

Acestea pot fi de ordin *local, funcțional* și *general.*

A. Complicațiile locale

Invaginarea jejuno-gastrică, în anastomozele gastrojejunale, poate fi anterogradă (ansa aferentă) sau retrogradă (ansa eferentă) și se traduce clinic prin ocluzia gurii de anastomoză, vărsături, hematemeză; impune intervenția chirurgicală.

Sindromul de ansă aferentă, complicație a anastomozei gastro-jejunale, se datorește ocluziei ansei aferente prin cudura ansei, sau gura gastro-jejunală defectuos executată, orizontală sau invers orientată. Se manifestă prin senzația de plenitudine în hipocondrul drept, distensie strict localizată, vomismente explozive și abundente bilioase sau bilio-alimentare care ușurează brusc bolnavul.

În formele grave se impune intervenția operatorie corectoare.

Scanned with OKEN Scanner

Herniile interne, care apar după anastomozele gastro-jejunale (trans- sau antemezocolic); se traduc clinic prin ocluzie înaltă și impun operația de urgență.

Ulcerul peptic postoperator

Recidiva maladiei ulceroase reprezintă eșecul tratamentului chirurgical; aceste noi ulcere apărute mai devreme sau mai tîrziu de la operație (de la 6 luni la 20 ani) se numesc ulcere peptice sau ulcere anastomotice.

Recidivele apar în 20—30% din cazuri după gastroenteroanastomoză, 5—10% după vagotomie cu piloroplastie sau gastroenterostomie, 2—4% după gastrectomie largă, 1—2% după vagotomie tronculară cu antroduodenostomii (Villard-Jaboulay, Alexiu, Burlui) și sub 1% în vagotomia tronculară cu bulbantrectomie.

De cele mai multe ori recidiva ulceroasă se datorește defectelor de tehnică, și anume: rezecție gastrică insuficientă, lăsarea pe loc a bulbului duodenal, gură de anastomoză îngustă, ansă aferentă prea lungă (pentru rezecția largă); vagotomie incompletă, operație de drenaj îngustă, sus situată (piloroplastii), lipsa extirpării antrului în ulcerul duodenal cu hiperaciditați mixte.

Alteori, în situația unei operații patogenice corect executate, poate fi incriminată existența unei tumori pancreatice (adenom pancreatic) ulcerogene (sindrom Zollinger-Ellison).

Localizarea cea mai frecventă este la nivelul gurii de anastomoză sau pe versantul distal (jejunal sau duodenal).

Tabloul clinic este sever în ulcerul peptic și se caracterizează prin dureri vii care devin rapid continue, hiperaciditate clinică și testată, hemoragii microscopice continue sau melene, slăbire rapidă în greutate. Simptomatologia este în general rezistentă la tratamentul medical; explorările paraclinice radiologice și endoscopice contribuie la stabilirea diagnosticului. De remarcat că simptomatologia este mult mai zgomotoasă în ulcerul peptic apărut pe jejun după anastomoza Billroth II, decît în ulcerul peptic apărut pe anastomoza tip Billroth I.

Complicația cea mai gravă (după hemoragie și perforație) este fistula gastro-jejuno-colică (tipică anastomozei gastro-jejunale), presupusă clinic (halenă fecaloidă, scaun rapid post-prandial cu alimentele nedigerate, eructații rău mirositoare) și confirmată prin tranzit apos baritat, care evidențiază traiectul fistulei. Tratamentul fistulei se impune de urgență pentru a evita deteriorarea rapidă a stării generale.

Tratamentul ulcerului peptic apărut după anastomoza Billroth II constă în vagotomie tronculară bilaterală și transformarea anastomozei Billroth II în anastomoză Billroth I (rezultate excelente în 90% din cazuri). Dacă ulcerul peptic apare după o vagotomie incompletă sau o operație de drenaj defectuos executată, se indică rezecția largă de stomac cu anastomoză Billroth I dacă este posibil tehnic (depinde de tipul operației de drenaj anterior efectuată).

Ulcerul peptic este apanajul ulcerului duodenal operat și apare excepțional după ulcerul gastric operat.

B. Complicații funcționale

Dumping sindromul apare mai ales după anastomoza gastro-jejunală (10—15%) cînd îmbracă și formele cele mai severe. Poate apărea și

Scanned with OKEN Scanner

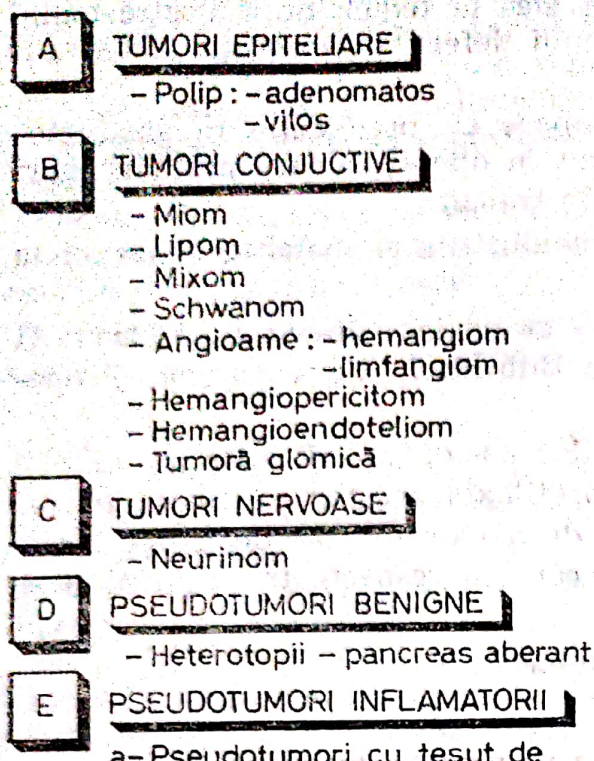

Fig. 47 — Clasificarea histologică a tumorilor gastrice benigne.

Polipii gastrici sînt reprezentați de polipii glandulari propriu-ziși; au mai fost individualizați polipi inflamatori sau pseudo-polipi, polipi viloși, polipoza Ménétrier, polipoza hematomatoasă etc.

Polipii glandulari, polipoza gastrică și polipii viloși merită să fie studiați împreună datorită proprietății lor comune de transformare malignă. Numeroși autori consideră polipii glandulari (adenomatoși) ca tumori precanceroase, putînd să se transforme într-o proporție de 30—40% în cancer gastric.

Polipii izolați sau multipli au puține semne clinice caracteristice (tulburări funcționale vagi); examenul radiologic presupune sau stabilește de multe ori diagnosticul. Gastroscopia și examenul citologic aduc elemente prețioase de diagnostic și orientează asupra naturii polipului.

Tipul intervenției chirurgicale depinde de sediul polipului, de volumul său, de starea generală a bolnavului și mai ales de rezultatul examenului histologic extemporaneu.

Polipii inflamatori trebuie deosebiți de polipii adenomatoși, datorită evoluției lor, întotdeauna benignă. Aceștia sînt polipi mici (mai puțin de 1,5 cm) care apar adesea pe o mucoasă hiperplazică sau metaplazică.

Polipii hematomatoși nu prezintă, de asemenea, tendință de malignizare; acești polipi se întîlnesc mai ales ca una din manifestările maladiei Peutz-Jeghers.

În atitudinea terapeutică a polipilor gastrici trebuie să avem în vedere vîrsta bolnavului și afecțiunile asociate; polipii se întîlnesc mai frecvent la oamenii maturi sau peste 60 de ani.

Un polip mai mare de 2 cm, care a declanșat hemoragii și anemie sau care se asociază cu o ulcerație gastrică, impune intervenția operatorie.

Polipii mai mici de 2 cm diametru, care au manifestări benigne, reprezintă o problemă mai complexă; va trebui să se colaboreze cu datele furnizate de gastroscopie, cu sediul polipului și să se țină seama de accesibilitatea chirurgicală.

Tratamentul conservator impune o supraveghere continuă și examene repetate.

TUMORI BENIGNE ALE DUODENULUI

Tumorile benigne se întîlnesc foarte rar la nivelul duodenului, ele sînt aceleași ca la stomac, cu excepția polipilor care sînt practic inexistenți la duoden.

Semnalăm adenomul Brunner, tumoră benignă, proprie segmentului duodenal; se dezvoltă lent în peretele duodenului și poate fi relativ ușor recunoscut radiologic. Este indicată excizia tumorii, care poate uneori să se malignizeze.

TUMORI MALIGNE ALE STOMACULUI

Putem împărți tumorile maligne ale stomacului în două categorii (fig. 48):

— tumorile care își au originea în epiteliul mucos al stomacului: *epitelioame* sau *cancerul stomacului;*

— tumorile maligne cu originea în alte țesuturi, ca țesutul limfoid, țesutul muscular etc.; aceste tumori le întîlnim sub denumirea de *sarcoame.*

Cancerul stomacului

Incidența cancerului gastric este variabilă, în funcție de zona geografică, de modul de alimentație, de starea de nutriție, de factorul etnic etc.; în timp ce în America de Nord cancerul gastric este în regresie (10 decedați la 100 000 populație), în Japonia este încă foarte frecvent.

Etiologie

Etiologia cancerului gastric este încă în stadiul studiilor preliminare. Observațiile clinice și datele anatomo-patologice pun în evidență asociații patologice care sugerează leziuni etiologice.

Astfel, gastritele cronice, atrofice, care duc la sindromul de aclorhidrie și de anemie tip Biermer, pot reprezenta terenul favorizant de apariție a cancerului gastric.

Polipii glandulari pot de asemenea reprezenta un prim pas spre cancerul gastric (stare precanceroasă).

Sindromul Ménétrier, asociind o polipoză cu o gastrită hipertrofică, este considerat ca o stare precanceroasă majoră; de asemenea, polipii viloși ai stomacului.

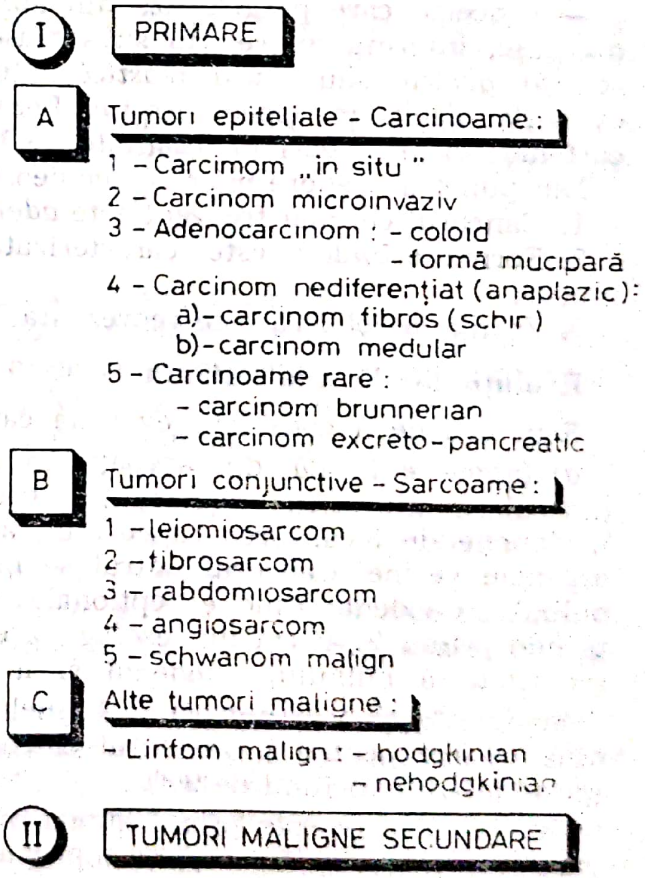

Fig. 48 — Clasificarea histologică a tumorilor gastrice maligne.

Scanned with OKEN Scanner

Metaplaziile intestinale (Morson) sînt considerate în 30% din cazuri ca origine a cancerului gastric.

În prezent, în problema relației ulcer gastric-cancer se consideră că rareori un ulcer se poate maligniza : cancerul ulcerat este primul stadiu de dezvoltare a leziunii maligne gastrice.

Anatomie patologică

Cancerul gastric se prezintă sub următoarele forme macroscopice :

a) Cancerul ulcerat apare sub forma unei ulcerații, cu marginile neregulate și uneori mamelonate. Invazia în profunzime atinge rapid submucoasa și determină hemoragii oculte și anemie progresivă.

b) Cancerul polipoid sau *burjonat* dă o masă proliferantă în lumenul stomacului (imagine lacunară radiologic). Această formă rămîne o perioadă cantonată la mucoasă și stratul muscular, dar apoi pătrunde spre seroasă și organele vecine.

Forma clinică este de tumoră abdominală mare, ușor palpabilă și mai mult sau mai puțin mobilă, în funcție de extindere la organele înconjurătoare.

c) Cancerul infiltrant, cu două aspecte :

— *cancerul infiltrant localizat,* care se propagă traversînd straturile peretelui gastric pînă la seroasă ; uneori se asociază cu o ulcerație ;

— cancerul care progresează din aproape în aproape în spațiile submucoase, intermusculare sau subseroase ale stomacului ; este vorba de *schirul gastric* sau *linita plastică.* Mucoasa nu prezintă transformări evidente, decît un aspect atrofic. Peretele stomacului este îngroșat și cartonat, prins uneori în totalitate de leziunea infiltrantă.

Din punct de vedere *microscopic* deosebim :

1. Cancerul cel mai frecvent este *adenocarcinomul.*
2. Forma *coloidă ;* este caracterizată prin abundența celulelor cu mucus.
3. Forma *anaplazică* este reprezentată de cancerele cu evoluție rapidă.

Evoluția locală și la distanță

Este util de a considera evoluția cancerului de stomac în trei faze :

a) Invadare locală, din aproape în aproape, pornind de la mucoasă, musculara mucoasei, submucoasă, stratul muscular, subseros și seros ; în funcție de localizarea cancerului, acesta poate invada în continuare organele vecine. Cancerul antral se oprește practic la pilor, invadarea bulbului duodenal fiind excepțională. Cancerul cardio-tuberozitar poate prinde primii 2—3 cm din esofag ; aceste localizări impun rezecarea de securitate a bulbului duodenal și a 3—4 cm din esofagul terminal.

Stadiul A_0 (cancer mucos) și A (inclusiv musculara mucoasei) sînt stadiile optime pentru tratamentul chirurgical, supraviețuirile îndelungate (peste 5—10 ani) fiind de 90%.

Stadiul în care este prinsă submucoasa se însoțește de 10% invadare ganglionară sau la distanță și supraviețuirea peste 5 ani scade la 70%. Stadiul în care sînt prinse toate straturile stomacului reduce la 10% supraviețuirea peste 5 ani.

Reiese deci efortul continuu care trebuie făcut pentru diagnosticul precoce în cancerul gastric, în prezent total nesatisfăcător.

Scanned with OKEN Scanner

Progresiunea la distanță a cancerului gastric se face pe cale limfatică și sanguină.

b) Metastazele ganglionare ating, în funcție de localizarea cancerului, diversele grupe importante ale releului limfatic gastric (fig. 49) :

— grupul epiploic, din rădăcina marelui epiploon ;

— grupul micii curburi, în ligamentul gastro-hepatic (micul epiploon) ;

— ganglionii celiaci, situați în jurul vaselor trunchiului celiac ;

— ganglionii retropilorici, sateliți arterei gastro-duodenale ;

— ganglionii splenici, din ligamentul pancreatico-splenic și ligamentul gastro-splenic.

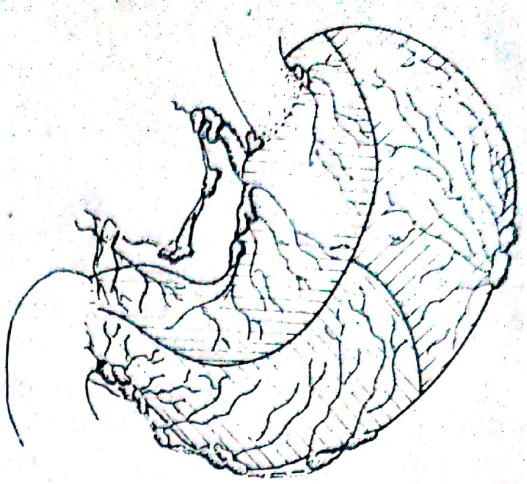

Fig. 49 — Ariile topografice de drenaj limfatic gastric.

c) Metastazele la distanță se fac pe cale sanguină și ating succesiv sau izolat ficatul, plămînii, vasele. Localizări particulare ale extensiei cancerului gastric sînt : ganglionul lui Troisier sau supraclavicular stîng ; metastaze pe cale peritoneală ca tumorile Krukenberg sau invadarea ovarelor ; metastazele etajate ale lui Blumer la pereții și viscerele bazinului.

La examenul clinic și paraclinic al bolnavului și în timpul laparotomiei este foarte important de a nota gradul de invadare a tumorii primitive și prezența metastazelor.

Simptome și diagnostic

Se deosebesc două faze în evoluția cancerului gastric :

Faza de început, în care diagnosticul clinic nu se poate pune, deoarece simptomatologia este foarte discretă și nespecifică ; practic nu există simptom clinic care să indice existența cancerului gastric.

Savițki a descris „sindromul micilor semne" compus din :

— astenie, scăderea capacității de muncă ;

— depresiune psihică (apatie, indiferență etc.) ;

— scăderea continuă a poftei de mîncare, uneori selectivă ;

— pierderea în greutate, progresivă și nemotivată ;

— apariția fenomenelor dispeptice (grețuri, uneori vomismente cu striuri sanguine, diaree sau constipație, balonări postprandiale, regurgitații etc.).

Aceste semne necaracteristice trebuie să alarmeze bolnavul (și medicul) și să se efectueze imediat examenul radiologic, singurul care poate pune diagnosticul în această fază ; examenul endoscopic poate de asemenea să aducă date prețioase în stabilirea diagnosticului.

Diagnosticul de cancer gastric în această fază de început este de o importanță vitală, deoarece doar în acest stadiu tratamentul chirurgical poate fi cu adevărat salutar.

Faza de cancer declarat, în care simptomele sînt caracteristice, diagnosticul este ușor de stabilit, dar terapeutica este ineficace.

Scanned with OKEN Scanner

Bolnavul este total inapetent, cu repulsie pentru carne și grăsimi, foarte slăbit, uneori chiar caşectic ; este palid, cu tegumentele uscate, cu ochii duși în fundul capului. Prezintă dureri abdominale, vomismente sanguinolente, scaune melenice (sau hemoragii oculte), iar în epigastru sau subcostal se palpează o formațiune tumorală, mai mult sau mai puțin mobilă ; uneori, în regiunea supraclaviculară stîngă se palpează ganglioni măriți (semnul lui Troisier). Examenul atent al ficatului poate depista metastaze ; tușeul vaginal combinat cu palparea foselor și hipogastrului evidențiază uneori tumori ovariene metastatice (Krukenberg). Ascita poate de asemenea fi prezentă în formele avansate.

În acest stadiu terapeutica chirurgicală nu poate fi decît paliativă, în formele de cancer stenozant, hemoragic sau perforat.

Bolnavii sînt febrili, cu viteze de sedimentare și leucocitoză mărită (cancer infectat) și cu anemie marcată.

Chimismul gastric evidențiază, de obicei, o anaciditate histaminorezistentă ; prezența acidului lactic este constantă în aspiratul gastric, în care uneori se găsesc și celule canceroase. De menționat însă că există și cancere gastrice cu normo- sau chiar hiperaciditate.

Cancerele prepilorice (antrale) sau eso-cardio-tuberozitare prin localizarea lor juxtaorificială se evidențiază clinic mai precoce prin tulburările de admisie (disfagie) sau de evacuare (stenoză) a alimentelor (fig. 50).

Diagnosticul este confirmat prin diverse examene complementare, dintre care examenul radiologic este cel mai important și mai ușor de realizat. Excluzînd imaginile tipice de cancer (imaginea lacunară, rigiditatea segmentară, deformarea tubulară etc.), rămîne deschisă problema diagnosticului diferențial între ulcerul cronic calos și cancerul ulcerat.

Examenele gastroscopice, citologice și chimice aduc de asemenea date valoroase în stabilirea diagnosticului. Nu trebuie uitat că orice leziune gastrică ulcerată care nu se vindecă în 4 săptămîni de intens tratament medical (sau recidivează imediat) trebuie tratată chirurgical (testul terapeutic al lui Guttmann) (fig. 51, 52).

Tratament

Tratamentul cancerului gastric este un tratament chirurgical și constă din : a) extirparea leziunii canceroase și a unei zone cît mai largi din stomac (în funcție de localizarea tumorii) ; b) extirparea marelui epiploon, a ligamentului gastro-hepatic, cu grupele ganglionare satelite stomacului ; c) extirparea splinei cu ligamentul gastro-splenic și pancreatico-splenic în scopul îndepărtării ganglionilor din ligamentele respective, în localizările cancerului spre marea curbură a porțiunii verticale a stomacului ; d) extirparea grupelor ganglionare de la nivelul pediculului hepatic, venei și arterei splenice (retropancreatici) sau de la alte nivele supramezocolice.

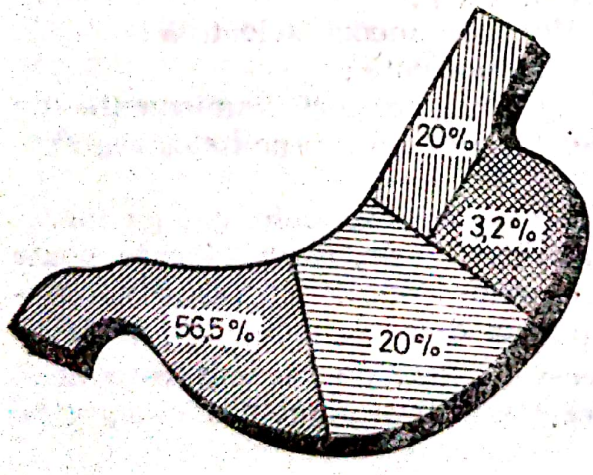

Fig. 50 — Incidența topografică a neoplasmului gastric (A. S. Olearchyk — 1978).

Acest tip de operații, în limite oncologice, are pretenția de „operație

Scanned with OKEN Scanner

Fig. 51 — Rigiditate-stenoză în neoplasmul antral.

Fig. 52 — Linită plastică Brinton.

radicală", ceea ce de multe ori este pretenţios spus, deoarece este dificil de a extirpa „toate căile limfatice şi grupele ganglionare" invadate de procesul neoplazic.

Adevărata operaţie radicală este aceea în care se extirpă leziunea şi o parte din organ, inclusiv grupele ganglionare strict satelite stomacului, atunci cînd afecţiunea este depistată în stadiul de invazie mucoasă şi a muscularei mucoasei ; invazia submucoasei ridică deja aspecte de dubiu asupra radicalităţii tratamentului chirurgical (fig. 53).

Schematic, în funcţie de localizarea şi întinderea leziunii, avem trei tipuri de operaţii :

a) gastrectomie radicală distală, pentru cancerul antral şi cancerul micii curburi (fig. 54, 55, 56) ;

b) gastrectomie radicală proximală pentru cancerul cardiei, marii tuberozităţi şi jumătăţii superioare a porţiunii verticale a corpului gastric ;

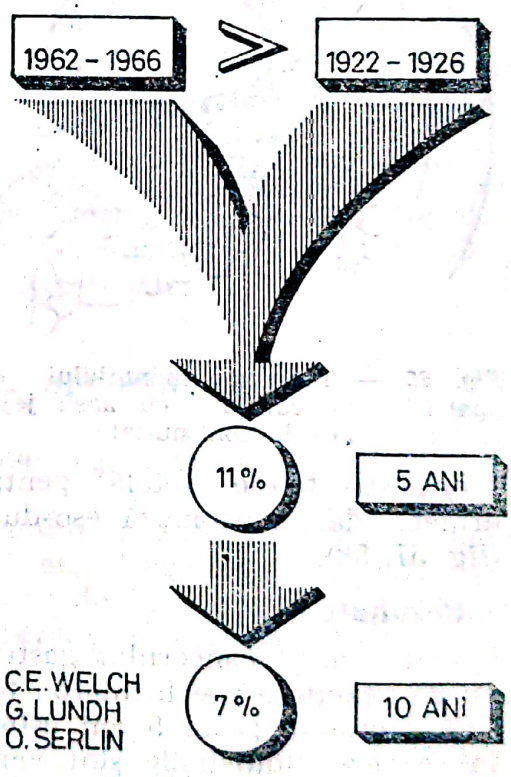

Fig. 53 — Rata supravieţuirii după chirurgia carcinomului gastric este similară pe statistici distanţate la un interval de 40 ani. Ameliorarea supravieţuirii poate fi realizată numai de depistarea precoce.

Scanned with OKEN Scanner

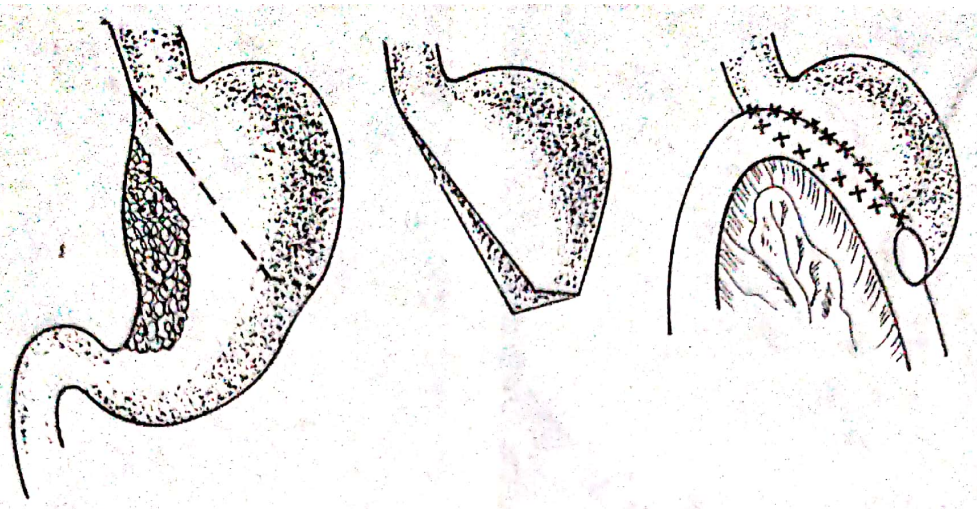

Fig. 54 — Rezecție gastrică subtotală pentru neoplasm al micii curburi gastrice întins juxtacardial. „Patch" seros cu ansă continuă.

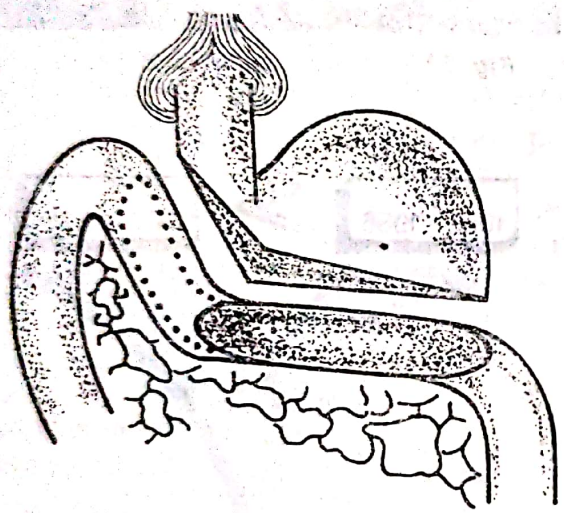

Fig. 55 — Tehnica montajului de „patch" eso-cardial cu ansă jejunală în continuitate.

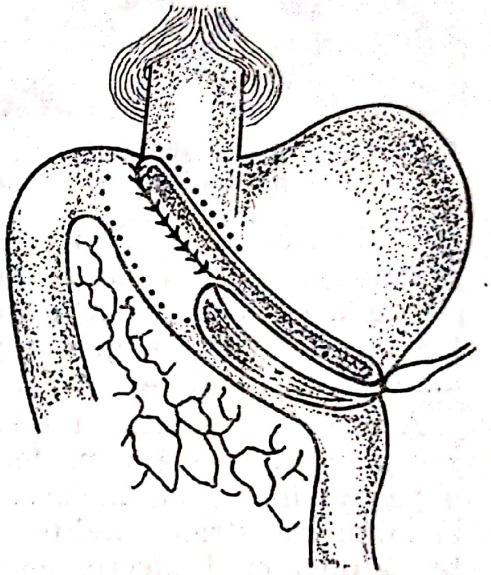

Fig. 56 — „Patch" eso-cardial cu ansă jejunală.

c) gastrectomie totală pentru cancerul infiltrant (linita plastică), urmată de anastomoză eso-duodenală sau mai frecvent eso-jejunală (fig. 57, 58).

Rezultate

Tratamentul cancerului gastric, datorită depistării tardive a leziunii, nu dă rezultate spectaculare ; totuși, în prezent numărul bolnavilor care supraviețuiesc peste 5 ani este în creștere, iar mortalitatea operatorie în scădere. Statisticile sînt variabile și majoritatea se situează între 13% (Nadler) și 28% (Muto — Japonia) supraviețuiri peste 5 ani (vezi fig. 53).

Cancerul stomacului continuă să fie deci un cancer foarte grav Diagnosticul precoce rămîne un obiectiv vital pentru ameliorarea prognosticului ; este de recomandat introducerea examenului radiologic

Scanned with OKEN Scanner

Fig. 57 — Anastomoză eso-duodenală după rezecție gastrică totală.

Fig. 58 — Anastomoză eso-jejunală după gastrectomie totală.

periodic și obligatoriu (anual) pentru depistarea precoce și tratamentul eficace.

Sarcomul gastric

Țesuturile neepiteliale ale stomacului pot da naștere la tumori maligne, ca leiomiosarcomul, sarcomul, limfomul malign (localizarea gastrică a maladiei Hodgkin etc.).

Limfosarcomul invadează o porțiune largă din stomac luînd forma unui disc. Tratamentul chirurgical este indicat, însă trebuie completat cu tratament chimioterapeutic de întreținere (Ciclofosfamidă). Prognosticul este mai bun decît pentru cancerele epiteliale.

TUMORI MALIGNE ALE DUODENULUI

Sînt tumori rare, distribuite la diverse segmente ale duodenului, dar în special la porțiunea a doua.

Majoritatea acestor tumori sînt adenocarcinoame care se manifestă prin simptome atipice, durere, grețuri etc. Diagnosticul se stabilește radiologic și tratamentul este chirurgical, de la simpla extirpare pînă la duodenopancreatectomie cefalică, operație laborioasă și cu multe riscuri.

HIPERTROFIA DE PILOR LA ADULT

Este bine cunoscută hipertrofia congenitală a pilorului, afecțiune întîlnită la nou-născut, care produce stenoza pilorică și care impune de cele mai multe ori tratamentul chirurgical.

Scanned with OKEN Scanner

Hipertrofia de pilor la adult (HPA), simplă sau complicată cu stenoza canalului piloric, primară sau secundară, se încadrează în afecțiunile rare gastro-duodenale.

Descrisă se pare pentru prima dată de Hildanus în 1627, afecțiunea este reconsiderată în 1835 de Cruveillhier, iar în 1837 de Andral. Mayord recomandă ca metodă de tratament gastroenteroanastomoza, la cazurile în care se ajunge la ocluzia canalului piloric.

Diagnosticul pozitiv al HPA, așa cum afirmă și Tessin, nu poate fi pus decît histologic. P. Harvier și R. de Brun în 1933, în urma studiilor histologice, deosebesc HPA primară sau pură de scleroza hipertrofică a pilorului, în care predomină elementul inflamator.

Asupra etiologiei HPA părerile sînt împărțite : unii cercetători consideră că afecțiunea este primară, continuare a HP a nou-născutului, bine tolerată pînă la un moment dat, cînd anumite cauze (inflamație, edem, spasm) se supraadaugă și pun în evidență simptomatologia de stenoză. Alți autori (Dolan și Gley, Kirklin și Harris, North și Johnson etc.) consideră HPA ca o leziune secundară, determinată de afecțiuni locale gastro-bulbare (ulcere, gastrite) sau de afecțiuni la distanță, distale pilorului (afecțiunile căilor biliare, apendicite, colonopatii, afecțiuni genitale, renale etc.) ; aceste afecțiuni declanșează spasmul piloric prelungit, ce duce cu timpul la hipertrofie. Asupra corelației reflux gastro-esofagian, esofagite etc., care consideră că staza secundară HP generează afecțiunile gastrice semnalate, experiențele lui Dragstedt, care a produs la cîini ulcer gastric prin ocluzia pilorului, sprijină acest punct de vedere.

Noi atragem atenția asupra coexistenței afecțiunilor displazice ale veziculei biliare (colecistoze) cu HPA și a coexistenței odditei stenozante primitive cu HP.

Teoriile patogenice ale HPA se rezumă în prezent la patru, ele suscitînd încă discuții :

Teoria congenitală, emisă de Mayer în 1885, a fost susținută de P. Harvier, Brun, Heidenhein, Gruber etc. ; după adepții acestei teorii a HP primare, congenitale sau pure, leziunea este situată în special în stratul circular muscular hipertrofiat ; seroasa, subseroasa, submucoasa și mucoasa sînt indemne, fără alterări structurale și fără focare de proliferare a țesutului fibros. Afecțiunea este congenitală, bine suportată multă vreme și devine clinică în urma apariției spasmului piloric determinat de o cauză oarecare.

Teoria piloro-spasmului este susținută de Ramond Denis, Dufour, Delanoy, Kirklin, Harris etc. ; existența unei spine iritative reprezentată de o afecțiune la distanță provoacă la nivelul inelului muscular piloric (și probabil și la nivelul altor sfinctere) un spasm prelungit sau frecvent repetat, care în timp se transformă în leziunea organo-funcțională reprezentată de HPA.

Teoria infecțioasă, susținută în special de Baos, Konjetzny, Wanke etc., explică HPA ca o consecință a unui proces inflamator de vecinătate, gastrita fiind cauza cea mai frecventă. În aceste cazuri, toate straturile (mucoasă, submucoasă, seroasă) sînt interesate, hipertrofia musculară fiind însoțită de procese de scleroză secundară, iar uneori sînt descrise procese de miozită limitată numai la nivelul tunicii musculare pilorice. I. Iacobovici comunică un caz care se încadrează în această categorie de leziuni.

Scanned with OKEN Scanner

Teoria nervoasă, emisă inițial de Heidenhein, este susținută ulterior de L. Corvil și M. Mosinger și alții, pe baza hipergenezei nervoase importante care însoțește HPA.

Ca și în cazul altor afecțiuni, teoriile patogenice ale HPA, luate fiecare în parte, nu pot explica toate formele întîlnite în practică ; reiese și aici atitudinea eclectică, uneori de asociere a două sau mai multe teorii, în explicarea modului de producere a HPA.

Anatomopatologie

Macroscopic, intraoperator se constată o hipertrofie globală, circulară a pilorului sau o hipertrofie sectorială, uneori nodulară. Palparea atestă îngroșarea remarcabilă a pilorului, care uneori se aseamănă cu „oliva pilorică", constatată la nou-născuții cu hipertrofie pilorică congenitală. Canalul piloric este mult îngustat, iar stomacul în majoritatea cazurilor mărit de volum și cu lichid de stază.

Microscopic sînt descrise două forme ale hipertrofiei de pilor : hipertrofia primară sau pură și scleroza hipertrofică a pilorului.

În hipertrofia pură sau primară de pilor, modificarea de bază se găsește în mușchiul piloric, care este hipertrofiat și hiperplaziat ; semnificativ este că hipertrofia și hiperplazia de tip piloric are structura glandulară laxă conjunctivă, fără elemente inflamatorii sau sechele ale inflamației cronice.

În scleroza hipertrofică a pilorului apare elementul inflamator asociat hipertrofiei mușchiului piloric. În mucoasa și submucoasa peretelui piloric se constată un proces inflamator pe alocuri acut, însoțit de focare de necroză superficială. Stratul muscular subiacent prezintă infiltrat inflamator ; în straturile musculare profunde ale pilorului se pune în evidență fibroză trabeculară difuză (care disociază și subdivide fasciculele de fibre musculare) și care se asociază cu o hipertrofie marcată a stratului muscular, care apare mult îngroșat.

O formă anatomohistologică rar întîlnită este *miozita pilorică,* caracterizată printr-o mucoasă de tip piloric cu structura păstrată, de grosime normală, cu prezența foliculilor limfatici. Submucoasa, de asemenea, nu prezintă elemente inflamatorii acute sau sechele. Musculatura însă apare îngroșată, cu un infiltrat celular sub formă de travee celulare dezordonat dispuse, care disociază fibrele musculare. Se constată de asemenea diferite faze evolutive ale infiltratului inflamator și fibroză reparatorie în grosimea mușchiului piloric.

Paralel cu acest procedeu de miozită pilorică se observă o hiperplazie a fibrelor musculare netede, de aspect uneori pseudoleiomiomatos, intricat cu fibroză interstițială, avînd un caracter micronodular.

Semnele clinice ale HPA sînt, în special într-o fază de început, destul de necaracteristice și neconcludente, fiind etichetate ca un disconfort digestiv. Pe măsură ce HPA determină strîmtorarea canalului piloric, simptomatologia digestivă — subiectivă și obiectivă — se aseamănă cu stenoza pilorică ulceroasă, cu care de altfel se confundă cel mai frecvent.

Diagnosticul diferențial cu ulcerul antro-bulbar complicat cu stenoză se poate face pe elementul durere (du Plessis), care la începutul afecțiunii lipsește, iar atunci cînd apare este de o intensitate mult mai redusă (jenă, greutate dureroasă), deci durere ulceroasă ce nu respectă mica și marea periodicitate. Toate celelalte semne clinice subiective și obiective sînt asemănătoare cu cele ale stenozei ulceroase, ca și evoluția

Scanned with OKEN Scanner

spre slăbire, dezechilibru hidroelectrolitic și metabolic, melene și mai rar hematemeză, care complică uneori HPA.

Valorile acidității gastrice sînt variabile ; în multe cazuri, în special cînd s-a instalat staza, întîlnim valori relativ ridicate ale HCl liber și al A.T., atît la proba Hollander cît și la proba cu histamină. Alteori valorile acidității sînt normale, reduse, sau se întîlnesc cazuri de HCl absent, chiar în existența stazei gastrice.

În concluzie, simptomatologia clinică și de laborator a HP nu are nimic evident caracteristic, ceea ce duce la imposibilitatea, în marea majoritate a cazurilor, de a diagnostica această suferință. Diagnosticul clinic este aproape invariabil cel de ulcer juxta-pilorie cu stenoză secundară.

Aspecte radiologice în HPA

Diagnosticul preoperator al HPA este uneori posibil dacă examenul radiologic gastro-duodenal este efectuat de un radiolog avizat și orientat de clinician spre posibilitatea acestei afecțiuni.

Semiologia radiologică în HPA este complexă și depinde în mare măsură de forma clinică și modificările morfologice regionale.

Diverși autori au descris în HPA o serie de semne radiologice de valoare inegală. Cel mai pregnant constă în alungirea și îngustarea persistentă și marcată a canalului piloric (semnul corzii "The pyloric string sign") (Kirklin și Harris).

Îngustarea bruscă a canalului piloric contrastează evident cu conturul net, regulat, suplu și extensibilitatea normală a antrului distal.

În hipertrofiile difuze, segmentul piloric subțiat este de obicei neted, fără alterări de mucoasă.

Axul canalului poate fi excentric în raport cu baza bulbului duodenal, rectiliniu, încurbat sau angulat.

Kirklin și Harris au descris de asemenea o concavitate semilunară a bazei bulbare (deformare „în ciupercă" sau „umbrelă") și consideră această deformare foarte sugestivă pentru HP. O depresiune similară se poate nota și la capătul antral al pilorului (pilor încadrat între două „paranteze"). Marginile canalului pot fi convexe sau concave (în paranteze sau paranteze inversate).

Alături de semnele directe, localizate la pilor, se pot constata și alte anomalii :

— evacuarea întîrziată a stomacului ;

— dilatația gastrică cu hipotonie-hipokinezie și stază de diferite grade ;

— hiperperistaltism gastric de reacție ;

— în formele stenozante, obstrucția canalului piloric este foarte rar totală.

În hipertrofia localizată (focală), contururile canalului piloric pot apărea neregulate, dințate, cu proeminențe marginale, sugerînd o afecțiune mai severă (ulcerul și mai ales neoplasmul piloric).

În general, îngustarea canalului este mai puțin marcată ca în formele difuze.

În toate formele, dar în special în cea difuză, apare ca element funcțional, constant, spasmul piloric intens ; prelungirea și consecutiv umplerea dificilă și imperfectă a bulbului este adesea interpretată eronat ca deformare ulceroasă sau bulbită.

Scanned with OKEN Scanner

Semnele radiologice enumerate sînt rar izolate, în general se grupează într-un complex radiologic, a cărui interpretare trebuie efectuată numai în corelație strînsă cu elementele clinice și de laborator.

Diagnosticul preoperator exact al HPA este, de altfel, rareori pus de radiolog; imagini radiologice perfect superpozabile cu cele din HPA pot fi expresia unui mare număr de alte afecțiuni ale regiunii piloro-bulbare (Bockus).

Tratamentul. HPA, necomplicată cu stenoza canalului piloric, care apare episodic și care nu determină proximal modificări morfo-funcționale persistente (stază, gastrită, hemoragii în suprafață, reflux gastro-esofagian sau ulcerații), trebuie să fie tratată medical și igieno-dietetic.

Este de asemenea important să se exploreze eventualele afecțiuni situate distal de pilor, factori cauzali în piloro-spasmul repetat și prelungit și să se asaneze focarele favorizante sau chiar determinante de organicizare a HPA.

În cazurile în care suferința devine cronică și complicată, implicînd alterarea stării generale, intervenția chirurgicală își găsește indicația.

Laparotomia devine o etapă în stabilirea diagnosticului de HPA și o metodă de explorare a leziunilor coexistente, secundare sau uneori determinante ale HPA.

Connolly și Stafford subliniază dificultatea intraoperatorie de a pune diagnosticul pozitiv, mai ales pentru chirurgii neavizați asupra posibilității existenței leziunii. Uneori, în hipertrofiile moderate, leziunea nu poate fi recunoscută decît prin antrotomie și explorarea intralumenală a calibrului canalului piloric. Nu întotdeauna există un paralelism între gradul de hipertrofie a stratului circular al pilorului și obstrucția canalului: hipertrofii moderate pot da stenoze strînse și uneori hipertrofii mari sînt bine tolerate.

Este de asemenea de menționat că HPA poate coexista cu incluzii pilorice (pancreas etc.), polipi sau adenom piloric situat pe curburile sau versantul posterior.

De-a lungul timpului au fost utilizate diferite tehnici chirurgicale în HPA, ca: divulsia pilorică, piloromiotomia tip Ramstedt-Fredet, piloroplastii tip Heinecke-Mikulicz, gastroenteroanastomoza, rezecția largă de stomac etc.

Fl. Mandache și colab. utilizează pilorectomia parțială extramucoasă în tratamentul HPA și raportează în teza lui C. Cerbulescu 8 cazuri cu bune rezultate.

Noi preferăm pilorectomia anterioară largă, cu prelevarea materialului biopsic necesar pentru a putea afirma diagnosticul de HPA și tipul patogenic de leziune. În funcție de starea și calibrul zonei antro-bulbare, executăm piloroplastia tip Judd sau antroduodenostomia latero-laterală și cu pilorectomia anterioară tip Burlui; acestea au fost operațiile de bază executate în toate cele 40 de cazuri întîlnite în clinica de chirurgie Caritas și Colțea în ultimii 15 ani.

În cazurile în care coexistă o intensă hiperaciditate predominantă în special la insulină, generatoare de suferințe clinice, completăm operația cu o vagotomie tronculară bilaterală.

Rezecția de stomac cu anastomoză tip Péan este operația pe care o executăm de excepție, în cazurile de HPA cu stenoză strînsă și stomac mare aton, decompensat, care și-a pierdut tonusul și kinetica; de asemenea, executăm rezecția gastrică în coexistența HP cu ulcerul gastric.

Scanned with OKEN Scanner

OCLUZIA INTESTINALĂ

Ocluzia intestinală este un sindrom clinic plurietiologic și pluripatogenic, caracterizat prin oprirea tranzitului intestinal și consecințele acestuia, indiferent de cauze și mecanism.

Ocluzia intestinală poate să apară la toate vîrstele ; ocupă locul al doilea după apendicita acută în ceea ce privește frecvența, însă sub raportul gravității evoluției ocupă primul loc. Mortalitatea, cu toate progresele făcute în cunoașterea proceselor fiziopatologice și în aplicarea metodelor moderne de terapie intensivă, oscilează între 20 și 25%.

Clasificare

Ocluziile se pot clasifica după mai multe criterii ; clasificarea considerată ca fiind cea mai utilă din punct de vedere practic este cea care, bazîndu-se atît pe elemente etiopatogenice cît și pe considerente fiziopatologice, deosebește :

1. *Ocluzia mecanică* — în care întreruperea tranzitului intestinal este secundară unui obstacol.
2. *Ocluzia dinamică sau funcțională* — caracterizată prin oprirea tranzitului, secundar unei tulburări în dinamica intestinală, fără obstacol.

OCLUZIILE MECANICE

Etiopatogenie. Avînd în vedere diversitatea cauzelor precum și deosebirile în mecanismul obstrucției, se conturează două grupuri de factori etiopatogenici :

I. *Ocluziile prin obstrucție* — provocate de factori care constituie un obstacol, fără a provoca tulburări ischemice în peretele intestinal. Cauzele sînt :

— *leziuni ale peretelui intestinal* — atrezii și stenoze congenitale, tumori benigne sau maligne, primitive sau metastatice, stenoze inflamatorii specifice (TBC, boala Crohn) sau nespecifice, anastomoze digestive stenozante etc.

Scanned with OKEN Scanner

— *corpi străini în lumenul intestinal* — calculi biliari, ghem de ascarizi, fecaloame, meconiu la nou-născut (în cadrul bolii fibrochistice a pancreasului și al mucoviscidozelor) etc.

— *compresiuni extrinseci* — tumori de mezenter, tumori abdominale (ficat, uter, ovar etc.) sau retroperitoneale, bride făcute de epiploon, apendice sau diverticulul Meckel, corpi străini intraperitoneali (comprese sau cîmpuri uitate în cursul unei intervenții chirurgicale), aderențe posttraumatice, postoperatorii, inflamatorii etc.

II. *Ocluziile prin strangulare* — caracterizate prin faptul că mecanismul și cauza ocluziei determină un proces de ischemie intestinală secundar constricției vaselor mezoului sau ale peretelui intestinal, ischemie ce evoluează rapid spre sfacel. Strangulările pot fi generate de :

— volvulus (torsiune) în jurul unui ax, favorizat de bride, tumori intestinale sau ale mezourilor, anomalii congenitale de rotație și acolare ale mezenterului *(mesenterium communae)* și bride formate de apendice sau diverticulul Meckel cu extremitatea liberă fixată,

— bride sub formă de benzi fibroase care comprimă intestinul pe un plan dur, realizînd ischemie și sfacel.

— invaginația unui segment intestinal într-altul.

— strangulări interne prin angajarea peretului intestinal sau a unui segment de intestin, cu mezoul lui, într-un orificiu normal sau anormal al cavității abdominale (fosete paraduodenale, retrocecale, breșe congenitale sau postoperatorii în mezocolonul transvers etc.).

— diferite hernii externe.

Fiziopatologie

În ocluzia intestinală se produc multiple tulburări funcționale limitate la început la nivelul ansei interesate și în intestinul suprajacent, dar care apoi vor afecta toate celelalte sisteme și aparate. Aceste tulburări funcționale au caracteristic faptul că sînt în continuă evoluție.

În ocluzia intestinală conținutul intestinal se acumulează în amonte de obstacol și duce la distensia intestinului. Intestinul se adaptează la creșterea presiunii endocavitare prin scăderea tonusului musculaturii și prin inversarea peristaltismului, care duce la vărsături. Vărsăturile sînt eficace evacuînd intestinul dacă obstacolul este sus situat, pe duoden sau primii 60—80 cm ai jejunului ; cînd obstacolul este jos situat, vărsăturile nu pot evacua intestinul și distensia se produce.

În ocluziile intestinului gros, trecerea conținutului colic în intestinul subțire depinde de comportamentul valvulei ileocecale a lui Bauhin : dacă aceasta este continentă, împiedică refluxul în intestin și crește foarte mult presiunea în colon, realizîndu-se o ocluzie de tipul „bombei intestinale" ; la acești bolnavi vărsăturile lipsesc și evoluția este foarte gravă. Cînd sfincterul ileocecal este incontinent, conținutul colic reflueză în intestinul subțire, și apar vărsăturile fecaloide.

În primele ore din momentul instalării ocluziei, conținutul intestinal este format aproape numai din gaze, ulterior se adaugă lichidele. Gazele provin din aerul atmosferic înghițit (65%), din organism (35%) prin difuzarea gazelor din sînge, prin eliberarea de bioxid de carbon din bicarbonatul sucului pancreatic ca și din acțiunea bacteriilor asupra reziduurilor alimentare. Lichidele din ansa destinsă se acumulează datorită hipersecreției glandelor digestive, transsudației plasmatice, scăderii

Scanned with OKEN Scanner

absorbției din ansa destinsă ; în total se pot acumula în intestin 8—10 litri lichide în 24 ore.

Consecințele distensiei intestinale sînt :

A. Locale (la nivelul intestinului) :

a) creșterea presiunii în ansa suprajacentă obstacolului pînă la valori de 40—50 cm apă (normal 2—4 cm apă), ceea ce duce la stază venoasă, stază capilară și ischemia peretelui intestinal.

b) tulburări ale motilității intestinale ; inițial apar unde peristaltice intense și frecvente, care sînt urmate după cîteva ore de distensie, datorită epuizării fibrei musculare, pentru ca în final să se instaleze atonia intestinală.

c) tulburări ale absorbției intestinale, caracterizate prin reducerea trecerii apei spre curentul saguin în primele 6 ore de la apariția ocluziei, pentru ca după 12—24 ore mișcarea apei să se inverseze, ca trecînd din curentul sanguin în intestin.

d) tulburări ale secreției intestinale — hipersecreția.

e) tulburări ale permeabilității peretelui intestinal care, fiind devitalizat și edemațiat, permite trecerea conținutului intestinal în cavitatea peritoneală.

B. Generale

a) pierderi de apă și electroliți : determină deshidratarea, care cel mai frecvent este hipotonă, prin pierderi mari de sodiu și mai ales de potasiu.

b) pierderi de masă sanguină și proteine prin creșterea permeabilității capilare a ansei afectate, ce are drept consecință plasmoragia spre lumenul intestinal și spre cavitatea peritoneală. Volumul sanguin sechestrat într-un segment intestinal strangulat poate ajunge la cantități apreciabile, mergînd pînă la un sfert din volumul sanguin total.

c) absorbția agenților toxici, în special în ocluzia prin strangulare. Oprirea circulației arteriale parietale cu ischemie consecutivă duce la trecerea bacteriilor de tipul coli și clostridium, ca și a toxinelor formate de ele, în cavitatea peritoneală și de aici în circulația generală, producînd șocul endotoxinic, rezistent la tratament.

d) tulburări ale circulației — pierderile de apă și electroliți ca și exhemia plasmatică determină hipovolemie și hipotesiune.

e) tulburări respiratorii — ansele intestinale destinse împingînd în sus diafragmul cauzează o hipoventilație pulmonară și tahipnee, ceea ce accentuează hipoxia dată de hipovolemie și agravează astfel șocul.

Diagnosticul pozitiv

Cuprinde mai multe etape, trebuind să precizeze :

A — existența ocluziei intestinale ;
B — localizarea obstacolului (pe intestinul subțire sau pe cel gros) ;
C — existența sau absența strangulării ;
D — cauza ocluziei.

A. Diagnosticul ocluziei intestinale se stabilește pe baza semnelor clinice, radiologice și de laborator.

— *Semne funcționale*, care se obțin din anamneză :

— *Semne funcționale*, care se obțin din anamneză :

a) *durerea* — cauzată de distensia și hiperperistaltismul ansei de deasupra obstacolului, precum și de tracțiunea și compresiunea mezenterului. De aceea, în *obliterări*, ea survine în crize intermitente, uneori

paroxistice, urmate de perioade de acalmie (durerea vine și trece), semn ce se întîlnește și în cadrul sindromului König. În *strangulări*, durerea este deosebit de intensă și continuă. În ocluziile intestinului subțire durerile se reflectă în epigastru și periombilical, iar în cele ale intestinului gros în regiunea subombilicală.

b) *vărsăturile* — apar foarte precoce și sînt produse pe cale reflexă. Este un semn pregnant în ocluzie, fiind precoce; abundente și persistente în ocluziile înalte, tardive și mai puțin productive în cele joase. Vărsăturile sînt la început alimentare, ulterior bilioase, poracee și fecaloide. Cele fecaloide se datoresc înmulțirii bacililor coli în intestinul subțire și au un prognostic grav. Vărsăturile sanguinolente sînt de asemenea de un prognostic deosebit de grav, indicînd o ocluzie prin strangulare, cu grave leziuni parietale.

c) *oprirea tranzitului pentru materiile fecale și pentru gaze* — este un semn comun și definește sindromul. Acest semn nu este întotdeauna evident, mai ales în fazele inițiale ale bolii, căci bolnavul mai poate prezenta unul pînă la două scaune din segmentul intestinal subjacent obstacolului. Oprirea completă a tranzitului intestinal de la prima colică denotă o leziune gravă.

— *Semne fizice* — furnizate de examenul obiectiv care trebuie să fie efectuat metodic, complet și repetat.

a) *inspecția abdomenului* evidențiază două semne foarte importante: meteorismul și peristaltismul.

— *meteorismul* poate fi localizat sau generalizat. Inițial localizat la nivelul sediului ocluziei, ulterior se generalizează. Au fost descrise două tipuri de meteorism generalizat: — dilatația abdominală în cadru, care cuprinde flancurile și epigastrul, caracterizează un obstacol pe colonul terminal.

— dilatație periombilicală, cu abdomen globulos, caracteristic ocluziei intestinului subțire.

S-au mai descris balonarea asimetrică, cu abdomen ovoid, cu axa mare orientată dinspre fosa iliacă stîngă spre hipocondrul drept în volvulusul sigmoidului (semnul lui Bayer) sau distensia marcată a cecului în ileusul colic (semnul lui Bouveret).

— *peristaltismul* — unul din semnele cele mai importante ale ocluziei. Mișcările ce animă ansa suprajacentă obstacolului pot fi uneori vizibile, aceasta fiind în funcție de grosimea peretelui abdominal sau de hipotonia musculaturii abdominale. Uneori se observă cum unda peristaltică se propagă de-a lungul unei anse și se oprește într-un anumit punct, de obicei acesta fiind sediul obstrucției (s. König). Aceste mișcări pot fi provocate prin excitația mecanică manuală a peretelui abdominal.

b) *palparea abdomenului* — prima manevră logică este căutarea punctelor herniare. Palparea furnizează în plus următoarele elemente:

— decelarea de puncte dureroase, de obicei în dreptul ansei strangulate, evidențiabile mai ales în timpul acceselor dureroase.

— rezistența elastică a peretelui abdominal

— absența contracturii abdominale — în fazele inițiale; cînd este prezentă indică o complicație gravă: infarct enteromezenteric sau perforația unei anse necrozate.

→ provocarea clapotajului în balonările localizate sau generalizate.

c) *percuția abdomenului* permite obținerea următoarelor date:

— timpanism generalizat
— dispariția matității hepatice prin distensia colonului
— matitate deplasabilă pe flancuri cînd există lichid de ascită, în fazele avansate ale ocluziei.

d) *ascultația abdomenului* relevă prezența hiperperistaltismului prin zgomotele vii, frecvente, care se aud — semnul lui Schlange.

e) *tușeul rectal* trebuie executat obligatoriu în toate cazurile de ocluzie intestinală sau unde o suspectăm. Se poate astfel evidenția o leziune rectală, stenozantă, un neoplasm; alteori se găsește ampula rectală goală (semnul lui Hochwag) sau în Douglas bombează o ansă destinsă (semnul lui Gold). De asemenea, prin tușeul rectal se mai poate evidenția prezența unei tumori intestinale, eventual un calcul biliar de mari dimensiuni migrat în intestinul distal.

f) *tușeul vaginal* completează tușeul rectal și informează asupra unor afecțiuni genitale : fibroame uterine mari care dau compresiune, tumori ovariene torsionate etc.

g) *măsurarea diametrului abdomenului* cu centimetrul din oră în oră.

Semne generale

La început starea generală este bună, pulsul normal, fără febră, bolnavul prezentînd doar o oarecare neliniște din cauza durerii. Ulterior, starea generală se alterează progresiv, pulsul devine rapid și slab, febra crește, se instalează semne de șoc, deshidratare, oligurie, hipotensiune arterială etc. Cu cît alterarea stării generale este mai timpurie, prognosticul este mai grav. Bolnavul sucombă în șoc și toxemie gravă.

II. Examenul radiologic — poate evidenția :

— imagini hidroaerice comparate cu tuburile de orgă sau cuiburile de rîndunică. În ocluzia intestinului subțire, imaginile hidroaerice sînt numeroase, de dimensiuni mici și cu sediul central ; în ocluzia intestinului gros sînt mai puține ca număr, de dimensiuni mari și localizate lateral (fig. 59, 60).

— aer în calea biliară principală (pneumocholie) datorită fistulei colecistoduodenale, precum și prezența calculului în intestin în ileusul biliar.

— în volvulusul sigmoidian ansa sigmoidiană dilatată și destinsă pînă la diafragm, uneori chiar și în dreapta, aspectul cunoscut de cameră de bicicletă.

III. Semne de laborator — permit o evaluare mai precisă a stării bolnavului, a răsunetului metabolic al ocluziei. Este util a determina hemograma, proteinemia, ionograma sanguină și urinară, ureea sanguină și urinară, *p*H-ul sanguin, toate acestea arătînd hemoconcentrație, hiponatremie, hipocloremie, hipopotasemie, acidoză metabolică. Numărătoarea leucocitelor este un element util de diagnostic : pînă la 15 000 leucocite indică ocluzie prin obliterare, între 15—25 000 leucocite, ocluzie prin strangulare, iar între 25—40 000 leucocite, infarct enteromezenteric.

B. Diagnosticul localizării obstacolului. Se poate aprecia cu oarecare exactitate dacă obstacolul este situat pe intestinul subțire sau pe colon :

— de regulă, *ocluziile intestinului subțire* se caracterizează prin debut brusc și evoluție rapidă, mai ales cele prin strangulare, dureri vii colicative sau continue, vărsături frecvente, alterarea rapidă a stării gene-

Scanned with OKEN Scanner

Fig. 59 — Imagini radiologice în „cuiburi de rîndunică", sugerînd ocluzia intestinală.

Fig. 60 — Multiple imagini hidro-aerice la nivelul intestinului subțire.

rale, meteorism absent sau moderat și localizat. Examenul radiologic decelează multiple imagini hidroaerice periombilicale.

— *ocluziile intestinului gros* au debut insidios, durerile sînt mai atenuate, vărsăturile de regulă lipsesc sau apar tardiv, starea generală se menține bună mai mult timp, deși balonarea este mare; tușeul rectal poate decela o tumoră. Examenul radiologic arată dilatarea în cadru cu imagini hidroaerice puține, periferice, late, cu segmentație haustrală.

C. Diagnosticul existenței sau absenței strangulării. Este important de a stabili preoperator dacă ocluzia este prin obliterare sau prin strangulare, întrucît aceasta din urmă impune o intervenție chirurgicală *imediată* și nu permite o pregătire preoperatorie mai îndelungată.

Ocluzia prin strangulare — se caracterizează prin debut brusc, dureri vii, continue, însoțite de paloare, transpirații, tahicardie, stare de șoc. Vărsăturile sînt precoce, abdomenul este sensibil la palpare, există chiar apărare localizată în unele zone. Distensia abdominală, inițial asimptomatică, se dezvoltă rapid și devine generalizată. Semnele radiologice apar precoce: ansă destinsă în potcoavă și ulterior imagini hidroaerice. Leucocitoza este marcată, de regulă între 15—25 000 leucocite/mm^3; acidoza este constantă.

Ocluzia prin obliterare se caracterizează prin dureri de tip colicativ, de intensitate variabilă, evoluția lentă a bolii, cu stare generală relativ bună; vărsăturile și distensia abdominală apar mai tîrziu; abdomenul este fără apărare musculară.

Scanned with OKEN Scanner

D. Diagnosticul etiologic — poate cel mai dificil, dar care poate fi stabilit ținînd seama de antecedentele și vîrsta bolnavului și de datele examenului clinic și radiologic. Astfel, prezența unei formațiuni tumorale dureroase la un copil, cu debut brusc, însoțit de hemoragie digestivă, pledează pentru invaginație ; instalarea unei ocluzii cu evoluție lentă, cu distensie abdomnială marcată, cu imagini hidroaerice dispuse în cadru, fără vărsături sau colici marcate, pledează pentru neoplasm de colon etc.

Diagnosticul diferențial trebuie făcut în principiu cu toate afecțiunile care produc un sindrom abdominal acut, caracterizat prin dureri, vărsături, distensie abdominală și tulburări de tranzit intestinal. Din multitudinea de afecțiuni abdominale și extraabdominale care pot cauza sau imita un abdomen acut chirurgical reținem pe cele mai frecvente :

— *ocluziile dinamice* — în care semnele sînt mai puțin evidente, durerile difuze se asociază uneori cu colici nefretice sau biliare, radioscopia arată mai mult o distensie generalizată a anselor decît nivele hidroaerice.

— *pancreatita acută* — în formele atipice sau cînd este însoțită de distensie abdominală importantă ; durerea în bară, caracterul dramatic al bolii, starea de șoc, hipotensiunea arterială, faciesul kalicreinic, amilazemia crescută permit stabilirea diagnosticului.

— *apendicita acută perforată la bătrîni,* la care predomină semnele ileusului paralitic. Apărarea musculară sau numai o sensibilitate vie la palpare în fosa iliacă dreaptă, febra și leucocitoza orientează diagnosticul.

Reținem de asemenea *ulcerul perforat, colecistitele acute cu sau fără perforație, colicile renale violente,* care toate, deși se însoțesc de grade variate de ileus, totuși se deosebesc net de o ocluzie mecanică prin simptomatologia lor specifică.

Diagnosticul diferențial al ocluziei este dificil, în situațiile neclare important fiind să se stabilească diagnosticul de abdomen acut chirurgical, în care laparotomia nu are consecințe grave. El trebuie precizat la pacienții cu afecțiuni medicale, cărora laparotomia le agravează evoluția bolii (infarct miocardic), sau este contraindicată (colica renală). Atragem atenția că este greșit de asemenea de a considera simptomele incipiente ale ocluziei intestinale drept colici intestinale simple, în cadrul unei enterite sau constipații și a administra un purgativ drastic, după cum la fel de greșit este a le interpreta drept colici biliare, reno-ureterale, anexiale și a le trata prin administrare de antispastice sau opiacee.

Evoluție. Ocluzia mecanică netratată duce la moarte în a 3-a pînă la a 5-a zi. Complicațiile care pot interveni sînt :

— inundație traheobronșică (pneumonie de aspirație — sindromul Mendelsohn) ;

— insuficiență renală acută ;

— tulburări hidroelectrolitice majore ;

— peritonite — prin transsudație, necroză de perete intestinal sau perforații diastazice ;

— șoc ocluzional.

Scanned with OKEN Scanner

După mecanismul de manifestare a lipsei de motilitate — atonie sau hipotonie — se descriu :

— ileusul dinamic spastic ;
— ileusul dinamic paralitic.

La baza acestora stă predominanța activității nervoase vagale și respectiv a simpaticului.

Ileusul dinamic spastic este mai rar întîlnit (în porfiria acută, colici saturnine, astm bronșic). Mai frecvent este ileusul dinamic paralitic care, în raport de factorii etiologici, se poate clasifica în :

— ileusul dinamic prin iritația sistemului nervos simpatic sau „ileusul reflex", întîlnit în pleurezia și pneumonia diafragmatică, fracturi vertebrale, fracturi costale, hematom retroperitoneal, peritonite, boli cardiace, afecțiuni ale rinichiului, ureterului sau vezicii urinare, boli ale pancreasului și căilor biliare.

— ilesul dinamic prin perturbări metabolice sau „ileusul metabolic", manifestat în hipotiroidie, hipopotasemie, hipocloremie, stări carențiale vitaminice, hipocalcemie, acidoză diabetică și uremie.

— ileusul dinamic prin dereglări nervoase și psihice sau „ileusul neurogen" și „ileusul psihogen" întîlnit în stări avansate de poliomielită, blocări ale transmiterii nervoase la nivelul ganglionilor nervoși vegetativi, în isterie, în alte afecțiuni ale sistemului nervos central și sistemului nervos vegetativ.

— ileusul dinamic prin intoxicații cronice diverse, întîlnit în intoxicația cu Pb, starea toxică din cursul enterocolitei cu micrococus sau din cursul șocului endotoxinic, abuzul de medicamente antispastice etc.

Din punct de vedere clinic, caracteristica principală a ileusului paralitic este distensia abdominală care poate ajunge la nivele apreciabile. Durerea este absentă, dar atunci cînd este prezentă este surdă și continuă, foarte rar colicativă.

Examenul fizic decelează un abdomen uniform destins ; cînd apare în cadrul unei peritonite se asociază apărare musculară, ulterior contractură.

Auscultatoriu este caracteristică lipsa completă a zgomotelor intestinale ; se pot auzi cel mult bătăile cordului.

Radiologic se evidențiază multiple imagini hidroaerice, de dimensiuni mici, pe intestinul subțire și cel gros.

O formă diferită de ileus este ileusul postoperator, care are o etiologie complexă : extravazarea de sînge, ser, alte lichide, peritonism, pierderi postoperatorii de postasiu etc. Apare după celiotomie și durează 24—48 ore.

Tratamentul ocluziei intestinale mecanice

Obiective :

— îndepărtarea cauzei ocluziei și restabilirea funcției normale a intestinului — act terapeutic major, precedat și urmat de :

— reducerea distensiei intestinale și implicit a tuturor tulburărilor legate de ea ;

— reechilibrarea hidroelectrolitică.

A. Tratamentul preoperator — vizează combaterea distensiei intestinale, a tulburările hidroelectrolitice și ameliorarea stării generale, pentru a permite efectuarea intervenției chirurgicale în condiții cît mai bune. Durata acestui tratament preoperator depinde de cauza ocluziei : redusă la minim cînd suspicionăm o strangulare, și pînă la 6 ore în cadrul unei ocluzii prin obliterare.

Combaterea distensiei intestinale — se face prin aspirație digestivă continuă ; ideal este să se pătrundă cu sonda (Miller-Abbot) pînă deasupra obstacolului — aspirație este însă eficace și cînd sonda este plasată în duoden sau stomac. Lichidele aspirate se calculează pentru a intra în bilanțul pierderilor de apă și electroliți ; sonda se menține pînă la reluarea tranzitului digestiv. Aspirația reduce distensia intestinală, modifică și întrerupe cercul vicios dintre distensie și tulburările circulatorii, înlocuiește transsudarea cu resorbția, permite efectuarea unei suturi sau anastomoze pe un perete intestinal în condiții superioare și ameliorează starea generală a bolnavului.

Corectarea tulburărilor hidroelectrolitice se face după datele clinice și de laborator (hematocrit, ionogramă sanguină, ionogramă urinară etc.), ce permit aprecierea pierderilor. Deficitul volumului plasmatic se corectează cu soluții volemice, al lichidului extracelular cu soluție Ringer lactat, al lichidului intracelular cu soluții glucozate și K molar.

Eficiența tratamentului preoperator se apreciază după apariția corectării tulburărilor funcționale circulatorii, corectarea tulburărilor ventilatorii, apariția unei diureze de 50 ml pe oră, ameliorarea sindromului de deshidratare, manifestat prin senzația de sete intensă, dispariția pliului cutanat, umezirea mucoasei linguale.

B. Actul operator. Are drept scop îndepărtarea cauzei ocluziei și restabilirea funcției normale a intestinului. Se indică operația de urgență în :

— prezența sau suspiciunea unei ocluzii prin strangulare ;

— cînd, după tratamentul de reechilibrare+aspirație intestinală, durerile cresc în intensitate și sînt continue ;

— cînd apar semne de iritație peritoneală, se decelează tumori abdominale sau pelviene, iar febra și leucocitoza cresc ;

— în ocluziile colice acute, în care aspirația este ineficientă, iar distensia accentuată, și cînd la nivelul cecului, porțiunea cea mai destinsă, pot apărea leziuni de necroză urmate de perforație.

Intervenția chirurgicală se poate temporiza pînă la 6 ore pentru reechilibrare și aspirație cînd mecanismul ocluziei este prin obstacol, cu importante tulburări umorale, pentru remontarea bolnavului ; de asemenea, la cei cu tare organice, în subocluzii etc.

Tratamentul chirurgical depinde de cauza ocluziei și de viabilitatea intestinului :

• dacă ansa este viabilă :

— se eliberează intestinul fără deschiderea sa (secțiunea unei bride, liza aderențelor, devolvulare, dezinvaginare) ;

— rezecție în stenoze parietale, tumori ;

— enterotomie cu enterorafie, pentru îndepărtarea unui calcul biliar, a unui corp străin intralumenal.

• dacă ansa nu este viabilă : trebuie rezecată. Cînd starea generală a blonavului este gravă, se poate face în primul timp numai o exteriorizare a ansei intestinale, urmînd ca rezecția și refacerea tranzitului să se

Scanned with OKEN Scanner

facă ulterior, după ameliorarea stării generale. Cînd viabilitatea ansei este îndoielnică, se tratează cu ser fiziologic cald și infiltrația mezenterului cu novocaină 1% și se așteaptă 10—20 de minute. Dacă ansa își reia culoarea și peristaltismul, se reintroduce în cavitatea peritoneală. Dacă nu, se rezecă.

În alte cazuri, necesită o derivație internă de scurtcircuitare, ansa neputînd fi eliberată (tumoră inextirpabilă, bloc aderențial întins, stenoze multiple) sau o derivație externă (enterostomie, colostomie). În cancerul de colon se poate practica colectomia segmentară, hemicolectomia dreaptă, hemicolectomia stîngă ; în fazele inoperabile, anus cecal, anus pe unghiul hepatic al colonului, anus iliac.

C. *Tratamentul postoperator* are ca obiective :

— aspirația intestinului pînă la reluarea tranzitului, care permite întreruperea cercului vicios, protejează suturile, micșorează tensiunea abdominală la nivelul plăgii, previne vărsăturile postoperatorii.

— reechilibrare hidroelectrolitică — medicație stimulantă a peristalticii intestinale (Miostin, Prostigmină).

Tratamentul ileusului dinamic

Obiective :

— tratamentul dezechilibrelor produse în organism — se efectuează la fel ca și în tratamentul ileusului mecanic ;

— tratamentul ileusului dinamic ca atare poate fi medical sau chirurgical :

a) medical — soluții hipertone, administrate i.v., de clorură de sodiu 40—60 cm^3 :

— medicație blocantă a mediatorilor adrenergici (Miostin) ;
— blocajul nervilor splanhnici ;
— albastru de metil i.v. cu rol de stimulare a peristalticii ;
— intubație intestinală ;
— clisme ;
— zeamă de varză (soluție hipertonă bogată în Na și K) sau manitol 10% 500—1000 ml.

b) chirurgical — se aplică în următoarele situații :

— cînd ileusul paralitic se datorește peritonitei, se va trata afecțiunea cauzală ;

— cînd ileusul paralitic este consecința unei iritații retroperitoneale cu distensie mare, se practică enterostomie sau colostomie ;

— cînd cauza este embolia sau tromboza mezenterică, se practică tratamentul infarctului enteromezenteric.

Scanned with OKEN Scanner

APENDICITA

APENDICITA ACUTĂ

Definiţie : sindromul abdominal acut determinat de inflamaţia septică sau aseptică a apendicelui. Plecînd de la congestie şi edem, procesul acut apendicular poate ajunge la gangrenă, cu perforaţie şi peritonită localizată sau difuză.

Etiopatogenie : pentru explicarea procesului acut evolutiv apendicular au fost emise mai multe teorii, şi anume :

1. *Teoria infecţioasă,* care sugerează prezenţa unei inflamaţii la distanţă sau în vecinătatea regiunii ceco-apendiculare şi care pe cale metastatică sau din aproape în aproape poate prinde peretele apendicelui.

2. *Teoria mecanică.* Bride congenitale, poziţii vicioase ale apendicelui sau aderenţe de origine inflamatorie pot cuda sau torsiona apendicele, favorizînd astfel staza şi infecţia, care începe în aceste cazuri la nivelul mucoasei.

3. *Teoria cavităţii închise.* Corpi străini intraapendiculari (coproliţi, sîmburi de fructe) pot obstrua parţial sau total lumenul apendicelui la diferite nivele, creînd astfel o cavitate închisă mai mare sau mai mică, în raport cu localizarea obstrucţiei. La nivelul cavităţii, conţinutul apendicular în stază favorizează dezvoltarea florei microbiene, care poate căpăta o virulenţă deosebită. De la mucoasă, infecţia trece în submucoasă, prinde *foliculii limfatici* (stadiul de apendicită foliculară), iar de aici, printr-un proces de limfangită transparietală, inflamaţia prinde stratul muscular şi seroasa peritoneală.

4. *Teoria cortico-viscerală,* care interpretează procesul apendicular acut ca o leziune neurodistrofică, explică formele anatomo-clinice de apendicită acută, foarte polimorfe de altfel, ca un rezultat al diferenţierii indivizilor în raport cu tipul de sistem nervos şi starea sa funcţională la un moment dat. În concepţia modernă, teoria cortico-viscerală nu exclude importanţa factorului local (anatomic şi infecţios) în declanşarea apendicitei acute.

5. *Teoria traumatică* explică formele mult mai rare de apendicită acută, care pot să survină după unele traumatisme închise ale abdomenului. Sînt citate cazuri de *strivire* şi de *explozie* a apendicelui după traumatisme abdominale, care se manifestă clinic cu simptomatologia unei apendicite acute.

Scanned with OKEN Scanner

Anatomie patologică. Leziunile morfologice macroscopice ale apendicitei acute sînt în raport cu stadiul evolutiv al procesului infecțios local și ele se reflectă, în general, în tabloul clinic al bolnavului. În clinică folosim următoarea clasificare anatomo-patologică, recomandată de Abrikosov :

1. *Apendicita acută catarală.* Apendicele este ușor mărit de volum, edematiat în totalitate sau segmentar, congestiv, iar mezoul său ușor infiltrat.

2. *Apendicita flegmonoasă* (cu perforație sau fără perforație). Apendicele hipertrofic, edematiat, seroasa îngroșată, pe suprafața sa sînt depuneri de fibrină. În lumenul apendicular — conținut purulent. În cazul prezenței unei perforații, conținutul apendicular se scurge prin ea în cavitatea peritoneală.

3. *Apendicita gangrenoasă.* Apendicele este cianotic sau de culoare brună, uneori detașat de cec. Gangrena este consecutivă fie procesului distructiv infecțios, fie trombozei arterei apendiculare.

Simptomatologia clinică : apendicita acută se instalează de obicei brutal în plină sănătate aparentă, cu durere la nivelul fosei iliace drepte, care iradiază în epigastru și regiunea ombilicală. Durerile se pot generaliza în tot abdomenul, pentru ca în răstimp de cîteva ore să se localizeze predominant în fosa iliacă dreaptă. Durerea este însoțită de grețuri și vărsături, constipație, foarte rar diaree.

Această *triadă simptomatică, durere* în fosa iliacă dreaptă, *grețuri* și *constipație,* este caracteristică pentru debutul apendicitei acute.

Temperatura depășește rar 38°C, iar leucograma repetată arată creșterea treptată a leucocitozei, care poate ajunge la 10 000—12 000 cu importantă neutrofilie (70—85%).

Studiul radiologic al tubului digestiv în apendicita acută nu este indicat. Viteza de sedimentare nu este semnificativă.

Tulburările urinare nu sînt prezente decît în localizările juxtavezicale ale apendicelui. În aceste cazuri sînt citate disurii, polakiurii și chiar hematurii microscopice.

Examenul obiectiv al abdomenului arată prezența triadei simptomatice descrise de Dieulafoy, și anume : *hiperestezie cutanată, durere* și *contractură musculară* la nivelul fosei iliace drepte. Această triadă arată că infecția apendiculară a ajuns cel puțin la nivelul seroasei apendiculare, dacă nu mai mult (peritonită). Cînd triada este absentă sau incompletă se poate recurge la alte manevre și semne care ne ajută în stabilirea diagnosticului pozitiv :

1) manevra Blumberg : apăsarea lentă a peretelui fosei iliace drepte, urmată de decomprimarea bruscă, face să apară o durere vie, cu iradieri în epigastru. Este un semn net de iritație peritoneală ;

2) manevra Rowsing : comprimarea retrogradă a colonului (de la stînga la dreapta), duce la distensia cecului și apendicelui, însoțită de o durere în fosa iliacă dreaptă ;

3) percuția abdomenului produce în fosa iliacă dreaptă o durere vie, însoțită de contractură musculară și chiar flectarea coapsei pe bazin la bolnavii mai sensibili, mai labili neuro-vegetativ (semnul clopoțelului) ;

4) tusea este însoțită de durere la același nivel prin creșterea presiunii intraabdominale (semnul tusei).

Scanned with OKEN Scanner

Diagnosticul diferenţial. Semnele subiective şi obiective de mai sus ne ajută, într-un procent mare de cazuri, să punem diagnosticul pozitiv de apendicită acută. Diagnosticul diferenţial trebuie făcut însă chiar din primele ore cu : colica nefretică, colecistita acută, ulcerul gastro-duodenal perforat, anexita acută dreaptă, chistul de ovar torsionat, chistul hematic folicular la fete etc. (vezi capitolele respective).

În cazuri particulare tabloul clinic al apendicitei acute poate fi simulat de o : pleurezie bazală dreaptă, pneumonie, amigdalită acută (foliculii limfatici apendiculari pot reacţiona intens în cursul evoluţiei unei amigdalite acute), reumatismul poliarticular acut cu debut abdominal (viteza de sedimentare este mult crescută în acest caz şi simptomatologia articulară nu întîrzie să apară).

Forme clinice. Polimorfismul evoluţiei clinice a apendicitei acute este foarte variat, ceea ce duce la întîrzieri în stabilirea diagnosticului pozitiv şi a indicaţiei operatorii. Din multitudinea clasificărilor clinice şi anatomo-clinice, reţinem pe cele mai des întîlnite, şi anume :

a) colica apendiculară — cea mai benignă, ca evoluţie, de indicaţie operatorie relativă, predomină sindromul dureros şi uneori cel dispeptic, fără febră, fără leucocitoză ;

b) apendicita subacută — tabloul clinic mai puţin brutal, semnele subiective şi obiective mai reduse ca intensitate, formele de iritaţie peritoneală minime sau absente ;

c) apendicita acută — cu tabloul clinic clasic şi care impune intervenţia chirurgicală de urgenţă ;

d) apendicita supraacută — cu stare generală alterată, febră, frisoane, subicter, îmbrăcînd aspectul evolutiv al unei septicemii (septicemia apendiculară) sau al unei toxemii, cu vărsături incoercibile (la copii). Această formă poate duce la moarte în 72 de ore de la debut.

În tabloul clinic al bolnavului pot predomina unul sau două simptome majore, determinînd forme clinice particulare ca : *forma dureroasă, forma enterocolitică sau digestivă, forma neurologică* cu stări de obnubilare sau excitaţie psihomotorie (la copil).

În raport cu localizarea topografică a apendicelui sînt descrise :

1) apendicita retrocecală. Vecinătatea apendicelui cu ureterul poate simula o colică renoureterală, confirmată de cromocistoscopie şi chiar de urografie, prin întîrzierea eliminării indigocarminului sau a substanţei de contrast de partea dreaptă. Manevra Mandev, de palpare a fosei iliace drepte, aşezînd bolnavul în decubit lateral stîng este foarte utilă, prin durerea şi contractura musculară pe care o declanşează.

2) apendicita pelvină. Am mai amintit de ea, este greu de diagnosticat ; tuşeul rectal şi tuşeul vaginal nu trebuie neglijate ;

3) apendicita subhepatică se confundă cu colecistita acută. Anamneza şi un eventual examen baritat al colonului în antecedente, care a arătat un cec ectopic, au mare valoare diagnostică ;

4) apendicita în stînga se confundă cu sigmoidita şi perisigmoidita, dacă nu avem cunoştinţă de un *situs inversus ;*

5) apendicita în sacul herniar poate evolua pînă la flegmon, gangrenă şi abces în sacul herniar, ducînd la confuzie cu hernia inghino-scrotală strangulată.

Scanned with OKEN Scanner

În raport cu vîrsta distingem : 1) *apendicita la sugar* și la copilul mic, la care fenomenele generale predomină asupra celor locale. La sugar convulsiile sînt frecvente în tabloul clinic. Ele se instalează ca urmare a febrei foarte mari sau a stării toxemice ; 2) *apendicita la bătrîni ;* datorită reactivității lor foarte scăzute, bătrînii fac forme grave anatomo-patologice cu semne subiective și obiective minime. Curba ascendentă a leucocitozei are o importantă valoare diagnostică ; 3) *apendicita acută la femeia însărcinată* se poate confunda cu sindromul toxemic de disgravidie. Triada simptomatică la examenul obiectiv, leucocitoza și o anamneză corectă ne ajută în stabilirea diagnosticului.

Evoluție, complicații. Prin limfangită transparietală sau prin leziunea perforativă unică sau multiplă, apendicita acută se poate complica cu : 1) peritonită localizată ; 2) peritonită difuză ; 3) abcese regionale sau la distanță ; 4) flebite (îndeosebi tromboflebita venei porte) ; 5) septicemie.

Peritonita localizată (plastronul apendicular) reprezintă un conglomerat de anse intestinale, mezouri și epiploon, care blochează regiunea ceco-apendiculară. În evoluția sa distingem trei faze : a) *faza infiltrativă ;* b) *faza de abcedare ;* c) *faza de fistulizare* (la perete sau în cavitatea peritoneală).

În faza infiltrativă, plastronul apendicular se palpează sub forma unei formațiuni tumorale de dimensiuni variate, dureroasă, fără fenomene de fluctuență și contururi difuze. Bolnavul este febril seara ; leucocitoza în creștere treptată. În faza de abcedare ia naștere un abces central împrejurul apendicelui, de obicei necrozat sau perforat.

Pe măsură ce colecția se apropie de perete se poate percepe fluctuența. În continuare poate fistuliza la exterior, dar de cele mai multe ori se deschide în cavitatea peritoneală, dînd naștere unei peritonite difuze (peritonită în doi timpi) (vezi cap. Peritonitele).

Abcesele regionale sau la distanță sînt : abcesul periapendicular, abcesul retrocecal, peritiflita supurată, abcesul Douglasului (poate fi diagnosticat prin tușeu rectal), abcesul hepatic, abcesul subhepatic, abcesul subfrenic, abcese ale spațiilor parieto-colice, mezentericocolice și intermezenterice.

Tromboflebita venei porte — complicație gravă ce determină un sindrom acut de hipertensiune portală greu de tratat. Septicemia apendiculară poate îmbrăca forma unei septico-pioemii cu localizări supurative pluriviscerale.

Prognostic. Depinde de precocitatea diagnosticului, forma anatomo-clinică, momentul indicației operatorii și tactica și tehnica operatorie.

Tratamentul. Diagnosticul de apendicită acută impune intervenția chirurgicală de urgență, fără o pregătire specială a tubului digestiv. Laxativele și clismele preoperatorii sînt contraindicate, deoarece pot agrava evoluția procesului apendicular.

În raport cu forma anatomo-clinică, atitudinea terapeutică este următoarea :

1. În colica apendiculară se poate temporiza intervenția, dacă există contraindicații operatorii de alt ordin : boli cardio-vasculare, insuficiență hepato-renală, vîrstă înaintată etc. Bolnavul va păstra repaus la pat, pungă cu gheață intermitent local (dacă este subfebril), regim hidric, antialgice.

Scanned with OKEN Scanner

2. *În apendicita subacută, acută și supraacută: apendicectomia de urgență* este obligatorie. În forma supraacută (septicemică) tratamentul cu antibiotice trebuie început preoperator și va fi continuat în postoperator cu antibiotice specifice precizate prin antibiogramă. Paralel, se va aplica o terapie intensivă de reechilibrare hidroelectrolitică și volemică în raport cu datele clinice, de hemodinamică și de laborator obținute prin ionogramă, pH-metrie etc.

3. Anestezia de preferat este *anestezia generală cu intubație*. Cu ea se poate obține o bună relaxare, care oferă condiții optime de explorare chirurgicală și aplicarea unei tehnici operatorii corecte.

4. *Calea de acces*, în apendicitele acute cu topografie normală a cecului și apendicelui este inciza lui Mac Burney, în fosa iliacă dreaptă, situată la un police și jumătate medial de spina iliacă antero-superioară, oblică de sus în jos și din afară înăuntru, pe o distanță de 4—6 cm. Incizîile mai mici pot crea dificultăți tehnice în eliberarea și extirparea apendicului, urmate de complicații. Incizia mediană subombilicală trebuie rezervată pentru cazurile în care apendicele impune o cale mai largă ; apendice retrocecal ascendent, blocuri aderențiale periceco-apendiculare, apendice pelvin etc. sau în cazul de incertitudine a diagnosticului.

În cazurile de ectopie ceco-apendiculară, calea de acces va fi cît mai aproape de regiunea bolnavă (ex. apendicita subhepatică, apendicita în stînga, apendicita în sacul herniar).

5. *Apendicectomia.* Se execută după mobilizarea cecului și apendicelui în plagă, sau fără mobilizare *(in situ)* dacă aceasta este imposibilă (cec fixat congenital, apendice cu mezou scurt, bloc aderențial etc.).

Apendicectomia presupune următorii timpi : ligatura și secționarea mezoului apendicular, ligatura cu catgut și secționarea apendicelui la bază (aproape de implantarea în cec), înfundarea bontului apendicular în bursa legată cu fir neresorbabil (fir de in, mătase sau nylon). În cazul în care peretele cecului este infiltrat, cartonat, sau în cecul fix, bontul apendicular se poate lega cu fir neresorbabil (deci fără a-l înfunda în cec).

Drenajul cavității peritoneale este obligatoriu în apendicitele acute cu peritonită localizată sau difuză. Uneori este nevoie să drenăm și Douglas-ul și spațiile parieto-colice drept și stîng.

Evoluția postoperatorie este bună atunci cînd : febra are tendință la scădere în primele zile, apoi temperatura se normalizează, tranzitul intestinal se reia pentru gaze și materii fecale, toleranța digestivă bună, leucocitoza scade, starea generală se ameliorează, drenajul peritoneal diminuează treptat făcînd posibilă îndepărtarea tubului sau tuburilor de dren între a 4-a și a 7-a zi de la intervenție.

6. *Apendicita cu plastron.* Plastronul apendicular constituie o contraindicație pentru intervenția chirurgicală. Tratamentul constă în repaus la pat, pungă cu gheață pe abdomen, antibiotice dacă bolnavul este febril). Dacă plastronul abcedează se va deschide și drena abcesul periapendicular.

În general, tratamentul conservator duce la resorbția și dispariția plastronului în 3—4 săptămîni. După 30 pînă la 90 de zile se poate interveni pentru extirparea apendicelui.

7. *Complicații postoperatorii.* Mai frecvent întîlnim :

Scanned with OKEN Scanner

a) *hemoragia secundară* prin scăparea unui vas din ligatură. Semnele de hemoragie internă sau exteriorizată (prin tub) impun intervenţia chirurgicală pentru hemostază.

b) *supuraţia plăgii:* se manifestă din a 2-a — a 3-a zi postoperator prin durere, edem, roşeaţă locală, febră, leucocitoză. Colecţia este de cele mai multe ori situată preaponevrotic. Deschiderea parţială sau totală a plăgii, pînă la aponevroză, urmată de drenaj temporar este obligatorie.

c) *peritonita celei de a 6-a zi postoperator,* asupra căreia a insistat la noi în ţară prof. Ţurai I., poate fi localizată, sau sub forma unei peritonite difuze. În primul caz intervenţia chirurgicală poate fi temporizată, în cazul peritonitei difuze intervenţia chirurgicală apare ca o urgenţă.

Această complicaţie se datoreşte fie necrozei unei porţiuni a peretelui cecal, fie desfacerii bursei cecale şi bontului apendicular, în cazurile în care datorită cartonării peretelui cecal înfundarea s-a făcut deficitar.

d) *abcesele reziduale intraperitoneale, datorită* închiderii fără drenaj a cavităţii peritoneale sau nefuncţionării drenajului instalat, necesită deschiderea chirurgicală şi drenajul colecţiilor. Abcesele Douglas-ului pot fi deschise şi drenate prin rect la bărbat, prin fundul de sac posterior vaginal — la femeie.

e) *ileusul dinamic postoperator* dispare pe măsura cedării infecţiei intraperitoneale şi restabilirea echilibrului hidroelectrolitic. Ileusul mecanic prin bride este mai rar întîlnit în perioada postoperatorie imediată. El este mai frecvent tardiv, la bolnavii la care printr-o prudenţă exagerată s-au folosit mezo- sau epiploonoplastiile pe bursa cecală sau bontul apendicular. Mezoplastia poate cuda sau răsuci incomplet ultima ansă ileală, iar epiploonoplastia cu un fragment pediculat din marele epiploon poate crea condiţiile anatomice pentru volvularea unei anse intestinale.

f) *fistula stercorală postoperatorie* prin desfacerea bontului apendicular se instalează între a 4-a — a 7-a zi de la intervenţie. Închiderea spontană este foarte rară. Reintervenţia constă în extirparea traiectului fistulos, colorat în prealabil cu albastru de metilen şi închiderea în două planuri a orificiului cecal. Rareori este nevoie de o intervenţie mai largă.

APENDICITA CRONICA

Se poate instala după un puseu de apendicită acută sau subacută care a trecut, în urma unui tratament conservator, dar apendicita cronică poate evolua ca atare de la început.

În **etiopatogenia** apendicitei cronice intervin ca factori favorizanţi: sexul, vîrsta, alimentaţia, ereditatea, teritorialitatea etc.

Anatomie patologică: distingem *apendicita cronică scleroatrofică* şi *apendicita cronică sclerohipertrofică.* În grosimea peretelui pot fi întîlnite leziuni degenerative, cu formare de mici, cavităţi chistice.

Terminațiile nervoase vegetative pot prezenta *nevroame*. Sindromul dureros este predominant în aceste forme de apendicită cronică, cu leziuni ale terminațiilor nervoase.

Semne clinice. Bolnavii se plîng de dureri cu caracter intermitent la nivelul fosei iliace drepte, cu iradieri în epigastru, regiunea ombilicală, iar la femeie pe fața internă a coapsei drepte (în ptozele ceco-apendiculare).

Durerile se însoțesc de grețuri, uneori chiar de vărsături și în general de tulburări de tranzit intestinal : constipație la adulți, diaree la copii. Foarte multe dispepsii au în spate un proces inflamator cronic apendicular. Examenul obiectiv trebuie făcut cu multă atenție. Fosa iliacă dreaptă este sensibilă la presiune, chiar dureroasă. Această durere este mai evidentă în anumite puncte care au fost descrise de autori diferiți : punctul lui Mac Burney — la un lat de police și jumătate medial de spina iliacă antero-superioară, pe linia spinoombilicală ; punctul lui Monro — pe marginea externă a dreptului abdominal, pe aceeași linie ; punctul lui Morris la 4 cm lateral dreapta de ombilic (punctul juxtaombilical) ; punctul lui Lanz, pe linia bispinoasă — la unirea treimii medii cu treimea dreaptă, și altele. Aceste puncte merită a fi căutate, însă absența durerii într-unul din ele nu înlătură diagnosticul de apendicită cronică. I. Iacobovici a descris triunghiul care îi poartă numele, triunghi delimitat de linia spino-ombilicală, bispinoasă și marginea externă a dreptului abdominal, în aria căruia se găsește mai frecvent localizată durerea în apendicită. La indivizii mai grași, palparea planurilor profunde este mai dificilă, de aceea manevra Javorski-Lapinski este foarte utilă ; ea constă în palparea fosei iliace drepte, în adîncime, odată cu ridicarea membrului inferior drept. Contracția psoas-iliacului apropie cecul de planul superficial și astfel poate fi accesibil palpării.

Dintre examenele paraclinice vom pune accentul pe leucogramă, mai ales în puseele dureroase. La copii se impune examenul materiilor fecale pentru ouă de paraziți (oxiuri, tricocefali, ascarizi), aceștia putînd fi cauza multor suferințe intestinale. Examenul radiologic al tubului digestiv cu substanță de contrast (sulfat de bariu) este deosebit de util. Se exclude prezența unui ulcer gastric sau duodenal, a unei hernii hiatale, a unui diverticul Meckel cu fenomene de diverticulită. Ne informează asupra poziției exacte a cecului și apendicelui (cînd este vizibil) și ne arată modificările sale de lumen (stenoze, edem, apendice amputat, torsionat etc.). Durerea în dreptul apendicelui localizată sub ecranul radiologic are mare valoare pentru diagnostic.

Diagnosticul diferențial trebuie făcut cu tumorile apendicelui, tumorile cecului, ileita terminală, adenopatiile mezenterice și chiar cu boli ce țin de alte organe, cum sînt : colecistitele cronice litiazice și nelitiazice, ulcerul gastro-duodenal, anexitele, ovaritele sclerochistice etc.

Evoluție. O apendicită cronică se poate transforma oricînd într-o *apendicită acută.*

Dar, chiar dacă nu se instalează un proces acut, apendicita cronică poate să se complice cu procese aderențiale periceco-apendiculare, mezenterite retractile, panmezenterite de origine apendiculară (Hațieganu), periduodenite, perigastrite, pericolecistite, peripancreatite (D. Berceanu).

Scanned with OKEN Scanner

Diskineziile biliare și insuficiența hepatică (Poenaru — Căplescu)) sînt frecvent întîlnite în apendicita cronică.

Forme clinice. În practică întîlnim, în general, trei forme, și anume : *forma dureroasă*, în care predomină durerea în fosa iliacă dreaptă cu iradieri diverse ; *forma digestivă*, în care predomină simptomatologia digestivă : de la simple fenomene de dispepsie gastro-duodenală, pînă la leziuni de colită ulcero-hemoragică și *forma nervoasă*, cu tablou clinic de nevroză astenică, cefalee intensă de tip migrenos, sau tulburări variate de comportament, îndeosebi la copii.

Tratament. Orice bolnav cu apendicită cronică diagnosticată clinic și radiologic trebuie să fie pus la curent cu posibilitățile evolutive către una sau mai multe din complicațiile arătate, iar operația — apendicectomia — trebuie executată înaintea apariției lor. Trebuie avut în vedere că apendicita cronică devine manifestă clinic uneori după o lungă perioadă de latență, în care timp local și la distanță s-au constituit *leziuni inflamatorii cronice nespecifice*, ireversibile și care pot evolua în continuare chiar după îndepărtarea apendicelui. Alteori apendicita cronică începe printr-una din complicațiile sale : diskinezia biliară, ulcerul duodenal, hepatita cronică etc. Intervenția operatorie la timp, după o investigare judicioasă, duce la ameliorarea sau suprimarea definitivă a complicației.

În stabilirea indicației operatorii trebuie avut în vedere și faptul că intervenția în apendicita cronică nu este întotdeauna o operație ușoară. Procesul aderențial periceco-apendicular, pozițiile ectopice ale ceculuí și apendicelui creează dificultăți tehnice, care uneori sînt mai mari decît într-o apendicită acută. În aceste cazuri incidentele, accidentele precum și complicațiile postoperatorii pe care le-am enumerat la apendicita acută, sînt destul de frecvente.

Scanned with OKEN Scanner

PATOLOGIA CHIRURGICALĂ A COLONULUI

Intestinul gros are două porțiuni : colon și segment anorectal. Prima porțiune este intraabdominală și intraperitoneală, iar cea de a doua se găsește în pelvis, subperitoneal.

Anatomia colonului

Anatomic, colonul este împărțit în patru segmente : ascendent, transvers, descendent și sigmoid.

Colonul, în întregime mobil în primele stadii de dezvoltare embriologică, devine fix mai tîrziu în anumite porțiuni (ascendent și descendent) prin coalescență la peretele parietal posterior (fascia Toldt). Colonul transvers și cel sigmoidian sînt mobile, avînd mezou.

Delimitarea anatomică a segmentelor colonului nu corespunde considerentelor funcționale, de vascularizație și patologice. De aceea s-a impus o altă clasificare, anatomochirurgicală, care se apropie mai mult de realitatea clinică și terapeutică.

Colonul ascendent este situat anterior și superficial. El este scurt, voluminos și fix (cu excepția ceculuí).

Colonul descendent are o situație profundă, posterioară, acoperit de ansele subțiri. El este lung și de calibru redus.

Transversul are două porțiuni distincte : segmentul drept și cel stîng. Segmentul drept, situat subhepatic, se întinde de la unghiul hepatic pînă la marginea duodenului descendent. Acest segment drept al transversului are mobilitatea redusă sau absentă, datorită unui mezou foarte scurt, care uneori lipsește. Segmentul stîng al transversului este foarte lung și foarte mobil, posedînd un mezou care atinge 12—15 cm lungime. Acest segment se întinde de la marginea D-II pînă la unghiul splenic.

Bazați pe considerentele expuse mai sus, cadrul colic poate fi împărțit în : colon drept, colon stîng și colon sigmoid.

— Colonul drept este alcătuit din cec, ascendent și porțiunea dreaptă a transversului ($^1/_3$). Este colonul proceselor de fermentație, vascularizat de artera colică dreaptă și de artera ileobicecoapendiculocolică (ramuri din artera mezenterică superioară).

Cu excepția cecului, colonul drept este fixat și situat imediat sub peretele abdominal anterior. Posterior se găsește fascia de coalescență Toldt, prin intermediul căreia stabilește raport cu spațiul retroperitoneal.

Scanned with OKEN Scanner

— Colonul stîng cuprinde 2/3 stîngi mobile ale transversului, şi colonul descendent, fix. Este colonul proceselor de putrefacţie, vascularizat de artera colică stîngă (ramură din artera mezenterică inferioară) şi, inconstant, de artera colică medie (ramură din artera mezenterică superioară).

— Colonul sigmoidian (ileopelvin) se întinde de la nivelul crestei iliace pînă la a 3-a vertebră sacrată, unde se continuă cu rectul. Acest segment posedă mezou şi este deci mobil. Vascularizaţia sa este asigurată de trunchiul arterelor sigmoidiene, cu originea în artera mezenterică inferioară.

Vasele colice se anastomozează între ele : ramuri din artera colică dreaptă cu ramuri din artera colică stîngă, sau din colica medie ; astfel se realizează arcade anastomotice paracolice. La nivelul mezocolonului transvers este cunoscută arcada lui Riolan, care reprezintă o anastomoză între teritoriul arterei mezenterice superioare şi cel al mezentericei inferioare. De asemenea, artera ileobicecoapendiculocolică formează, împreună cu ultima arteră ileală directă, arcul vascular al lui Trèves.

Sîngele venos al colonului drenează spre vena portă prin venele mezenterice superioară şi inferioară. Limfaticele se îndreaptă spre ganglionii epicolici apoi spre grupurile paracolice, intermediare şi ajung la staţiile ganglionare mezenterice.

Colonul prezintă o serie de caracteristici cu deosebită importanţă chirurgicală :

— vascularizaţie săracă ;
— porţiuni fixe şi mobile ;
— conţinut septic.

Cunoaşterea acestor consideraţii anatomochirurgicale va face posibilă înţelegerea diferenţei de simptomatologie dintre afecţiunile colonului drept şi cele ale colonului stîng. Această diferenţă de exprimare clinică devine mai evidentă în patologia tumorală a colonului.

Actul chirurgical de îndepărtare a unei porţiuni a colonului (colectomia) se conduce tot după împărţirea anatomochirurgicală a cadrului colic.

*
* *

Afecţiunile chirurgicale ale colonului reprezintă un capitol important din patologia tubului digestiv. Majoritatea bolilor colonului au substrat lezional histopatologic. Afecţiunile funcţionale ale colonului nu beneficiază, de obicei, de terapeutica chirurgicală şi de aceea nu sînt studiate aici.

In patologia chirurgicală a colonului este dificilă sistematizarea didactică o bolilor.

Acest capitol va încerca să cuprindă principalele şi cele mai frecvente afecţiuni întîlnite în serviciile de chirurgie :

I. Megacolonul
II. Dolicocolonul
III. Diverticuloza colică
IV. Rectocolita ulcerohemoragică

Scanned with OKEN Scanner

V. Volvulusul cecului și al sigmoidului
VI. Afecțiunile inflamatorii ale colonului
VII. Tumorile benigne ale colonului
VIII. Cancerul colonului.

MEGACOLONUL

Dilatația, ectazia, mărirea calibrului colonului este cunoscută sub numele de megacolon. Nu rareori această dilatație se asociază cu o alungire excesivă a cadrului colic în totalitate, sau numai a unui segment al său — megadolicocolon.

Există trei forme etiopatogenice de megacolon, în funcție de cauza care l-a produs :

1. Megacolon congenital (boala Hirschprung)
2. Megacolon idiopatic
3. Megacolon simptomatic

Oricare ar fi etiologia afecțiunii, suferința clinică este în general similară pentru cele trei entități nosologice de megacolon.

Megacolonul congenital — boala Hirschprung

Etiopatogenie

Boala are caracter congenital prin absența, de la naștere, a ganglionilor intramurali, din peretele sigmoidului terminal și al rectului.

Acești ganglioni, veritabile celule nervoase efectoare, sînt responsabili de reglarea intrinsecă — autoreglare fină — a peristalticii colonului.

Pentru realizarea unei funcții motorii sincrone și eficiente, intestinul posedă două plexuri ganglionare situate în grosimea peretelui său ; plexul mienteric Auerbach și plexul submucos Meissner. Aceste plexuri sînt cuplate între ele prin sinapse și realizează un sistem senzitivomotor local, integrat cu sistemul nervos vegetativ. Existența plexurilor face posibilă coordonarea motilității și sincronizarea undelor peristaltice. Absența plexurilor mienteric (motor) și submucos (senzitiv) va duce la o incoordonare a contracțiilor colice care se vor desfășura anarhic și deci ineficient în ceea ce privește progresia conținutului intestinal.

În boala Hirschprung, sigmoidul terminal și rectul sînt lipsite de ganglionii plexurilor intramurale — rectosigmoid aganglionar. Segmentul de intestin gros lipsit de inervația intrinsecă este „paralizat", fără activitate motorie și reprezintă deci un obstacol de care se lovește unda peristaltică născută în colonul supraiacent, normal. Zona aganglionară rectosigmoidiană se comportă ca un „dop funcțional", împiedicînd progresia undei propulsive.

Ineficiența de evacuare a colonului terminal duce la o distensie cronică, uneori monstruoasă. Totodată se hipertrofiază musculatura peretelui colic de deasupra obstacolului, datorită tendinței de a învinge zona inertă motorie — „colon de luptă".

Scanned with OKEN Scanner

Actul defecației se va realiza prin contractura voluntară a presei musculare abdominale și relaxarea, de asemenea voluntară, a sfincterului anal.

Boala Hirschprung are o frecvență de 1/20 000, fiind deci o afecțiune rară. Se remarcă uneori un caracter familial al bolii, dar transmiterea ereditară este incertă.

Anatomia patologică

Macroscopic, colonul supraiacent zonei aganglionare este dilatat (megacolon), alungit (dolicocolon) și cu peretele mult îngroșat. Rectul și sigmoidul terminal sînt de calibru normal.

Histologic, zona aganglionară începe de obicei la nivelul anusului și se întrerupe la nivelul joncțiunii cu zona dilatată. Plexurile mienteric și submucos sînt absente sau redus reprezentate.

Simptomatologie

Trebuie avut în vedere că, deși congenitală, afecțiunea creează suferință clinică abia după cîteva săptămîni de la naștere. În perioada neonatală există două semne constante : constipația și meteorismul abdominal. Uneori se adaugă vărsăturile postprandiale. Se realizează astfel tabloul clinic al unei ocluzii intestinale joase, incompletă și cronică. După cca 5 zile de la naștere, abdomenul devine voluminos, baza toracelui se lărgește, copilul căpătînd un aspect grotesc.

În perioada copilăriei și adolescenței persistă constipația și meteorismul. Tranzitul colic este încetinit, copilul are scaun foarte greu, cu clismă, la 5—10 zile o dată.

Un element important de diagnostic este tușeul rectal care constată că ampula rectală este goală.

Diagnosticul pozitiv și diferențial

În primele săptămîni de viață a sugarului se poate stabili diagnosticul prin prezența unui grupaj de simptome și semne care traduc ocluzia colică cronică :

— Constipația, abdomen destins prin meteorism, vărsături și rect gol la tușeu.

Examenul radiologic este obligatoriu. Radiografia abdominală simplă (pe gol) arată cadrul colic enorm dilatat de gaze. Investigația radiologică va fi completată cu irigoscopia care va arăta un rect normal și un sigmoid terminal nedilatat, deasupra căruia colonul se lărgește progresiv, „în pîlnie". Dilatația poate interesa tot cadrul colic sau se poate limita numai la un segment de 10—20 cm. Colonul este lipsit de haustrațiile sale.

Rectosigmoidoscopia nu aduce de obicei date suplimentare. De valoare certă pentru precizarea diagnosticului este biopsia rectală care permite efectuarea examenului histologic : se constată absențele celulelor ganglionare din plexul mienteric și din cel submucos. În cursul copilăriei, tabloul clinic al megacolonului este tipic și nu pretează la confuzii.

Evoluție. Afecțiunea netratată dă o mortalitate de 60—70% în perioada neonatală. După primele luni de viață, cei care supraviețuiesc au o evoluție mai puțin gravă datorită adaptării la distensia colică.

Scanned with OKEN Scanner

Răsunetul bolii asupra stării generale este important. Toxemia cronică pe care o generează (resorbţii colice toxice) şi disfuncţia ventilatorie prin ridicarea diafragmului conduc la modificări caracteristice: copilul este subponderal, palid, anemic, cu modificări de comportament şi deficit psihic; oboseşte uşor şi este inert. Evoluţia se face spre caşexie cu abdomen enorm şi tulburări respiratorii. În unele cazuri boala este suportată mai bine, copilul avînd scaun la 3—5 zile. Alteori se instalează fenomene de ocluzie colică acută.

Tratament. Megacolonul congenital beneficiază numai de tratament chirurgical, singurul curativ. Copilul care nu prezintă fenomene de ocluzie acută va fi operat după vîrsta de 1 an, pînă atunci indicindu-se un regim alimentar cu reziduu redus. Se vor efectua clisme evacuatorii la cîteva zile. Actul chirurgical constă în rezecţia rectosigmoidului, deci a întregului segment aganglionar (operaţia Swenson). Se conservă aparatul sfincterian anal pentru a se păstra continenţa anală. Refacerea tranzitului se realizează prin coborîre transanală a colonului.

În ultimul timp s-a impus un alt tip de operaţie: nu se rezecă rectul, dar se coboară ansa colică retrorectal şi transanal (operaţia Duhamel).

Megacolonul idiopatic (esenţial)

Megacolonul idiopatic se manifestă tot prin dilataţia colică, necongenitală, care apare în a doua copilărie.

Cauzele apariţiei bolii sînt incerte. Constipaţia cronică, secundară unui regim alimentar defectuos sau unor tulburări de defecaţie, hipovitaminoza B_1, hipertiroidia şi altele au fost implicate în etiologia acestei boli.

Clinic, simptomul constant, şi deseori unic, este constipaţia. Uneori apare distensie abdominală moderată.

Radiologic, clisma baritată arată că segmentul cel mai dilatat este rectul.

Tratamentul este medical şi vizează restabilirea ritmicităţii normale de evacuare a colonului: alimentaţie bogată în reziduu, psihoterapie, masaje abdominale, laxative, dilataţii anale moderate. Cînd boala se complică cu ocluzie acută se va interveni chirurgical şi se va efectua operaţia Duhamel.

Megacolonul simptomatic

Este megacolonul care rezultă în mod secundar în urma unui obstacol organic cronic.

Cauzele care îl pot produce: stenozele incomplete ale canalului anal sau ale rectului.

Tratamentul este numai chirurgical şi are drept scop îndepărtarea obstacolului.

Scanned with OKEN Scanner

DOLICOCOLONUL

Este o anomalie congenitală sau dobîndită caracterizată prin alungirea totală sau segmentară a colonului, fără a se asocia cu dilatația. Mai frecvent această dismorfie interesează sigmoidul și/sau colonul. Clinic, suferința se manifestă rareori prin triada clasică descrisă de Chiray: constipație, distensie abdominală și durere.

Diagnosticul este stabilit prin clismă baritată care descoperă o ansă colică lungă, cu evacuare întîrziată a substanțelor opace, după 2—5 zile.

Tratamentul este de obicei nechirurgical. Se va prescrie o alimentație cu reziduu bogat și se vor administra laxative. Apariția fenomenelor de ocluzie impune intervenția chirurgicală. Aceasta constă în rezecția unui segment din cadrul colic (colectomie segmentară).

DIVERTICULOZA COLICĂ

Cunoscută și sub numele de boală diverticulară a colonului, această afecțiune poate avea o localizare unică sau multiplă, pe un segment colic sau pe întregul colon.

În peste 70% din cazuri este interesat sigmoidul. Boala se datorește unei slăbiri a peretelui colic prin care se produce hernierea mucoasei. Creșterea presiunii endocolice în colonul terminal (sigmoid) ar favoriza localizarea preferențială a bolii în acest segment. Zonele slabe sînt situate antimezostenic, pe marginea liberă a colonului, între tenii. Este o afecțiune mai frecvent întîlnită după decada a 5-a de viață.

Boala rămîne inaparentă clinic (asimptomatică), de cele mai multe ori fiind descoperită întîmplător.

Uneori diverticulii se inflamează datorită retenției cronice de materii fecale și exacerbării septicității mediului colic. Inflamația poate evolua acut sau cronic. În diverticulita cronică apar dureri, tulburări de tranzit, stare subfebrilă, uneori rectoragii. Diverticulita cronică duce la stenoze colice secundare, cu pericolită importantă. Mai rar, diverticulita poate evolua acut și atunci îmbracă tabloul unui abdomen acut chirurgical, cu sindrom de iritație peritoneală. În aceste situații evoluția se face uneori spre perforația diverticulului cu peritonită secundară.

Diagnosticul diverticulozei colice necomplicate se stabilește radiologic, prin irigografie, care arată imagini de „bile sau balonașe suspendate" situate laterocolic.

Se intervine chirurgical numai în diverticuloza complicată. Acesta este cazul diverticulitei colice cronice cu stenoză sau al diverticulitei acute abcedate sau perforate. În aceste situații se efectuează rezecția segmentară a colonului diverticular (colectomie segmentară).

RECTOCOLITA ULCEROHEMORAGICĂ

Această afecțiune este cunoscută și sub numele de colită ulceroasă. Ea este localizată în porțiunea terminală a colonului — rectosigmoid — de unde se poate extinde la întregul cadru colic.

Scanned with OKEN Scanner

Etiopatogenie. Boala debutează de obicei la vîrstă tînără, între 20 și 30 de ani. Etiologia ei nu este bine precizată.

S-au emis diverse teorii care încearcă să lămurească etiopatogenia acestei boli :

— teoria infecțioasă a pierdut teren în ultimul timp deoarece nu s-a reușit identificarea unui germen răspunzător de această boală, iar tratamentul antibiotic nu a dat rezultatele scontate ;

— teoria alergică a fost susținută pe seama următoarelor constatări : apariția bolii la cei cu teren alergic, agravarea evolutivă în timpul puseelor urticariene, decelarea unor antigeni (alergeni) alimentari ;

— teoria nervoasă încearcă să explice boala prin modificări de inervație locală, similare celor descrise în sindromul de iritație splanhnică tip Railly. Factorii alergizanți pot declanșa tulburări neurotrope prin iritație cronică splanhnică.

Dintre aceste teorii, adeziunea maximă o dețin teoriile nervoasă și alergică. În ultimul timp se tinde către o explicare imunitară a bolii.

Anatomie patologică

Macroscopic, aspectul colonului este diferit în funcția de stadiul evolutiv al bolii :

— în perioadele de debut sau de acalmie se constată congestia mucoasei, mici ulcerații, adenopatie inflamatorie satelită epicolică ;

— în fazele mai avansate, sau în puseele evolutive, ulcerațiile mucoasei sînt întinse, cu marginile zdrențuite și neregulate, care sîngerează ușor, acoperite de depozite purulente. Mucoasa este intens congestionată, întregul perete colic fiind îngroșat prin edem seros. Adenopatia este importantă.

Examenul histologic constată infiltrația limfoplasmocitară și polimorfonucleară în corion și straturile musculare. Leziunile microvasculare nu sînt rare.

Simptomatologie — diagnostic

Boala se caracterizează prin faptul că evoluează în pusee acute întrerupte de perioade de acalmie simptomatică. Tabloul clinic este cel al unei colite dizenteriforme mucohemoragice cu evoluție acută sau cronică. În timpul episoadelor acute starea generală se alterează, febra este constantă. Se întîlnește un trepied simptomatic :

— dureri abdominale vii, sub formă de colici ;

— scaune diareice mucosanguinolente și purulente ;

— tenesme rectale — falsă senzație de scaun iminent.

În perioadele de evoluție cronică starea generală nu se modifică, iar bolnavul are 1—2 scaune pe zi, cu aspect mucosanguinolent sau purulent.

Rectocolita ulcerohemoragică este relativ ușor de diagnosticat. Prezența trepiedului simptomatic permite stabilirea diagnosticului prezumtiv, iar constatările rectoscopice și cele radiologice ne dau certitudinea diagnostică.

La examenul rectosigmoidoscopic se observă : mucoasă roșie, congestionată, edematiată, cu depozite sanguine și purulente. Mucoasa este friabilă, sîngerează ușor, iar pe alocuri se găsesc ulcerații neregulate, cu fundul murdar.

Scanned with OKEN Scanner

Irigoscopia arată un colon cu haustrația dispărută, ca un tub, cu lizereu dințat al mucoasei. Motilitatea este exagerată, uneori anarhică. Aceste imagini pot fi numai segmentare.

Coprocultura, prin absența bacilului dizenteric sau a amibelor, permite efectuarea diagnosticului diferențial cu dizenteria bacilară și colitele dizenteriforme.

Evoluție. Boala este gravă prin complicațiile locale și generale care apar în evoluția sa :

— degenerarea malignă (cancerizarea) apare în proporție de 10—30% din cazuri ;

— perforația colică cu peritonită secundară ;

— suprainfectare intestinală — colita cu stafilococ ;

— stenoze colice segmentare ;

—denutriție pînă la caşexie.

Tratament. Există posibilități de tratament medical și chirurgical. Problema dificilă este aceea de a stabili momentul cînd tratamentul conservator a eșuat, deci momentul cînd bolnavul trebuie îndrumat spre chirurgie. Colaborarea dintre internist, gastroenterolog și chirurg trebuie să fie permanentă și să excludă atitudinea rigidă sau pretențiile de prioritate.

Este preferabil pentru bolnav să fie operat într-o perioadă de liniște simptomatică, cu leziuni minore ale colonului. Reușita intervenției chirurgicale este astfel asigurată. Operația de urgență, din cursul episoadelor evolutive ale bolii, mărește riscurile actului operator.

a) Tratamentul medical trebuie încercat totdeauna la debutul bolii. El are viză simptomatică și patogenică ; nu vindecă niciodată boala, ducînd numai la remisiuni evolutive.

Tratamentul general folosește corticoterapia, sedativele nervoase centrale, antibioterapia, antihistaminicele. Recent s-a încercat, cu rezultate încurajatoare, medicația imunosupresivă.

Tratamentul local se adresează direct leziunilor, prin administrarea de clisme terapeutice mici cu : untură de pește *(Oleum jecoris)*, vitamina A, hidrocortizon, infuzie de mușețel. În formele grave de boală, dacă nu se obține remisiunea în 4—10 zile de tratament medical corect, se va apela la chirurg.

b) Tratamentul chirurgical se adresează formelor acute care nu au răspuns la terapia medicală și formelor cronice cu recăderi frecvente. Alegerea tacticii operatorii depinde de gradul leziunii și de extinderea ei pe cadrul colic.

Chirurgia posedă două grupe de atitudini operatorii :

— operații de derivație externă, cu punerea în repaus a colonului lezat : cecostomie sau ileostomie temporară ;

— operații de exereză : rectohemicolectomia stîngă, rectocolectomia totală cu ileostomie definitivă sau anastomoză ileoanală.

Operațiile de derivație externă temporară se adresează bolnavilor în fază acută de boală, cînd o intervenție chirurgicală este riscantă. Se pune astfel în repaus colonul lezat.

Rectohemicolectomia stîngă și rectosigmoidectomia sînt indicate în formele care afectează ½ stîngă a colonului și respectiv rectocolonul terminal. Restabilirea tranzitului se realizează prin coborîrea trans-

Scanned with OKEN Scanner

anală a ansei colice restante. Rectocolectomia totală se va efectua atunci cînd leziunile sînt difuze, pe întregul cadru colic. Restabilirea continuității digestive se face prin anastomoză ileoanală.

În ultimul timp, intervențiile de exereză (colectomie totală, hemicolectomie stîngă, colectomie sigmoidiană) păstrează rectul, dar se îndepărtează leziunile de la nivelul său prin jupuirea mucoasei. Tranzitul se restabilește prin anastomoză colorectală sau ileorectală (D. Burlui).

VOLVULUSUL CECULUI ȘI AL SIGMOIDULUI

Volvulusul cecului este o afecțiune mai rară care realizează tabloul unei ocluzii intestinale prin torsionare. Existența unui mezou cecal reprezintă condiția anatomică esențială pentru apariția volvulusului. Cecul basculează și se torsionează în jurul mezoului.

Rezultă tabloul clinic al ocluziei ileocecale acute sau cronice : dureri abdominale, periombilicale, vărsături frecvente, oprirea tranzitului, meteorism asimetric.

Tratamentul este numai chirurgical și constă în devolvulare cu cecopexie (fixarea cecului), dacă leziunile sînt reversibile. Cînd cecul prezintă leziuni ireversibile ale peretelui se va efectua hemicolectomie dreaptă cu ileotransversoanastomoză.

Volvulusul sigmoidului este o afecțiune mai frecventă, întîlnită mai ales în dolicosigmoid. Ansa se torsionează în jurul axului vertical al mezoului său.

Clinic se manifestă prin dureri, oprirea tranzitului, meteorism cu deformarea asimetrică a abdomenului, timpanism cu nuanță metalică ; lipsesc vărsăturile.

Tratamentul constă în detorsionare prin clismă sau cu rectoscopul. Cînd se bănuiesc leziuni avansate ale sigmoidului se va interveni chirurgical și se va efectua colectomie segmentară (sigmoidiană) cu anastomoză colorectală.

AFECȚIUNILE INFLAMATORII ALE COLONULUI

Noțiunea de afecțiune inflamatorie a colonului rămîne o entitate nosologică. Bolile inflamatorii constituie un ansamblu heterogen în care sînt incluse afecțiuni diferite etiopatogenic, care clinic evoluează cu determinări pseudotumorale.

Datorită naturii lor inflamatorii, aceste leziuni se vor manifesta clinic sub unul din cele 3 aspecte clasice ale inflamației : acut, subacut și cronic. Leziunile sînt segmentare, adică limitate la o parțiune din colon, și deseori și la ileonul terminal.

Rezumînd, în acest grup nosologic sînt cuprinse leziunile colice cu caracter inflamator specific sau nespecific, care determină dezvoltarea unei mase pseudotumorale. Etiologia și patogenia sînt relativ puțin

Scanned with OKEN Scanner

cunoscute. Laparotomia şi examenul histologic sînt acelea care stabilesc diagnosticul de certitudine.

Vor fi studiate :

1. Boala Crohn
2. Tuberculoza ileocecală
3. Granuloamele inflamatorii nespecifice (Scoville)
4. Granuloamele inflamatorii specifice
5. Perirectocolita stenozantă (Küss)

Boala Crohn

În 1932, Crohn, Ginsburg şi Oppenheimerr au descris această boală cu localizare pe ileonul terminal. În 1938, Crohn publică observaţii de localizare colică a aceleiaşi boli. Ulterior, autori anglo-saxoni identifică definitiv originea comună a ileitei terminale cu colita granulomatoasă. Astăzi, atît localizările ileale, jejunale cît şi cele colice sînt cunoscute sub numele de boală Crohn.

Etiopatogenia. Este o afecţiune inflamatorie. În etiologie au fost incriminate pe rînd : puseele de inflamaţie apendiculară, b. Koch, b. dizenteric, b. coli etc.

S-au emis multe teorii cu privire la patogenia bolii ; dintre acestea reţinem 3 ipoteze :

— teoria limfogenică, conform căreia la originea procesului granulomatos ar sta limfadenita mezenterică primitivă care blochează limfaticele locale. Secundar s-ar produce leziuni ischemice locale datorită edemului compresiv ;

— teoria alergică explică leziunile prin reacţie antigen-anticorp tip edem Quincke al peretelui intestinal ; antigen neprecizat ;

— teoria imunitară implică formarea de anticorpi anticolon.

Cîteva elemente sînt însă certe : modificările limfaticelor locale realizează edem şi tulburări ischemice. Circulaţia limfatică poate fi perturbată fie prin substanţe iritante absorbite din intestin, fie prin fenomene angioneurotice alergice.

Boala apare la orice vîrstă şi este mai frecventă la femei.

Anatomie patologică

Macroscopic, leziunea este segmentară. Leziunile diferă în funcţie de stadiul evolutiv al bolii :

— în stadiul acut peretele colic este deformat de o formaţiune pseudotumorală care se întinde pe 5—20 cm. Ansa este tumefiată, edemaţiată, cu mezoul infiltrat şi prezentînd adenopatie inflamatorie satelită. Peretele colic şi-a pierdut supleţea, este îngroşat şi oferă la palpare o senzaţie păstoasă. Mucoasa este pseudopolipoidă, pe alocuri ulcerată ;

— în stadiul cronic, formaţiunile limfoide ale peretelui colic sînt hipertrofiate, uneori abcedate. În perete se găsesc microabcese şi fistule. Leziunile evoluează spre scleroză şi stenoză colică, sau spre perforaţie.

Microscopic, leziunile histologice sînt de asemenea diferite în stadiul acut faţă de cel cronic :

— în stadiul acut se constată ulceraţii ale mucoasei, infiltraţie limfoplasmocitară a submucoasei, limfedem obstruant submucos ;

Scanned with OKEN Scanner

— în stadiile cronice de evoluţie se remarcă o hiperplazie a ţesutului limfoid al peretelui ileocecal. Sînt prezente ulceraţiile mucoasei, infiltratul limfoplasmocitar şi gigantocelular în submucoasă şi musculară (ţesut granulomatos), abcese şi fistule intraparietale.

Rezumînd, leziunile anatomopatologice constatate sînt : interesarea peretelui colic în toată grosimea sa, cu predominanţa atingerii limfatice, infecţie intraparietală secundară şi tendinţă la fibroză cicatricială cu stenoză consecutivă.

Simptomatologie şi diagnostic

Simptomatologia nu este specifică bolii. Prezenţa unei formaţiuni tumorale dureroase trebuie să pună în discuţie posibilitatea existenţei acestei boli.

Durerea şi diareea, alături de febră şi scăderea ponderală sînt simptomele întîlnite în formele acute de boală.

Durerea abdominală, cu sediul la nivelul tumorii ileocecale, nu lipseşte aproape niciodată. Un semn valoros este reprezentat de accelerarea tranzitului, cu apariţia scaunelor diareice, uneori sanguinolente.

Formele subacute sau cronice evoluează cu simptomatologie minoră, însă cu prezenţa cvasiconstantă a tumorii abdominale, localizată mai ales în fosa iliacă dreaptă. Deseori apar semnele subocluziei intestinale.

Tuşeul rectal şi rectosigmoidoscopia nu furnizează date patologice. Investigaţiile paraclinice uzuale vor decela hiperleucocitoză, anemie moderată, accelerarea VSH-ului.

Coprocultura este nespecifică, dar permite eliminarea din discuţie a enterocolitelor specifice sau nespecifice.

Irigoscopia este investigaţia care poate obiectiva modificările morfologice ale segmentului colic afectat. Lumenul colic apare cu conturul neregulat, dinţat, îngustat, cu haustraţia dispărută. Peretele ileocecal este rigid. umplerea cu bariu neomogenă. Uneori, cecul nu se opacifiază : „cec amputat".

Diagnosticul preoperator poate fi numai sugerat, nu şi precizat. Se impune diagnosticul diferenţial cu toate leziunile tumorale sau pseudotumorale ale fosei iliace drepte, sau ale cadrului colic în întregime (în funcţie de localizarea tumorii) :

— apendicita acută abcedată ;
— plastronul apendicular ;
— tuberculoza ileocecală ;
— tumorile colice maligne şi benigne ;
— granuloamele inflamatorii nespecifice şi specifice.

Laparotomia şi examenul histologic obligatoriu vor stabili diagnosticul de certitudine.

Tratamentul

Tratamentul medical este pur simptomatic. Se va efectua o terapie generală antiinfecţioasă (antibiotice şi sulfamide) şi antiinflamatorie (corticoizi). Pot fi utilizate clismele mici terapeutice în scop antiflogistic.

Tratamentul chirurgical se aplică în următoarele situaţii :

— diagnostic incert la un bolnav cu o masă tumorală abdominală ;
— fenomene de ocluzie acută sau cronică ;
— fistulă parietocolică ;
— peritonită secundară.

Scanned with OKEN Scanner

Astăzi nu se mai folosesc operații de excludere din tranzit a segmentului lezat, prin derivație digestivă. Se efectuează hemicolectomie dreaptă pentru localizarea ileocecală.

Tuberculoza ileocecală

Tuberculoza ileocecală este o inflamație granulomatoasă pseudotumorală, stenozantă, a ileonului terminal și cecului. Etiologia este specifică bacilului Koch. Afecțiunea reprezintă o localizare bacilară, secundară afecțiunii pulmonare.

Etiopatogenic — Boala nu are predilecție de sex și prezintă maximum de frecvență între 20—40 ani.

Infectarea digestivă se realizează la cei cu baciloză evolutivă, prin înghițirea sputei bacilifere. Tuberculoza ileocecală apare de obicei după stabilizarea leziunilor specifice pleuropulmonare.

Anatomie patologică — Leziunea debutează în regiunea ileocecală unde poate rămîne izolată. Uneori, leziunea difuzează proximal — spre ileon, sau distal — spre colon.

Macroscopic, se descriu trei forme anatomopatologice :

— forma ulcerocazeoasă, cea mai frecventă. Se formează zone cazeoase în peretele intestinal, care se ulcerează și apoi se fibrozează. Evoluția se poate face și spre perforație. Adenopatia nu lipsește ;

— forma hipertrofică sau pseudotumorală se realizează prin reacția sclerolipomatoasă masivă în jurul leziunii bacilare. Se produce o hipertrofie, o îngroșare a peretelui ileocecal cu adenopatie satelită importantă ;

— forma stenozantă se caracterizează prin infiltrația difuză a peretelui ileocolic, care prin fibroză cicatricială va conduce la stenoză.

Simptomatologie

Simptomele sînt deseori mascate de suferința pulmonară.

În perioada de debut a bolii manifestările clinice sînt variate, sugerează o colopatie funcțională și au comun rezistența la tratamentele banale. Aceste simptome sînt :

— Dispepsie intestinală : balonare, greață, inapetență ;
— Dureri abdominale nesistematizate, capricioase ;
— Diaree frecventă și capricioasă.

Un element important este reprezentat de alterarea stării generale, scăderea ponderală și stare subfebrilă.

În perioada de stare a bolii apare durerea în fosa iliacă dreaptă, unde uneori se percepe o masă pseudotumorală imprecis delimitată, sensibilă.

În această perioadă survin și complicațiile :

— fenomene de ocluzie intestinală ;
— perforații ileocecale ;
— peritiflită supurată (abces pericecal) ;
— fistulă stercorală.

Forme anatomoclinice

— enterita tuberculoasă, care se manifestă prin diaree rebelă, uneori sanguinolentă, dureri abdominale violente, stare generală mediocră ;

Scanned with OKEN Scanner

— forma ocluzivă, interesează mai frecvent ileonul şi produce episoade de subocluzie repetată ;

— forma pseudotumorală se traduce prin tumefacţie în fosa iliacă dreaptă, formă indoloră, care se complică cu stenoză, perforaţie sau hemoragie ;

— forma pseudoapendiculară care îmbracă tabloul apendicitei acute.

Diagnostic

Diagnosticul pozitiv este relativ facil atunci cînd un bolnav, bacilar cunoscut, prezintă semnele unei afecţiuni colice rezistente la tratamentele obişnuite. Dacă se constată şi prezenţa tumorii în fosa iliacă dreaptă, diagnosticul devine posibil.

Examenul radiologic baritat *(per os* şi clismă) va descoperi tulburări de motilitate ileocecală, dar mai ales de morfologia regiunii : stază cecală şi hiperkinezie ileocolică, vulvulă Bauhin incontinentă, deformări stenotice, modificări de lumen. Segmentul bolnav nu se umple cu bariu, este intolerant (semnul Stierlin).

Prezenţa bacilului Koch în materiile fecale nu are valoare la bolnavul cu spută baciliferă.

Diagnosticul diferenţial se impune cu :

— cancerul cecului ;

— boala Crohn ;

— granuloamele nespecifice ale regiunii ;

— plastronul apendicular.

Examenul histologic este acela care precizează diagnosticul.

Tratament

Tratamentul tuberculostatic este obligatoriu, asociat cu medicaţia antiinflamatorie nespecifică şi de tonifiere biologică.

Tratamentul chirurgical se impune în următoarele situaţii :

— diagnostic incert ;

— formele tumorale ;

— formele caşectizante ;

— prezenţa complicaţiilor : perforaţie, stenoză, fistule coloparietale stercorale, abces pericecal, rectoragii.

Atitudinea chirurgicală va fi dictată de constatările intraoperatorii. Există următoarele posibilităţi de tratament :

— efectuarea unei excluderi ileocecale cu punerea în repaus a regiunii bolnave prin ileotransversoanastomoză. Această intervenţie va fi rezervată bolnavilor cu tare organice majore, în dezechilibru biologic, care nu suportă o operaţie majoră. De asemenea, se va practica în urgenţă şi la cei în ocluzie ;

— hemicolectomia dreaptă cu restabilirea tranzitului prin ileotransversoanastomoză, la bolnavii cu stare generală bună, operaţi în afara urgenţei.

Granuloame inflamatorii nespecifice

Tumorile granulomatoase nespecifice, reacţionale, au fost descrise de Scoville. Sînt leziuni segmentare ale colonului care evoluează uneori cu sindrom de ocluzie colică acută sau cronică.

Scanned with OKEN Scanner

Etiologia lor nu este precizată. Tabloul clinic este dominat de prezența tumorii inflamatorii. Alte caractere particulare nu sînt menționate în evoluție.

Rezecția segmentului colic afectat se efectuează de obicei pentru stabilirea diagnosticului histologic și în formele care evoluează cu ocluzie.

Granuloamele inflamatorii specifice

Tuberculoza ileo-cecală, care realizează o tumoră granulomatoasă specifică, a fost descrisă anterior.

Există și o serie de alte cauze care pot realiza granuloame specifice pseudotumorale :

— sifilisul (goma) ;
— actinomicoza
— amoebiaza
— apendicita fibroplastică (Löwen)
— corpi străini, paraziți, talc, comprese, fire neresorbabile de sutură.

Leziunile constatate peroperator sînt deseori impresionante : mase inflamatorii voluminoase, cu aderențe la viscerele vecine, adăpostind abcese și fistule.

Laparotomia exploratorie se impune pentru precizarea diagnosticului.

Rezecția colică segmentară sau hemicolectomia rezolvă definitiv afecțiunea.

Perirectocolita stenozantă (Küss)

Este o afecțiune rară a colonului iliopelvin (sigmoid), caracterizată prin stenozare rectocolică de origine inflamatorie. Procesul interesează toate straturile rectosigmoidului, în afară de mucoasă.

Boala debutează în atmosfera celulogrăsoasă pelviană perisigmoido-rectală, realizînd o „sugrumare" a colonului într-o teacă sclerofibroasă. Este deci o stenoză extrinsecă.

Afecțiunea se întîlnește mai ales la femei cu procese inflamatorii banale dar repetate ale sferei genitale.

Clinic, simptomatologia este dominată de tabloul subocluziei joase.

Cura operatorie, în ocluzia cronică, va consta în efectuarea unui anus iliac stîng pentru punerea în repaus a colonului pelvian. Se asociază antibioterapia și medicația antiinflamatorie. Ulterior, cînd reacția inflamatorie retrocedează, se va efectua degajarea rectocolonului din procesul inflamator stenozant.

TUMORILE BENIGNE ALE COLONULUI

Tumorile benigne ale colonului reprezintă cca 20% din patologia tumorală a colonului.

În funcție de originea lor histologică ele pot fi clasificate astfel :

a) Tumori epiteliate :



— polipi adenomatoși
— adenoame viloase (tumori viloase)
— polipoze segmentare sau difuze

b) Tumori conjunctive și altele :
— lipoame
— mioame
— limfangioame
— schwannoame etc.

Polipul adenomatos colic

Polipul adenomatos reprezintă cea mai frecventă tumoră benignă a colonului și se prezintă sub diverse forme anatomo-clinice : polip solitar, adenom vilos, polipoze segmentare sau difuze. Afecțiunea este mai frecvent unică, interesînd vîrstele peste 50 ani.

Segmentul sigmoidian al colonului este cel mai des afectat.

Tumora este pediculată, rotundă, bine delimitată, nu infiltrează peretele colic. Histologic, originea sa este în submucoasă, la nivelul glandelor.

Tabloul clinic este dominat de unicul semn care semnalează prezența tumorii — hemoragia exteriorizată prin rectoragii. Rareori apar fenomene de ocluzie prin invaginare sau obturare în cazul polipilor voluminoși.

Diagnosticul se stabilește irigografic : apare o lacună în coloana opacă, dar fără a se modifica supleţea peretelui, lizereul mucoasei și haustrația colică.

Rectosigmoidoscopia poate depista numai polipii situați pînă la 25—30 cm de orificiul anal.

Coloscopia, metodă recentă, are avantajul de a permite vizualizarea leziunilor pe întregul cadru colic.

Tratamentul polipului colic este chirurgical. Peroperator se va efectua biopsie și examen histologic extemporaneu. În funcție de rezultatul anatomopatologic se va proceda la exereza polipului, sau la colectomie segmentară dacă tumoreta a degenerat. În polipoza difuză se va practica colectomia totală, pentru a preveni malignizarea care survine în 20% din cazuri.

Simptomatologia și tratamentul chirurgical sînt similare pentru polip și pentru celelalte tumori benigne.

CANCERUL COLONULUI

Frecvența tumorilor maligne ale colonului este de 3,4% din totalul neoplaziilor, pe o statistică din ultimul deceniu ; în țara noastră boala ocupă locul al 3-lea printre cancerele cu localizare digestivă, după cele ale stomacului și rectului.

Etiopatogenie

Cancerul colic poate apărea pe un intestin indemn ; există însă afecțiuni ale colonului care reprezintă condiții favorizante dezvoltării neoplasmului. Acestea pot fi considerate leziuni precanceroase :

Scanned with OKEN Scanner

— polipoza colică degenerează în 10—20% cazuri ;
— rectocolita ulcerohemoragică în 20—30% cazuri ;
— colitele cronice în 1—3% din cazuri ;
— megacolonul în proporție de 3—5% cazuri.

Riscul malignizării crește proporțional cu vechimea bolii predispozante.

Aceste stări precanceroase se localizează mai frecvent pe colonul stîng și, de aceea, cancerul se va dezvolta cu predilecție pe sigmoid, descendent și $^2/_3$ stîngi ale transversului. Frecvența cancerului colic crește astfel de la dreapta spre stînga.

Circa 70% din neoplasmele colice sînt localizate pe colonul stîng. Sigmoidul și jonctiunea rectosigmoidiană dețin locul întîi printre segmentele afectate (50%). Localizarea neoplasmului pe colonul drept este întîlnită într-o proporție de 30%. În 1—5% din cazuri boala este multiplă : simultan sau succesiv.

Cancerul colonului afectează ambele sexe în proporții semnificative egale, începînd din a 5-a decadă de viață.

Anatomie patologică

Aspectele macroscopice mai frecvent întîlnite sînt :

— cancerul vegetant (conopidiform) — tumora se dezvoltă endolumenal, anarhic, este voluminoasă și friabilă, cu zone de ramolire și hemoragie intratumorală. Evoluează spre obstrucția colonului ;

— cancerul ulcerat — se dezvoltă prin necroza ischemică a tumorii cu eliminarea de sfaceluri și realizarea unui crater sîngerînd. Reprezintă una din modalitățile de evoluție a formei vegetante. Mai frecvent întîlnim combinația ulcerovegetantă ;

— cancerul infiltrativ (schiros) — este mai frecvent la vîrstele înaintate, evoluția sa fiind lentă, dar conduce la stenoze întinse. Peretele colic este indurat, cartonat, rigid.

Cancerele ulcerovegetante sînt localizate frecvent pe colonul drept și transvers, iar sigmoidul și descendentul sînt sediul formelor infiltrativ-schiroase.

Microscopic, histologia cancerului colic este următoarea :

— adenocarcinom (epiteliom glanduliform) — caracterizat prin dezvoltarea anarhică și atipică a glandelor submucoase, cu ruperea membranei bazale și invazie în toate straturile peretelui ;

— carcinom simplu (epiteliom malpighian) — celulele atipice respectă aparent dispoziția pavimentoasă a epiteliilor malpighiene ;

— carcinomul coloid (adenocarcinom mucipar) — caracterizat prin distrofie mucocoloidă a tumorii. Predomină celulele mucipare atipice, hipersecretante. Este o formă foarte malignă ;

— schirul — în această formă histologică predomină dezvoltarea elementului stromal, în detrimentul elementelor epiteliale atipice.

Simptomatologie

Manifestările clinice ale bolii sînt reprezentate de semne generale și locale.

Semnele generale sînt revelatoare ale toxemiei neoplazice și realizează sindromul paraneoplazic, întîlnit în toate cancerele organismului :

— inapetență, scădere ponderală ;
— oboseală ;

Scanned with OKEN Scanner

— subfebrilitate ;
— anemie ;
— flebită superficială migratoare, cu periflebită.

Uneori, la tabloul semnelor generale amintite se adaugă sindromul infecțios care rezultă în urma suprainfectării tumorii : frison și febră, hiperleucocitoză.

Manifestările clinice locale, legate de prezența tumorii digestive, nu sînt patognomonice și nici măcar specifice. Simptomele depind de sediul anatomic al leziunii, stadiul evolutiv al bolii și prezența complicațiilor (hemoragie, ocluzie, infectare, perforație).

Vor fi expuse semnele întîlnite în funcție de sediul tumorii și stadiul ei evolutiv (debut sau perioadă de stare).

Simptome în cancerul colonului drept

Colonul drept are un calibru de două ori mai mare ca al celui stîng. Este intestinul proceselor de fermentație, conținutul său fiind lichid. Din aceste motive, obstrucția sa este rară și tardivă, atunci cînd tumora nu interesează și valvula ileocecală.

— În stadiile de debut, tumora este asimptomatică în cele mai multe cazuri. Unele simptome generale pot însă domina tabloul clinic : inapetență, scădere ponderală și mai ales anemie. Tot în stadiile incipiente apar și micile semne de suferință colică, care nu sînt patognomonice, dar trebuie să ne sugereze neoplazia :
— dispepsie colică : flatulență, disconfort digestiv, greață ;
— durere minimă sau jenă în hemiabdomenul drept ;
— senzație de balonare, plenitudine ;
— modificări minore de tranzit : episoade diareice (1—2 scaune zilnic) care întrerup ritmul normal al scaunului.

— În perioada de stare a bolii apar scaune diareice frecvente, caracteristice cancerului de colon drept. Uneori în scaun se observă striuri de sînge, alteori apare o veritabilă melenă. Tot în această fază, tumora devine palpabilă în fosa iliacă dreaptă, flanc sau hipocondrul drept ; masa tumorală este relativ fixă și imprecis delimitată.

— În perioala complicațiilor, tabloul clinic este caracteristic fiecăreia dintre acestea :
— sindrom de ocluzie colică acută sau cronică ;
— sindrom de peritonită ;
— sindrom de hemoragie digestivă (melenă) ;
— sindrom septic.

Rankin a grupat simptomele cancerului colonului drept astfel :
— durere sau disconfort în hemiabdomenul drept ;
— anemie ;
— tumoră în hemiabdomenul drept ;

Trebuie accentuat faptul că nu totdeauna se respectă evoluția stadială a bolii. Uneori, perioada de debut este urmată de complicații, iar alteori complicațiile pot reprezenta debutul bolii.

Simptome în cancerul colonului stîng

Hemicolonul stîng are lumenul mai mic. Este colonul proceselor de putrefacție, conținutul său fiind consistent și foarte septic. Poziția profundă a unghiului splenic și a descendentului nu permite palparea tumorii în stadiile incipiente. Localizările tumorale pe transvers evolu-

Scanned with OKEN Scanner

ează cu simptomatologie pseudogastrică, iar cancerul sigmoidian se poate palpa în tot abdomenul inferior datorită mobilității ansei.

Carcinomul colonului stîng este de obicei infiltrativ, schiros, îngustînd progresiv lumenul colic. Tumora nu este voluminoasă, așa încît palparea nu o descoperă întotdeauna. Deseori, datorită caracterului stenozant al tumorii, primul semn este ocluzia subacută sau acută.

Din aceste considerente rezultă dificultățile întîmpinate la stabilirea precoce a diagnosticului.

Totuși, există o serie de semne, pe lîngă cele generale, care permit prezumția de neoplasm al colonului stîng :

— scaune diareice mici, cu sînge și mucozități, care survin brusc, în debaclu ; alternanțe de episoade diareice cu perioade de constipație întrerupte de un nou debaclu diareic ;

— durere în hemiabdomenul drept prin distensie aerică retrogradă a cecoascendentului (semnul Bouveret) ;

— rectoragii și tenesme rectale (senzație imperioasă de scaun) în cancerele rectosigmoidiene.

Rezumînd, se poate afirma că neoplaziile colonului drept se caracterizează prin semne generale mai accentuate (anemie) și tumoră palpabilă precoce, iar tulburările de tranzit sînt reduse. Cancerul colonului stîng se exprimă prin tulburări precoce și accentuate de tranzit, durere diastazică de cecoascendent și tumoră tardiv palpabilă.

Diagnostic pozitiv

O anamneză atentă va orienta de la început medicul către suferința colică, iar uneori permite chiar stabilirea diagnosticului, confirmat de examenul abdomenului.

Examenul clinic complet al bolnavului decelează uneori date prețioase pentru diagnostic prin constatarea semnelor de impregnare neoplazică și palparea tumorii.

Tușeul rectal și rectosigmoidoscopia fac posibilă excluderea unui cancer anorectal și totodată permit identificarea tumorilor de joncțiune rectosigmoidiană.

Examenul radiologic baritat *per os* este incapabil, de obicei, să obiectiveze o leziune colică.

Clisma baritată — irigoscopia — este un examen obligatoriu în orice suferință colică. Soluția de contrast trebuie să fie fluidă pentru a se mula pe suprafața endocolică.

Există cîteva semne radiologice revelatoare ale bolii :

— imagine de lacună — întîlnită în cancerul vegetant (fig. 61) ;

— imagine de stenoză — „în pîlnie" sau „în flacără de lumînare" întîlnită în formele vegetante și mai ales în cele schiroase (fig. 62) ;

— imagine de rigiditate — haustrația este dispărută, iar zona lezată nu se destinde la compresiune și insuflație.

In plus, uneori descoperim imagini de semiton, nișă sau spiculi marginali.

De obicei există o combinație, o asociere între aceste semne radiologice. Este obligatorie examinarea radiologică după evacuarea clismei baritate și după insuflație aerică. Se apreciază astfel lizerul mucoasei și supleţea peretelui.

Scanned with OKEN Scanner

Fig. 61 — Irigografie — neoplasm cecal. Imagini de lacună și de stenoză descentrată.

Fig. 62 — Neoplasm joncțiune recto-sigmoidiană.

Diagnosticul diferențial

Diagnosticul diferențial ridică probleme deosebite atunci cînd tumora nu se palpează. În aceste situații este necesar diagnosticul diferențial al sindromului abdominal, al sindromului anemic sau al celui febril, în funcție de tabloul clinic.

Mai frecvent se impune diagnosticul diferențial al tulburărilor de tranzit colic, cu scaune diareice mucosanguinolente, întîlnite și în rectocolita ulcerohemoragică, unele inflamații granulomatoase ale colonului, diverticulita colică, tumorile benigne. Irigografia decide diagnosticul; colonoscopia, metodă modernă de vizualizare endoscopică a întregului cadru colic furnizează de asemenea date prețioase în stabilirea diagnosticului de certitudine și de sediu (fig. 63).



Fig. 63 — Frecvența topografică a localizărilor cancerului rectocolic.

Prezența tumorii abordabile la palparea abdomenului ușurează net diagnosticul diferențial, dar ne indică un stadiu mai avansat al bolii. Cînd tumora se palpează va trebui să stabilim care viscer abdominal este interesat. Acest diagnostic diferențial este în funcție de sediul topografic al tumorii în abdomen.

Tumorile colonului drept vor fi diferențiate de :

— plastronul apendicular ;
— tuberculoza ileocecală ;
— boala Crohn ;
— tumorile renale drepte ;
— plastronul colecistic.

Tumorile colonului stîng vor fi diferențiate de :

— sigmoidita cu perisigmoidită pseudotumorală ;

Scanned with OKEN Scanner

— granuloame pseudotumorale ;
— tumori splenice ;
— tumori renale stîngi ;

În toate cazurile, irigografia și examenul endoscopic precizează diagnosticul. Laparotomia și examenul histologic oferă certitudinea.

Forme anatomoclinice

Numele fiecărei forme anatomoclinice indică și sindromul dominant în evoluție. Restul simptomelor sînt atenuante sau lipsesc :

— forma tipică, obișnuită, este cea descrisă ;
— forma cu anemie ;
— forma pseudoapendiculară ;
— forma pseudodizenteriformă ;
— forme inflamatorii ;
— forme ocluzive ;
— forme hemoragice ;
— forme metastazante.

Evoluție și prognostic

Evoluția este gravă prin metastazarea locoregională și la distanță, cît și prin complicațiile septice, ocluzive, perforative sau hemoragice. Tumora invadează colonul din aproape în aproape, prin extensie cranio-caudală. În sens lateral, prin contiguitate, pot fi invadate viscerele din vecinătate. Pe cale limfatică se realizează adenopatii regionale și la distanță epi- și paracolice, intermediare, mezenterice și lomboaortice. Calea hematogenă permite metastazarea în ficat, pulmon, schelet etc.

Există factori care agravează evoluția tumorii : vîrsta tînără, forma histologică a tumorii (adenocarcinomul mucipar).

Complicațiile cancerului colic pot fi : septice, ocluzive, perforative și hemoragice. Modul lor de manifestare nu mai trebuie amintit, fiind cunoscut aspectul sindromului pe care îl denumesc.

Accentuăm cîteva din complicațiile mai particulare :

— perforația diastazică a cecului în tumorile colonului stîng, prin supradistensia și ruperea cecului ;
— abcesul perineoplazic.

Prognosticul bolii este rezervat, recidivele postoperatorii apărînd într-o proporție de 20—40%. Coeficientul de supraviețuire la 5 ani după operația radicală este de 50%.

Tratament

Tratamentul cu intenție curativă este exclusiv chirurgical. El se conduce după principiile chirurgiei oncologice, fiind o chirurgie de sistem : îndepărtarea tumorii în limitele de securitate și a ganglionilor sateliți zonei tumorale (fig. 64).

Nu totdeauna este posibilă practicarea chirurgiei de exereză (curativă, radicală). Dificultățile în efectuarea unei astfel de operații țin de : starea generală a bolnavului, stadiul evolutiv al tumorii și prezența complicațiilor. Deci, atunci cînd bolnavul este tarat biologic, tumora a dat metastaze la distanță, sau în prezența complicațiilor septice, ocluzive sau perforative, actul chirurgical se va limita la soluție minimă, paliativă, care să permită supraviețuirea temporară. Uneori, într-un al doilea timp operator, se va realiza intervenția curativă de exereză.

Scanned with OKEN Scanner

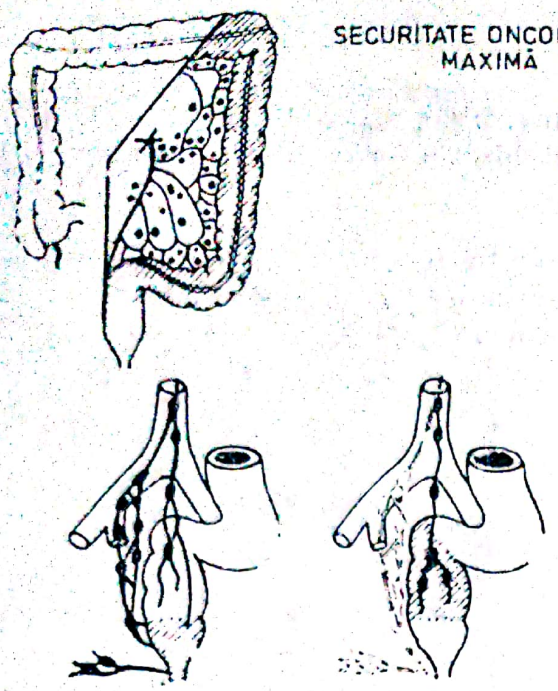

Fig. 64 — Principiul securității oncologice maxime prevede hemicolectomia stîngă pentru neoplasmele colonului stîng (Miles, Grinnell, Valdoni). Stațiile ganglionare ale colonului stîng și rectului (Grinell — 1949, Valdoni — 1950).

Operații de exereză cu intenție curativă

Între acestea există următoarele posibilități, în funcție de localizarea leziunii și de întinderea ei :

1. Hemicolectomia dreaptă este practicată în cancerele de cec, ascendent și la 1/3 dreaptă a transversului. Se rezecă ileonul terminal (20 cm), cecoascendentul și 1/3 dreaptă a transversului, cu îndepărtarea ganglionilor epi- sau paracolici și ligatura vaselor colice drepte la origine. Restabilirea continuității digestive se face prin ileotransversoanastomoză latero-laterală sau termino-terminală.

2. Hemicolectomia stîngă se practică în tumorile unghiului splenic, ale descendentului și ale 2/3 stîngi ale transversului. Uneori se utilizează și în tumorile sigmoidiene întinse cranial. Se rezecă 2/3 stîngi ale transversului, unghiul splenic, descendentul și sigmoidul pînă la joncțiunea rectosigmoidiană, cu extirparea stațiilor ganglionare adiacente și ligatura la origine a vaselor mezenterice inferioare. Restabilirea tranzitului se realizează prin transverso-rectoanastomoză sau transverso-sigmoidoanastomoză (cînd se păstrează sigmoidul terminal) (fig. 65).

3. Colectomia segmentară se utilizează numai în cancerele mici, care nu interesează seroasa, ale segmentelor mobile ale colonului : transvers și sigmoid. Unii autori consideră că acest tip de operație nu respectă principiile chirurgiei oncologice, fiind prea limitată (fig. 66).

4. Colectomia totală se practică în cancerele multiple ale colonului.

5. Operații paliative. Se aplică în cancerele complicate de ocluzie, infecții sau perforație. De asemenea, se utilizează la cei cu stare generală precară. Uneori, operația curativă, radicală, devine posibilă în al doilea timp chirurgical.

Cînd există fenomene de ocluzie acută sau cronică se va efectua o operație de ocolire, de excludere a stenozei tumorale prin realizarea unei derivații interne sau externe :

1. Derivații interne

— ileotransversoanastomoză — în cancerul colonului drept ;

— transverso-sigmoidoanastomoză sau ileosigmoidoanastomoză în cancerele colonului stîng ;

2. Derivații externe. Se efectuează numai cînd nu sînt posibile derivațiile interne.

— cecostomie sau ileostomie în cancerele ascendentului și transversului ;

Scanned with OKEN Scanner

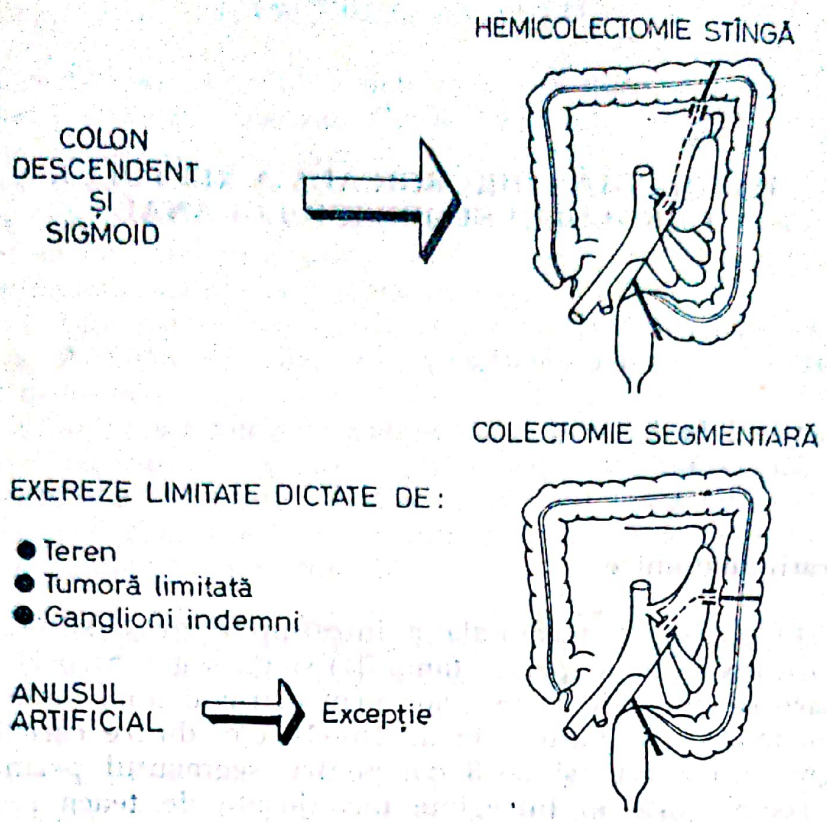

***Fig. 65* — Indicațiile chirurgicale în neoplasmele colonului descendent și ale sigmoidului. Atitudine chirugicală selectivă.**

— anus pe transvers (Bergeret) în tumorile colonului stîng ;

— anus iliac stîng în cancerele joncțiunii rectosigmoidiene.

În cancerele infectate, abcese sau flegmoane perineoplazice, se va efectua drenajul colecției asociate cu o derivație externă aleasă în funcție de sediul tumorii.

Este de menționat faptul că chirurgia colonului este o chirurgie dificilă, grevată de complicații septice și fistule colice postoperatorii. Acestea se datoresc terenului neoplazic, septicității organului și vascularizației precare, în special la vîrstnici (ateroscleroza).

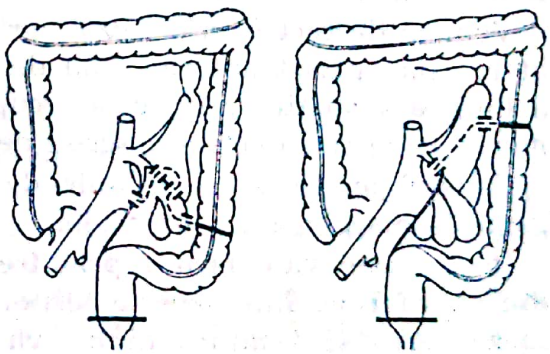

***Fig. 66* — Atitudinea terapeutică în neoplasmele joncțiunii rectosigmoidiene.**

PATOLOGIA CHIRURGICALĂ A RECTULUI, CANALULUI ȘI ORIFICIULUI ANAL

Considerații anatomice

Rectul este porțiunea terminală a intestinului gros, situată subperitoneal. El are un segment pelvin (ampula) și un segment perineal (canalul anal) care se deschide la exterior prin orificiul anal (anus).

Lungimea totală a rectului este de 15—18 cm, dintre care 13—15 cm pentru segmentul pelvin și 2—3 cm pentru segmentul perineal.

Ampula rectală este în întregime înconjurată de teaca rectului, descrisă de Thoma Ionescu. Această teacă este reprezentată de țesut lax intim aderent la musculatura rectului. În spațiul pararectal se găsesc formațiuni limfatice ganglionare, pediculi vasculari și fibre nervoase.

La nivelul fețelor laterale ale rectului se delimitează două expansiuni fibro-conjunctive — aripioarele rectului — care fac parte din aponevroza sacro-recto-genito-pubiană. În grosimea acestor formațiuni se găsesc vasele hemoroidale medii.

Ventral de rect se află vezica urinară și prostata la bărbat. La femeie, uterul este plasat anterior față de rect. Posterior, între rect și sacru se delimitează spațiul retrorectal ocupat de țesut conjunctiv lax care formează lama retrorectală descrisă de Thoma Ionescu.

Canalul anorectal se întinde de la linia valvulelor semilunare Morgagni la marginea anoperineală.

Rectul este vascularizat prin trei pediculi : hemoroidal superior, mediu și inferior. Între aceste teritorii arteriale și venoase există anastomoze care fac legătura dintre vasele mezenterice inferioare (tributare venei porte) și circulația sistemică.

Limfaticele rectului pelvin drenează în prima stație ganglionară, descrisă de Gerota, situată în teaca rectului — pararectală. Mai departe, limfa este preluată de ganglionii hilului limfatic al rectului (Mondor), situați la bifurcația arterei hemoroidale superioare — a 2-a stație. A 3-a stație ganglionară este reprezentată de ganglionii mezenterici inferori, la originea venei mezenterice inferioare. Cea de a 4-a stație limfatică se situează în ganglionii lomboaortici. Limfa rectului inferior drenează și spre ganglionii iliaci și promontorieni, iar canalul anal și anusul au căi de reflux limfatic spre ganglionii inghinali.

Scanned with OKEN Scanner

CANCERUL RECTULUI

Cancerul rectal ocupă locul 2 printre neoplaziile maligne ale tubului digestiv, după cancerul gastric. Circa 10% din tumorile maligne ale omului au o localizare anorectală.

Depistarea precoce a cancerului rectal reprezintă o măsură eficace în creşterea indicelui de supravieţuire postoperatorie. Descoperirea şi tratarea leziunilor precanceroase, cu potenţial de malignizare, constituie o metodă de scădere a incidenţei cancerului rectal.

Vindecarea cancerului este posibilă numai prin extirparea chirurgicală radicală. Această atitudine este practicabilă doar în stadiile I şi II ale cancerului rectal.

Simplul tuşeu rectal permite diagnosticul precoce al leziunilor, datorită uşurinţei cu care se poate explora regiunea anorectală. Lipsa de educaţie sanitară a bolnavilor, pudoarea rău înţeleasă cît şi comoditatea unor medici, pot conduce la o întîrziere notabilă a diagnosticului, cu 6—12 luni de la debutul simptomatic.

TUŞEUL RECTAL TREBUIE SĂ FACĂ *OBLIGATORIU* PARTE DIN EXAMENUL CLINIC GENERAL AL BOLNAVULUI, SĂ DEVINĂ O EXPLORARE DE RUTINĂ, SIMILAR EXAMENULUI GENITAL LA FEMEIE !

Etiopatogenie

Grupa de vîrstă cea mai afectată este între 50—70 de ani.

Rectul ampular este cel mai frecvent interesat, apoi joncţiunea rectosigmoidiană şi rectul perineal.

Localizările mai des întîlnite sînt cele de pe peretele anterior sau antero-lateral al rectului. Mai rar tumora se dezvoltă pe hemicircumferinţa posterioară, dar în această situaţie metastazarea este mai rapidă datorită vecinătăţii cu hilul limfatic al lui Mondor (furca arterei hemoroidale superioare).

În circa 11% din cazuri cancerul se dezvoltă pe o leziune precanceroasă : polip adenomatos, rectocolită ulcerohemoragică, anorectită cronică etc.

Anatomie patologică

Macroscopic, există 2 forme mai frecvent întîlnite :

— cancer ulcerovegetant — se prezintă ca o tumoră conopidiformă, burjonată, cu suprafaţa neregulată şi sîngerîndă, fisurată, avînd un caracter rezultat din ramolirea ischemică a tumorii ;

— cancer infiltrativ-schiros — este o formă care stenozează lumenul prin dezvoltarea exuberantă a mezenchimului. Această formă, mai rară, este întîlnită mai ales în localizările pe joncţiunea rectosigmoidiană.

Microscopic se disting următoarele modificări histologice :

— adenocarcinom (epiteliom glanduliform) în 95% din cazuri ; apare sub diverse forme — coloid, mucipar, schiros, encefaloid ;

— carcinoid în 2% din cazuri ;

— epiteliom pavimentos (malpighian) întîlnit la nivelul canalului anal : bazocelular, spinocelular, intermediar sau nediferenţiat.

Stadializarea evolutivă a cancerului rectal

Cunoaşterea stadiului evolutiv în care se găseşte tumora permite adoptarea unei atitudini terapeutice adecvate.

Scanned with OKEN Scanner

Precizarea stadiului clinic se face pe baza criteriilor clinice, paraclinice și a constatărilor intraoperatorii, fiind deci o clasificare stadială anatomo-clinică și chirurgicală.

Actualmente este folosită clasificarea stadială internațională după criteriul TNM (tumoră, ganglioni, metastaze), adoptată în 1958 la Londra.

Institutul oncologic București folosește această clasificare stadială, dar diferențiat, în funcție de cele 3 subdiviziuni anatomice ale rectului : rect, canal anorectal și anus.

Pentru simplificare vom expune stadializarea evolutivă recomandată de Uniunea internațională pentru combaterea cancerului, stadializare stabilită în 1958 la Londra.

Există 3 parametri de care se ține seama la precizarea stadiului T, N și M) :

T — extinderea locală a tumorii ;
N — extinderea limfatică, ganglionară ;
M — extinderea la distanță — metastazele viscerale.

Extensia locală este exprimată prin patru grade evolutive ale tumorii (T) :

T_1=tumoră limitată la mucoasă ;
T_2=tumora infiltrează peretele rectal, dar nu îl depășește ;
T_3=tumora infiltrează și teaca rectului (paraproctium) ;
T_4=tumora invadează organe vecine sau peretele pelvisului.

Extensia limfatică (regională) este exprimată de asemenea prin 5 grade evolutive :

N_x=adenopatie neaccesibilă și nevizibilă ;
N_1=adnopatie pararectală — stația I ;
N_2=adenopatie în hilul Mondor — stația a II-a ;
N_3=adenopatie mezenterică inferioară — stația a III-a ;
N_4=adenopatie lomboaortică — stația a IV-a.

Extensia la distanță — metastazarea viscerală — este indicată de M :

M_0=absența metastazelor ;
M =metastaze prezente.

Rezumînd, stadiile evolutive se vor prezenta schematic astfel :
Stadiul I — $T_1N_xM_0$
Stadiul II — $T_2N_xM_0$ sau $T_1N_{1-2}M_0$
Stadiul III — $T_3N_{1-3}M_0$
Stadiul IV A — $T_4N_{1-4}M_0$
Stadiul IV B — T N+M

Totuși, nu totdeauna există o concordanță între extensia intraparietală a tumorii și propagarea limfatică. În circa 7% din cazuri, metastazarea se face în salturi, sărindu-se etapele evolutive și stațiile ganglionare.

Simptomatologie

Simptomatologia variază în raport cu stadiul evolutiv al tumorii și sediul ei.

Scanned with OKEN Scanner

În stadiile I și II manifestările clinice mai des întîlnite sînt : rectoragia (între scaune) și tenesmele anorectale. Uneori sîngele îmbracă, coafează scaunul, iar alteori sîngele este amestecat cu scaunul de aspect negricios („scaun de doliu" — Roux). Alteori scaunul prezintă mucozități, este subțire („în creion"). În unele cazuri tabloul clinic ia aspectul unui sindrom dizenteriform.

În neoplasmele canalului anal apare precoce durerea la scaun și rectoragia după defecație, pătarea lenjeriei cu secreții seropurulente și sînge. Interesarea aparatului sfincterian provoacă dureri atroce.

Diagnostic pozitiv

Anamneza dirijată permite orientarea diagnosticului în circa 50% din cazuri.

Examenul fizic complet face posibilă depistarea unor eventuale metastaze în ganglionii abordabili palpării, în ficat.

Tușeul rectal este obligatoriu, încheind examenul clinic complet ; la femeie se va efectua și examenul genital. Prin tușeu rectal se poate stabili diagnosticul în 80% din cazuri. Se va aprecia sediul rectal exact, întinderea cranio-caudală a tumorii și extensia laterală și antero-posterioară (în cele patru cadrane), mobilitatea tumorii în sens vertical și lateral. Totuși, tușeul rectal nu poate depista decît formațiunile tumorale situate pînă la 8 cm de orificiul anal, deci nu permite explorarea rectului superior și nici chiar a celui mijlociu.

Anoscopia constituie următoarea etapă de explorare obligatorie. Cu anoscopul reușim să investigăm și rectul mijlociu, avînd de asemenea posibilitatea biopsiei din leziune.

Rectosigmoidoscopia și irigografia completează metodica de explorare paraclinică obligatorie. Aceste două metode permit aprecierea întinderii parietale a tumorii, supleţea peretelui și forma macroscopică a tumorii.

Limfografia ne poate oferi date asupra stării stațiilor ganglionare lomboaortice, iar scintigrafia hepatică depistează eventualele metastaze în ficat.

Diagnosticul diferențial

Acesta este în cele mai multe cazuri pur teoretic, deoarece biopsia leziunii prin rectoscopie ne va elucida în cazurile incerte.

Pot fi puse în discuție următoarele afecțiuni anorectale :

— polipii adenomatoși ;
— adenoamele viloase ;
— tumorile conjunctive benigne ;
— perirectitele inflamatorii ;
— limfogranulomatoza benignă rectală ;
— rectocolita ulcerohemoragică.

Evoluție, prognostic

Datorită dispoziției speciale a circulației limfatice, evoluția și prognosticul cancerului rectal vor fi diferite în funcție de segmentul rectal afectat.

— În neoplasmul joncțiunii recto-sigmoidiene (peste 15 cm de la orificiul anal), cancerul evoluează lent, sub forma schiroasă stenozantă a lumenului. Invazia limfatică are numai un sens ascendent, către grupul ganglionar din hilul Mondor (la bifurcația arterei hemoroidale superi-

Scanned with OKEN Scanner

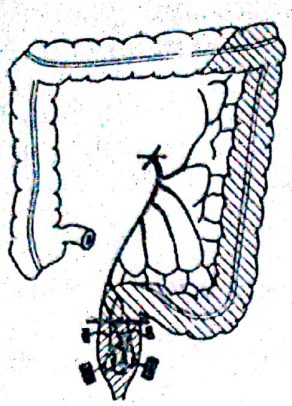

RECTO – HEMICOLECTOMIE STÎNGĂ

- Impusă de criteriul vascular
- Rareori justificată oncologic

Fig. 67 — Motivația recto-hemicolectomiei stîngi în cancerul de rect este rareori de ordin oncologic.

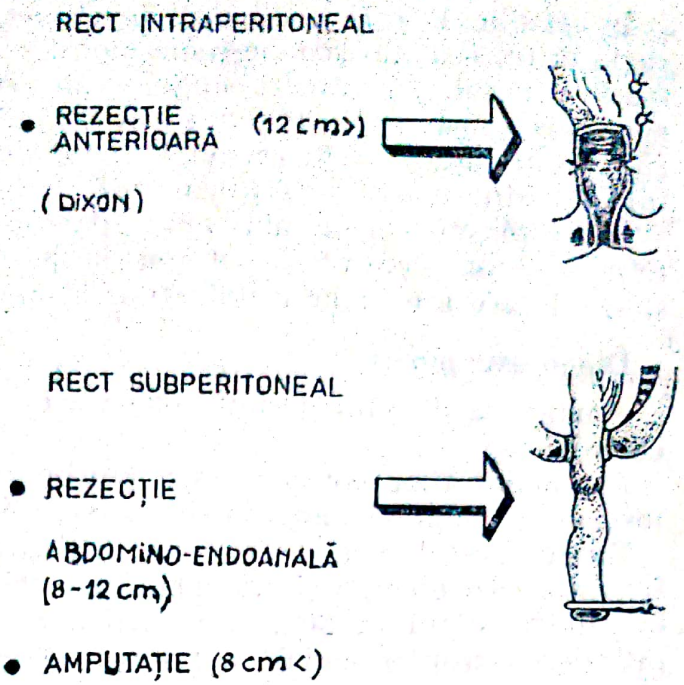

Fig. 68 — Atitudinea terapeutică în cancerul de rect.

oare). Rarele invazii limfatice retrograde apar în stadiile tardive de evoluție, atunci cînd s-au blocat căile limfatice ascendente, principale. Metastazele limfatice retrograde nu coboară mai jos de 5 cm sub limita caudală a tumorii. Tumora se extinde de asemenea în sens cranial prin contiguitate și însămînțare limfatică intraparietală. Deci, localizarea rectosigmoidiană permite respectarea radicalității în exereză și conservarea completă a aparatului sfincterian anal.

— În tumorile situate între 7 și 14 cm de la orificiul anal, întîlnim mai frecvent forma vegetantă. Invazia limfatică se propagă atît ascendent, spre hilul Mondor, cît și lateral spre aripioarele rectului, unde sînt însămînțate grupele ganglionare iliace și promontoriene. În cancerele situate în segmentul rectal cuprins între 7—14 cm de la orificiul anal, cura operatorie ridică probleme în ceea ce privește conservarea aparatului anosfincterian. Pentru leziunile situate la minimum 8 cm de orificiul anal avem dreptul să indicăm rezecția rectului, cu păstrarea complexului sfincterian. Sub acest nivel de 8 cm este indicată numai amputația rectului, urmată de anus iliac definitiv (fig. 67, 68).

— În localizările neoplazice situate sub 6—7 cm de la orificiul anal, absența tecii rectului va permite invazia rapidă ascendentă, descendentă și laterală. Amputația rectului este unica metodă radicală practicabilă.

Avînd în vedere că propagarea limfoganglionară este lentă, cancerul rectal poate fi considerat ca o localizare favorabilă extirpării chirurgicale în limitele securității oncologice.

În ceea ce privește prognosticul bolii, acesta depinde de stadiul în care este descoperită afecțiunea. Supraviețuirea după 5 ani este următoarea : 93% în stadiul I operat, 52% în stadiul II operat, 10% în stadiul III și 0% în stadiul IV.

Scanned with OKEN Scanner

Tratament

Recapitulînd, există 4 stadii evolutive, importante pentru stabilirea atitudinii terapeutice :

— Stadiul I = $T_1N_xM_0$ — tumora este limitată la mucoasă, mobilă, fără invazie ganglionară ;

— Stadiul II = $T_2N_xM_0$ sau $T_1N_{1-2}M_0$ — tumora infiltrează peretele rectului, ganglionii pararectali Gerota şi hilul Mondor ;

— Stadiul III = $T_3N_{1-3}M_0$ — teaca rectului este invadată, iar staţiile ganglionare I, II şi III sînt metastazate ;

— Stadiul IV = $T_4N_{1-4}M_0$ sau T+N+M — tumora invadează un viscer de vecinătate sau sînt prezente metastazele la distanţă.

Stadiile I şi II beneficiază de chirurgia de exereză radicală, în limitele securităţii oncologice (vezi fig. 67, 68).

Stadiul III poate beneficia de chirurgia de exereză supraradicală, dar de cele mai multe ori nu se poate efectua decît o exereză paliativă sau o derivaţie externă (anus iliac). Uneori, după radioterapie, stadiul III poate fi reconvertit în stadiul II.

Stadiul IV va fi supus chirurgiei de derivaţie, asociată radiochimioterapiei.

Operaţii radicale

În funcţie de sediul tumorii se cunosc două atitudini radicale :

— amputaţia rectului ;

— rezecţia rectului.

Amputaţia rectului

Această operaţie se efectuează în tumorile situate sub 7—8 cm de la orificiul anal, aflate în stadiul I sau II de evoluţie. Se îndepărtează rectul în totalitate, ţesuturile perirectale *(paraproctium)* şi staţiile ganglionare 1, 2 şi 3. Operaţia se completează cu anus iliac stîng definitiv.

Rezecţia rectului

Rezecţia se efectuează în tumorile situate la peste 7—8 cm de orificiul anal. Intervenţia se poate desfăşura pe cale abdominală (operaţie Dixon) sau pe cale combinată abdomino-endoanală (fig. 69).

— Operaţia Dixon — rezecţia intraabdominală a rectului este urmată de anastomoză colorectală, căci se păstrează rectul mijlociu. Este o intervenţie utilizată în cancerele situate la peste 12 cm de orificiul anal, practic în neoplasmele joncţiunii rectosigmoidiene (vezi fig. 66).

Rezecţia rectului pe cale abdominoendoanală îndepărtează tot rectul ampular, dar conservă canalul anal şi deci aparatul sfinc-

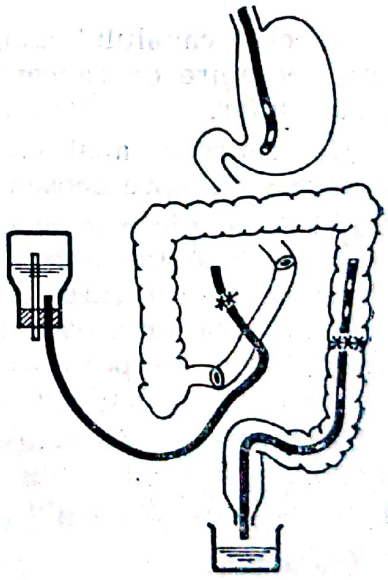

Fig. 69 — Prevenirea complicaţiilor chirurgiei rectocolice.

Scanned with OKEN Scanner

terian. Restabilirea tranzitului se face prin coborîrea (telescoparea, intubația) transanală a ansei colice. Ca și în operația Dixon este păstrată continența anală (vezi fig. 68).

Operațiile supraradicale, de tipul hemipelvectomiei sau pelvectomiei totale (Brunschwig) nu se mai practică decît rar, deoarece nu ameliorează indicele de supraviețuire în stadiile III și IV. Aceste operații îndepărtează rectul și anusul (amputație), uterul și vezica urinară, prostata la bărbat.

Operații paliative

Anusul iliac stîng definitiv este operația tip, executată în cancerele rectale inoperabile din punct de vedere al principiilor oncologice — stadiile III și IV A. Intervenția permite menținerea tranzitului, contra naturii, deci exclude ocluzia dintre cauzele de deces.

Radioterapia este o metodă de terapie iradiantă care utilizează procedee multiple, printre care telecobaltoterapia și „împușcarea" de ace de Au radioactiv în tumoră reprezintă tehnici de succes. Radioterapia se utilizează în stadiile III și IV A cînd se încearcă o reconvertire stadială inferioară a bolii.

Chimioterapia citostatică intratumorală și intraarterială regională nu își justifică utilizarea din punct de vedere ale succeselor statistice, neameliorînd indicele de supraviețuire.

CANCERUL CANALULUI ANAL

Cancerul canalului anal este un epiteliom bazocelular (nekeratinizat), spre deosebire de cancerul anocutanat (perianal) care este un epiteliom spinocelular.

Deci cancerul anal are origine ectodermică, motiv pentru care este radiosensibil, spre deosebire de neoplasmul rectului.

Tabloul clinic este dominat de durerile anale și tenesmele rectale, pe fondul cărora survin rectoragii. Tușeul rectal, cînd este posibil, va decela o tumoretă dură, care sîngerează. Biopsia lămurește diagnosticul. În stadiile mai avansate, participarea aparatului sfincterian se va traduce prin sfincteralgie insuportabilă, atroce, acompaniată de sîngerare și pierderi de secreții purulente. Ganglionii inghinali sînt invadați precoce.

Diagnosticul diferențial se face cu vegetațiile veneriene perineale, condiloamele anale, tuberculoza anală vegetantă, sifilomul anusului, tumorile viloase, diskeratoza (boala Bowen) etc.

Tratament

Excizia largă tip Sawyers este urmată de recidive frecvente. Epiteliomul bazocelular este radiosensibil, dar cel spinocelular manifestă rezistență la terapia iradiantă.

Astfel, tratamentul va fi diferențiat pentru cancerul bazocelular și pentru cel spinocelular.

În cancerul bazocelular metoda terapeutică este radiochirurgicală : excizie urmată de radioterapie în stadiul I, amputație de rect lărgită

Scanned with OKEN Scanner

și radioterapie postoperatorie în stadiile II și III. Limfadenectomia inghinală este obligatorie.

În neoplasmele spinocelulare se va efectua amputația rectului, extinsă în funcție de constatările intraoperatorii. Rezultatele postoperatorii vor fi consolidate de radioterapie.

SUPURAȚIILE ANORECTALE

Canalul anorectal și spațiile celuloadipoase limitrofe sînt frecvent sediul unor supurații acute sau cronice.

Patologia inflamatorie a acestei regiuni se datorește septicității mediului, prezenței criptelor Morgagni și a glandelor submucoase Hermann, slabei capacități de apărare a țesutului lax perianorectal.

Flegmoanele, abcesele și fistulele anorectale creează o patologie complexă dar unitară prin interdependența care există între diversele entități nosologice. Originea tuturor acestor boli este de obicei rezultatul infectării criptelor și papilelor liniei anorectale, loc de deschidere a lumenului glandelor Hermann. *Papilocriptita* reprezintă deci elementul de legătură, cvasiconstant prezent, răspunzător de evoluția spre flegmon, abces sau fistulă perianorectală. Papilocriptita se traduce clinic prin dureri endoanale cu caracter de arsură, accentuate de actul defecației și acompaniate de tenesme, mai ales atunci cînd coexistă cu fisuri anale. Tratamentul papilocriptitei este de obicei medical : toaletă locală, băi călduțe cu mușețel, clisme terapeutice antiinflamatorii (antibiotice și cortizon), pomezi antiinflamatorii și antialgice. Uneori este necesară excizia chirurgicală a papilelor hipertrofice.

SUPURAȚIILE PERIANORECTALE ACUTE

Aceste supurații sînt reprezentate de procese acute, veritabile colecții purulente care se dezvoltă în atmosfera perianorectală. În funcție de spațiul celular și locul de dezvoltare al suprafeței vom întîlni următoarele entități :

— abcesele perianale (superficiale) : submucoase și subcutane ;
— abcesele anorectale intraparietale (profunde) ;
— flegmoanele ischiorectale (perirectale inferioare) ;
— flegmoanele pelvisubperitoneale (perirectale superioare).

Aceste patru entități au însă anumite caractere generale comune în ceea ce privește patogenia, manifestarea clinică, evoluția și atitudinea terapeutică.

Patogenia lor poate fi explicată, în majoritatea cazurilor, după cum s-a spus, de preexistența papilocriptitei acute sau cronice, cale de diseminare a procesului septic. În funcție de direcția și gradul de extensie a infecției va rezulta una din formele acute enumerate mai sus. Adică, papilocriptita poate realiza numai un abces perianal sau unul intraparietal (anorectal), dar alteori extensia infecției nu este oprită și atunci va apărea flegmonul ischiorectal sau/și pelvisubperitoneal.

Scanned with OKEN Scanner

Manifestarea clinică a supurațiilor acute perianorectale se caracterizează prin semne locale și generale. Semnele locale : tumefacția dureroasă perianal sau endoanorectal, care se extinde uneori la fosa ischiorectală sau/și spațiul pelvisubperitoneal. Tușeul rectal, după anestezie, va preciza cu exactitate limitele colecției purulente. Semnele generale vor fi cele ale oricărei stări septice : frisoane, febră, curbatură etc.

Caracterele evolutive comune ale supurațiilor anorectale acute constau în tendința de deschidere a colecției în rect sau la tegumentele perianale. Alteori, infecția fuzează în spațiul ischiorectal sau chiar în cel pelvisubperitoneal. Un alt caracter comun evolutiv este tendința de cronicizare a supurației, cu realizarea de traiecte fistuloase multiple, fără șanse de vindecare, care fac necesare intervențiile chirurgicale repetate.

Tratamentul tuturor acestor supurații acute este numai chirurgical, atunci cînd colecția s-a constituit. Actul operator se conduce după principiile chirurgiei abceselor calde : incizie largă în punct decliv, evacuarea completă și drenaj larg.

În urma acestor considerații patogenice, clinice, de evoluție și de terapie sînt necesare doar cîteva cuvinte pentru a individualiza fiecare tip de supurație perianorectală.

1. Abcesele perianale

Sînt cele mai frecvente supurații ale regiunii, localizate superficial, subcutanat sau submucos, și avîndu-și originea în inflamația criptelor anorectale. Clinic se evidențiază o tumefacție foarte sensibilă a marginii anocutanate care bombează și în canalul anal. Se efectuează incizie largă mucocutanată la locul maximei bombări, în axul mare al colecției. Evacuarea puroiului este urmată de spălarea cavității, meșaj și drenaj.

2. Abcesele anorectale intraparietale

Sînt abcese dezvoltate în grosimea peretelui rectal, profund, între straturile musculare sau între sfinctere. Cauzele sînt cele amintite. Aceste abcese pot perfora spontan în rect sau difuzează spre spațiile perirectale (inferior și superior).

În faza de abcedare tratamentul este numai chirurgical și constă în incizie endoanală sub control vizual (depărtător Trelat).

3. Flegmoanele ischiorectale și pelvisubperitoneale

Sînt supurații grave care evoluează cu stare generală alterată, sindrom toxicoseptic. Bolnavul are febră mare, frisoane, dureri vii la defecație, tulburări de micțiune. Local se constată tumefacția regiunii ischiorectale uni- sau bilateral, iar tușeul rectal decelează fluctuență pararectală.

Tratamentul chirurgical constă în incizie largă cu debridare în profunzime, spălarea cavității și drenaj multiplu cu tuburi de cauciuc. Antibioterapia parenterală nu va fi omisă din tratament, datorită riscului mare de septicemie.

Scanned with OKEN Scanner

Reamintim că supurațiile acute drenate spontan sau chirurgical vor evolua frecvent spre supurație cronică, fistulizată, fără tendință de vindecare. Se vor constitui :

— fistule anorectale (perianale) ;
— fisuri anale.

1. Fistulele anorectale (perianale)

Sînt cunoscute sub termenul de fistulă perianală, deoarece în majoritatea cazurilor au un orificiu extern situat în tegumentele regiunii perianale.

Frecvența acestei afecțiuni (37%) în patologia chirurgicală a rectului, cît și recidivele postoperatorii deloc neglijabile (12%) stabilesc importanța studierii acestei boli.

Etiopatogenie

Apariția fistulelor anorectale este fie secundară unei supurații acute insuficient drenate, fie (pare) primitivă și atunci urmează de fapt unei papilocriptite. De altfel, în partea internă a traiectului fistulos s-a pus în evidență structura epiteliului glandelor anale Hermann.

Lipsa de vindecare, persistența fistulei se explică prin septicitatea mediului anorectal, prin persistența comunicării interne anale. Deci are loc o suprainfecție repetată care împiedică obliterarea traiectului fistulos.

Anatomie patologică

Fistulele perianale pot fi complete cînd prezintă două orificii (anal și cutanat), și oarbe cînd au numai un orificiu (oarbe interne și oarbe externe).

În realitate, toate fistulele sînt complete, avînd două orificii, chiar dacă cel intern (anal) este mic, imperceptibil, situat la baza unei cripte. Există și fistule complexe, cu mai multe orificii și traiecte multiple, ramificate.

În raport cu sfincterele anale, traiectul fistulos se poate situa :

— intrasfincterian — intern de sfincter (subcutaneomucos) ;
— intersfincterian — între cele două sfincter ;
— transsfincterian — traiectul traversează sfincterele ;
— extrasfincterian — extern de sfincter.

Diagnostic. Bolnavul se prezintă la medic pentru o secreție purulentă perianală, care irită tegumentele și pătează lenjeria. În antecedente se găsește deseori o supurație acută.

Examenul regiunii perianale constă în prezența unui mugure cărnos care este centrat de un orificiu fistulos. Exprimarea, compresiunea pe traiect la tactul rectal, face să apară scurgerea purulentă perianală. Introducerea stiletului butonat prin orificiu poate să ne arate direcția traiectului și profunzimea lui. Anoscopia permite uneori decelarea orificiului profund, endoanal, după injectarea de albastru de metilen prin orificiul cutanat.

Scanned with OKEN Scanner

Tratament

Tratamentul este numai chirurgical. Trebuie excizat traiectul fistulos în întregime, împreună cu ambele orificii. Riscul intervenției chirurgicale constă în lezarea ireversibilă a sfincterelor anale cu pierderea continenței.

Există următoarele posibilități chirurgicale :

— *fistulotomia* — constă în secționarea traiectului fistulos cu expunerea lui în suprafață („à plat"). Metoda aceasta este urmată de recidive frecvente pentru că nu îndepărtează leziunea cauzală ;

— *fistulectomia* simplă sau urmată de sutură, cu sau fără închiderea orificiului intern, cu sau fără sfincterotomie.

Multitudinea tehnicilor descrise nu a ridicat procentul rezultatelor bune. Recidivele se mențin la un nivel ridicat — 12%, iar posibilitatea pierderii parțiale sau totale a continenței anale face din acești bolnavi niște infirmi pe viață.

În ultimul timp există tendința de revenire la fistulectomie asociată cu secționarea lentă a sfincterului prin ligatură ischemiantă elastică (Hipocrat, Silvestri).

2. Fisurile anale

Fisura anală este o afecțiune destul de frecventă și foarte supărătoare prin durerile vii pe care le produce.

Este o pierdere de substanță lineară, superficială, de origine inflamatorie, cu una din extremități la nivelul criptelor Morgagni și cu cealaltă la orificiul anocutanat.

Deseori fisura anală se asociază cu hemoroizi, papilocriptite, fiind rezultatul devitalizării mucoasei.

Simptomatologia este dominată de durerile anale violente, prin spasm sfincterian, căci sfincterul intern participă și el la leziune prin sfincterită. Durerea se instalează după defecație și este însoțită de o mică sîngerare.

Examenul anoscopic, sub anestezie locală, descoperă fisura lineară care se continuă intern pînă la linia anorectală, la nivelul unei papile hipertrofice.

Tratamentul este medical și chirurgical. Tratamentul medical utilizează pomezile analgetice și trofice, injecțiile subfisurale și intrasfincteriene cu novocainã.

Tratamentul chirurgical constă în dilatație anală, excizia fisurii și a eventualei papile hipertrofiate.

HEMOROIZII

Prin hemoroizi se înțelege dilatarea sacciformă, varicoasă, a plexurilor venoase hemoroidale.

Boala apare mai frecvent între 30—60 de ani pe un anumit teren constituțional, prezent mai ales la bărbat. În general sînt indivizi picnici, supraponderali, constipați cronic.

Scanned with OKEN Scanner

Etiopatogenie

Asocierea hemoroizilor cu unele boli prin deficit de colagen a determinat încadrarea acestei afecțiuni în grupul bolilor de colagen, alături de : varicele hidrostatice, hallux valgus, visceroptoză, herniile de slăbiciune, hernia de disc vertebral, piciorul plat.

În fapt se constată o alterare morfologică și funcțională a pereților venoși din plexurile hemoroidale, alterare similară cu cea din varicele hidrostatice ale membrelor inferioare. Leziunile peretelui conduc la dilatația lumenului și stază — varicele plexurilor hemoroidale.

Pe acest fond displazic constituțional se grefează o serie de factori locali favorizanți care alterează fibrele elastice și slăbesc tonusul venos :

— factori inflamatori — anorectite, papilocriptite, fisuri ;
— constipație cronică ;
— congestia pelvină — alimentație condimentată, exces de alcool.

Pe lîngă *hemoroizii esențiali* (primitivi), a căror etiopatogenie a fost discutată mai sus, există și *hemoroizi simptomatici*. Aceștia constituie un epifenomen în cadrul unor boli cu răsunet asupra circulației venoase pelviene, boli ce creează hipertensiunea venoasă în teritoriul pelvin. Printre cauzele hemoroizilor simptomatici întîlnim :

— hipertensiunea portală ;
— tumorile pelvine genitale sau rectale ;
— sarcina ;
— insuficiența cardiacă.

Anatomie patologică

După sediul lor, hemoroizii pot fi de 2 feluri : externi și interni.

Hemoroizii externi reprezintă dilatații ale plexului venos hemoroidal inferior. Microscopic se constată alterarea țesutului elastic din peretele venos, cu transformarea lui conjunctivă.

Mai frecvent întîlniți sînt hemoroizii interni, localizați la nivelul liniei anorectale, în teritoriul hemoroidal superior. Microscopic se observă că este vorba de adevărați saci hemoroidali angiomatoși cu structură arteriovenoasă. Hemoroizii interni sînt formați din arteriole cu endotelită proliferativă, arteriole ce comunică cu vene dilatate, parțial trombozate. În fapt, ar fi practic niște microfistule arteriovenoase.

Simptomatologie

— Hemoroizii externi produc rareori suferință clinică, iar cînd aceasta apare este în genral minoră ; prurit anal, jenă la defecație. Complicațiile lor — tromboza, tromboflebita, fisura anală — pot declanșa însă manifestări clinice acute.

Hemoroizii externi apar ca mici proeminențe albăstrui, în coroană sau în anumite puncte ale cadranului orar anal.

— Hemoroizii interni sînt aceia care provoacă simptome mai accentuate : rectoragii seropurulente anale, durere la defecție, uneori prolaps mucos anal. Suferința cea mai frecventă este dată de sîngerările mici și repetate care apar după emiterea scaunului.

Anorectita secundară se manifestă prin scurgeri seroase, seropurulente, prurit anoperianal.

Apariția fisurii anale sau a trombozei hemoroidale se recunoaște prin instalarea durerilor de intensitate mare la defecție.

Scanned with OKEN Scanner

Evoluție și complicații

Hemoroizii interni trec prin trei stadii de evoluție :

— gradul I — hemoroizi mici, la locul de apariție, puși în evidență la anoscopie. Rectoragii episodice după scaun ;

— gradul II — hemoroizii sînt intermitent procidenți, adică nodulii hemoroidali coboară în canalul anal, iar în timpul defecației se exteriorizează, prolabează. Este un prolaps anal hemoroidal temporar, care se reduce spontan ;

— gradul III — prolapsul anal este permanent și uneori ireductibil. Pachetele hemoroidale sînt voluminoase, prolabate cronic, ulcerate uneori, reductibile numai manual. Alteori reducerea prolapsului este imposibilă. În acest stadiu sîngerarea se produce și în afara scaunului.

Complicațiile care pot surveni în evoluția hemoroizilor interni sînt :

— prolapsul anal permanent și ulcerat ;
— tromboflebita hemoroidală acută sau cronică ;
— strangularea și necrozarea prolapsului anal ireductibil ;
— anorectita urmată de fistule perianale secundare ;
— fisuri anale ;
— degenerarea neoplazică.

Diagnostic

Rectoragia și durerea la defecație ne orientează asupra diagnosticului.

Inspecția regiunii anale poate descoperi hemoroizi externi sau hemoroizi interni procidenți, prolabați temporar sau permanent. Uneori constatăm o masă hemoroidală strangulată, cianotică, ireductibilă, pe cale de necrozare.

Tușeul rectal, obligatoriu, va elimina o altă cauză rectală de sîngerare : cancer, polip. Uneori reușim să percepem pachetele hemoroidale interne care dau senzația unor muguri cărnoși.

Anoscopia permite evidențierea vizuală a venelor dilatate, dispoziția lor, cît și leziunile asociate (fisuri, papilită, anorectită).

Bolnavul va fi investigat complet, pentru eliminarea unei cauze responsabile de hipertensiune venoasă pelvină — hemoroizii simptomatici.

Tratament

Hemoroizii externi nu au indicație de tratament decît atunci cînd se complică cu sîngerări repetate sau tromboză.

Hemoroizii interni de gradul I beneficiază de tratament conservator medical și sclerozant. Hemoroizii de gradul II și III aparțin exclusiv terapiei chirurgicale, metodele conservatoare fiind folosite numai ca pregătire preoperatorie și îngrijire postoperatorie.

Tratamentul medical

Se va respecta igiena generală și alimentară, cu evitarea alcoolului și condimentelor, în scopul diminuării congestiei pelvine.

Se va combate constipația printr-o alimentație rațională, evitarea sedentarismului, laxative ușoare. Astfel se previn leziunile mecanice ale pachetelor hemoroidale.

Se vor lua măsuri de igienă locală după fiecare scaun prin efectuarea de băi de șezut cu mușețel.

Scanned with OKEN Scanner

Aplicarea pomezilor sau supozitoarelor cu efect antiinflamator și antiseptic (Hemorzon, Hemorsal) va scădea congestia locală și procesul inflamator anorectal (anorectita de acompaniament).

În tromboza acută sau tromboflebita acută se efectuează infiltrații locale cu xilină 1%, iar uneori extragerea chirurgicală a trombusului — trombectomie.

Tratamentul sclerozant

În combinație cu tratamentul medical general și local se poate încerca sclerozarea chimică a pachetelor hemoroidale aflate în stadiul I de evoluție. Metoda este astăzi practic părăsită deoarece nu oferă rezultatele scontate. Injectarea de sclerozante (clorhidrat de uree 5%) se face perihemoroidal, o dată la 7 zile, în 8—12 ședințe.

Tratamentul chirurgical

Este tratamentul de elecție în hemoroizii de gradul II care sîngerează și în hemoroizii de gradul III. Nu se va opera în plină perioadă de inflamație (flebită) sau tromboză.

S-au imaginat diverse tehnici operatorii :

— ligatura și rezecția pachetelor hemoroidale este folosită în stadiile I și II ;

— electrocoagularea constă în provocarea unei tromboze hemoroidale prin arsură electrică ; este utilizată numai pentru hemoroizii mici și izolați ;

— rezecarea cilindrică a mucoasei anale în bloc cu hemoroizii (operația Whitehead-Vercescu). Este o tehnică indicată în hemoroizii procidenți, cu prolaps anal intermitent sau permanent. Stabilirea indicației pentru acest tip de operație se face de obicei numai după efectuarea anesteziei care relaxează aparatul sfincterian anal.

ATENȚIE : hemoroizii simptomatici nu se operează ! Este însă obligatoriu diagnosticul afecțiunii cauzale.

Scanned with OKEN Scanner

PATOLOGIA CHIRURGICALĂ A FICATULUI

TRAUMATISMELE FICATULUI

Traumatismele ficatului le împărțim în plăgi și contuzii.

Etiologie. Situat sub cupolele diafragmatice și adăpostit de grilajul costal, ficatul este ferit, în general, de traumatismele directe. Fiind un organ foarte vascularizat, plaga hepatică sîngerează ușor, iar friabilitatea țesutului face hemostaza dificilă.

Încadrate în contuziile abdomenului, rupturile ficatului sînt mai puțin frecvente decît cele ale splinei și se întîlnesc în 1/10 din cazuri.

Două treimi dintre răniți sînt între 20 și 40 de ani. În caz de război, plăgile ficatului reprezintă 1,43% din totalul plăgilor de război. La răniții abdominali, plăgile hepatice totalizează un procent de 25%.

Traumatismele închise ale ficatului devin din ce în ce mai frecvente, și din ce în ce mai grave datorită mecanizării în continuă creștere.

Importanța leziunilor hepatice, frecvența leziunilor asociate (craniu, torace etc.) și întîrzierile de diagnostic explică marea gravitate a acestor leziuni.

Donicier (1969) arată că ponderea cea mai mare în toată lumea revine accidentelor de circulație. Chiar și la noi se înregistrează un adevărat aspect de epidemie. Dintre leziunile traumatice ale organelor abdominale, cele ale ficatului nu ocupă ca frecvență primul loc, dar sînt de o gravitate deosebită.

Mortalitatea în traumatismele ficatului este foarte ridicată, variind după diferiți autori între 9,7 și 35%.

Țurai și colab. (1968) arată că rupturile ficatului se asociază frecvent, 68,75%, cu lezarea altor viscere intraabdominale.

Participarea ficatului în traumatisme este condiționată de volumul său, precum și de suprafața mare de contact cu peretele abdomino-toracic, de fragilitatea lui mare, cît și de capsula slabă și inextensibilă (Făgărășanu și colab. 1967).

Gravitatea leziunii ficatului în cazul traumatismelor închise este condiționată de anumiți factori.

1 — poziția corpului, față de direcția loviturii ; 2 — forma, suprafața și duritatea corpului agresiv ; 3 — tamponarea corpului accidentatului ; 4 — regiunea anatomică și mărimea suprafeței traumatizate ; 5 — puterea și viteza loviturii ; 6 — starea de plenitudine a organelor cavității peritoneale ; 7 — stări patologice preexistente ; 8 — vîrsta.

Scanned with OKEN Scanner

În raport cu întinderea leziunilor traumatice și deci cu atingerea celulelor hepatice, tulburările care apar sînt foarte polimorfe și uneori greu de corectat.

Contuziile ficatului se produc prin acțiunea directă a agentului vulnerant asupra hipocondrului drept, în timp ce contuziile prin contralovitură sînt mai puțin frecvente și leziunile produse mai puțin grave.

Plăgile se clasifică după natura agentului vulnerant, și anume :

— plăgi prin arme de foc ;
— plăgi prin arme albe ;
— plăgi înțepate.

Anatomia patologică

Plăgile prin armă de foc — anfractuoase datorită schijelor de proiectil sau în seton (cu traiect unic sau multiplu) sînt în majoritatea cazurilor urmate de supurații, datorită prezenței în parenchim a corpilor străini antrenați de schijă sau proiectil în drumul lor. Ele se însoțesc, în majoritatea cazurilor, de leziuni asociate la organele din cavitatea toracică sau abdominală (pleură, diafragm, plămîn, cord, colon, stomac, duoden).

Plăgile tăiate sînt grave prin leziunile vasculare pe care le produc, atît la nivelul parenchimului, cît și la nivelul pediculului hepatic. Tratarea leziunilor vasculare, asociate cu leziuni biliare din hil, ridică serioase probleme de tactică și tehnică operatorie.

Contuziile ficatului produc leziuni de gravitate diferită în raport cu interesarea parenchimului. Rupturile de ficat, uneori cu detașarea unui mare fragment hepatic sînt urmate de hemoragii și biliragii importante.

Necroza țesutului hepatic favorizează infecția (de cele mai multe ori de origine biliară) care întunecă mult prognosticul.

În cazul contuziilor cu păstrarea integrității capsulei lui Glisson se pot forma hematoame intrahepatice, care la rîndul lor se pot deschide în căile biliare dînd hemobilia, cu un tablou clinic caracteristic, cu totul particular, asupra căruia a insistat în ultimii ani Th. Firică.

Ficatul fiind un organ situat intraperitoneal în cea mai mare parte a sa, plăgile sale vor fi urmate de hemoperitoneu și chiar hemobilioperitoneu. Aceste devărsări sanguine și biliare în cavitatea peritoneală se pot solda cu peritonite localizate sau difuze.

Cicatrizarea plăgilor hepatice poate fi urmată de abcese reziduale care necesită intervenția chirurgicală.

Aspectele leziunilor hepatice

1. Leziuni lineare. Inciziile sau fracturile ficatului cu marginile nete ca ascuțișul unei lame sînt cele mai frecvente și cele mai puțin grave (20% mortalitate). Ele beneficiază de hemostază prin sutură directă a marginilor.

Totuși trebuie avut în vedere că aceste leziuni parenchimatoase se pot însoți de leziuni biliare sau vasculare importante în profunzime, care trebuie căutate și tratate.

2. Fracturile stelate și tunelurile. Ele sînt rezultatul unor contuzii mai importante sau al proiectilelor cu mare viteză care pot fi transfixiante, amenințînd organele vecine. De la punctul de intrare pleacă fisuri stelate pe convexitate. Orificiul de ieșire este crateriform. În profunzime se găsește o zonă de marcație cu leziuni vasculare și biliare.

Scanned with OKEN Scanner

3. *Explozia ficatului.* Leziuni mari parenchimatoase sau profunde cu distrugeri importante de țesut hepatic, rupturi vasculare, leziuni ale canalelor biliare intrahepatice; ele ridică probleme serioase de tratament chirurgical și reanimare per- și postoperator. Prognosticul este foarte rezervat. Mortalitatea ajunge la 52%.

4. *Leziuni pediculare.* Se întîlnesc mai rar. Sînt, în general, mortale. Ele constau în rupturi ale elementelor pedicululuí hepatic, ale venelor suprahepatice sau ale venei cave inferioare.

5. *Traumatismele fără ruptură capsulară:*

a) Hematomul subcapsular. El se formează fie în urma unei rupturi subcapsulare de parenchim, prin acțiunea directă a agentului vulnerant, fie prin hipertensiunea intrahepatică consecutivă traumatismului care duce la rupturi ale vaselor subcapsulare.

Această varietate de leziuni este cea mai benignă.

b) Hematomul central. Se întîlnesc, de asemenea, leziuni centrale sub o capsulă intactă.

Hematoamele centrale au tendința să se superficializeze și să rupă capsula lui Glisson: ruptură în doi timpi. Alteori hemostaza se poate produce spontan datorită compresiunii exercitate de hematom, însă pierderile biliare se acumulează în zona traumatizată.

Prezența acestei colecțiuni intraparenchimatoase formată din necroză hepatică, bilă și sînge comportă, pe lîngă riscul rupturii, acel al supra-infecției, sechestrației și hemobiliei.

De aici necesitatea unei explorări pre- și peroperatorii complete, îndeosebi radiologică.

Consecințele anatomice ale leziunilor

1. *Leziune distructivă parenchimatoasă.* Necroza hepatică se instalează consecutiv traumatismului parenchimului și indirect prin anoxia țesutului hepatic, a cărui vascularizație este întreruptă prin traumatism și redusă prin colapsul hemoragic și chiar printr-o sutură prea largă care prinde și pedicului nutritiv.

Țesuturile necrozate produc supurații subfrenice sau intrahepatice. Aceste porțiuni devitalizate se pot detașa ulterior dînd naștere unei hemoragii secundare sau unei fistule biliare. De aceea, în timpul intervenției este necesar de a îndepărta orice fragment de țesut devitalizat, cu tendință la necroză.

2. *Leziunile vasculare.* Hemoragiile arteriale sînt rare. Vasul arterial se retractă, intră în spasm iar căderea tensională contribuie la hemostaza spontană. Leziunile venoase, din profunzimea parenchimului, sînt mult mai hemoragice și necesită, pentru oprire, o hemostază directă.

3. *Leziunile biliare.* Ele sînt aproape constante însă, datorită gravității hemoragiei, ele trec în general pe planul doi. De cele mai multe ori ligatura vasculară prinde canalul biliar satelit vasului. Dacă totuși biliostaza nu a fost efectuată, deperdiția biliară care se instalează ulterior poate să domine tabloul clinic (Bourgeon).

LEZIUNILE ASOCIATE ALE TRAUMATISMELOR FICATULUI

1. *Leziuni viscerale abdominale.* Cele mai grave sînt acelea ale vaselor (aortă, venă cavă inferioară, venă portă), apoi leziunile colice datorită caracterului septic pe care îl imprimă focarului hepatic.

Scanned with OKEN Scanner

2. *Leziuni periferice.* După fracturile membrelor, cele mai frecvente sînt leziunile toracice și craniene.

Fiziopatologie

Un traumatism al ficatului se repercutează în primul rînd asupra sistemului său vascular. Fiind asemănător unui burete vascular, leziunea vasculară se complică de hemoperitoneu, șoc hemoragic, care se va răsfrînge asupra celulei hepatice realizînd ficatul de șoc, care la rîndul său va influența evoluția șocului hemoragic.

Structurile biliare suprapuse pe structurile vasculare pot fi și ele interesate, ducînd la interrelații clinice și terapeutice.

Atingerea celulară traumatică (nechirurgicală) se va traduce prin modificări ale constantelor biologice, efect al suferinței metabolice.

Ficatul de șoc

1. *Pe plan hemodinamic.* Scăderea tensiunii nu este urmată de o scădere paralelă a tensiunii portale. Aceasta din urmă poate scădea puțin, poate rămîne constantă sau chiar să crească tranzitoriu.

Calculul raportului presiune portală (în mmHg)/debit portal (în cm^3/min) permite determinarea unui coeficient de rezistență hepatică și de a lua cunoștință de creșterea indiscutabilă a acestei rezistențe în cursul evoluției șocului.

Vasoconstricția intrahepatică din cursul șocului hemoragic a putut fi obiectivată prin angiografii portale (J. Penn și E. W. Friedmann).

În cursul reanimării s-a putut constata fenomenul clasic de congestie hepatică, care se umflă, se indurează, marginile sale se rotunjesc.

O concluzie practică : transfuziile trebuie făcute în sistemul cav superior.

2. *Pe plan citologic.* Hemoragia și hipoxia lezează la rîndul lor țesuturile hepatice.

Leziunea cea mai evidentă, constantă în toate experiențele, este congestia intensă a sinusoidelor al căror lumen lărgit este plin de globule îngrămădite, agregate de fibrină. Atingerea peretelui sinusoidal se manifestă prin lărgirea spațiului lui Disse, prin alterarea, alteori distrucția parțială sau totală a marginii endoteliale (cercetări de microscopie electronică).

În toate cazurile se observă chiar de la începutul șocului diminuarea glicogenului și mai ales dispariția sa spectaculară, paralel cu creșterea glicemiei. Alături de creșterea acidului lactic se observă leziuni progresive ale mitocondriilor, umflare, clarificare, dezorganizarea crestelor și degenerescență vacuolară.

Leziunile ergastoplasmei merg alături și tot la microscopul electronic se disting focare prenecrotice cu apariția de produși de dezintegrare celulară. După trecerea șocului hemoragic, microscopul obișnuit pune în evidență leziuni cicatriciale, în timp ce microscopul electronic observă încă leziuni hepatocitare care persistă.

3. Prezența bilei în cavitatea peritoneală duce la complicații foarte grave datorită mai multor factori : pierderea lichidiană ce agravează sau întreține șocul, acțiunea fibrinolitică a bilei ce întreține sau face

Scanned with OKEN Scanner

posibilă reluarea hemoragiei, activarea fermenților pancreatici prin refluxul bilei din coledoc sau prin intermediul unei plăgi pancreatice. Din aceste motive drenajul biliar extern temporar este obligatoriu.

Regenerarea hepatică

Ficatul uman regenerează ca și ficatul animalului de experiență. Probele sînt încă rare, însă documentele angiografice și scintigrafice nu lasă nici o îndoială asupra importanței acestui fenomen și asupra calităților funcționale ale neo-ficatului.

Bengmark (1968) a rezumat perfect modificările morfologice și biochimice care acompaniază regenerarea hepatică : modificări citologice obiectivate prin microscopie electronică și care se manifestă după 30 de minute, activitate mitotică considerabilă care începea după 24 ore și care interesează hepatocitele, celulele Kuppfer : apariția nevroamelor biliare.

După explozia mitotică din primele două, trei zile, viteza de regenerare descrește, pentru a deveni nulă cînd ficatul a ajuns la greutatea inițială.

Controlul izotopic a precizat ascensiunea rapidă a curbelor de regenerare urmată de recidive după 10 zile, la cîine (P. Mallet-Guy, J. Peroldi, Y. Mallet-Guy Chaneliere și D. N. Bouillet, 1968).

SINDROMUL BIOLOGIC ÎN TRAUMATISMELE FICATULUI

Sindromul biologic este de mare interes practic, deoarece el permite a decela, cîteodată foarte rapid, semnele suferinței hepatice atunci cînd diagnosticul clinic nu este evident. Mai mult, el va permite a urmări evoluția postoperatorie și a orienta terapeutica medicală.

Se practică, în general, șase determinări biochimice : *p*H-ul prin metoda micrometrică, *glicemia, acizii lactic* și *piruvic, natremia* și *potasemia.*

*p*H-ul — a fost găsit scăzut în toate cazurile, glicemia și acizii lactic și piruvic crescuți. Creșterea constantă a glucozei în circulația generală, acompaniată de ridicarea kaliemiei, corespunde unei liberări a glucozei hepatice și a potasiului celular.

În toate lucrările experimentale și clinice s-a putut constata creșterea notabilă a transaminazelor serice (GPT, GOT, OCT).

Sindromul biologic al traumatismelor hepatice interesează toate constantele biologice hepatice, și tulburările vor fi cu atît mai marcate, cu cît rolul ficatului este mai specific :

a) Scăderea, de regulă, a protidelor sanguine, îndeosebi a albuminelor. Corectarea postoperatorie a hipoproteinemiei va fi obligatorie.

b) Metabolismul lipidelor este tulburat, tulburările obiectivate prin hipocolesterolemie.

c) Bilirubinemia este crescută.

d) Rolul ficatului în coagulare a făcut să se prevadă alterarea diferiților factori care intervin în hemostaza spontană, întreținînd și agravînd efectele șocului hemoragic.

Se observă o scădere importantă a factorilor :

I (fibrinogen) ;

II (protrombină) ;

Scanned with OKEN Scanner

V (proaccelerină) ;
VII (proconvertină) ;
X (factorul lui Stuart).

S-a putut nota o perturbare a testelor de floculație (Hanger și Gros — pozitive) și o mărire a retenției sanguine de BSP.

Hiperleucocitoza posttraumatică precoce a fost găsită constant de unii autori, care îi atribuie și o valoare diagnostică.

Pentru a putea aprecia evoluția traumatizatului hepatic mulți autori recomandă o baterie de teste care să ne poată oferi de mai multe ori pe zi *un instantaneu hepatic :*

1 — enzimograma hepatică ; 2 — bilirubina ; 3 — protrombina ; 4 — glicemia ; 5 — proteinele ; 6 — colesterolul.

Toate aceste examene se pot face într-o priză de sînge de 30 cm^3, iar rezultatele pot fi obținute în mai puțin de două ore.

Studiu clinic

Plăgile hepatice sînt în general ușor de diagnosticat prin tabloul clinic de șoc hemoragic, prin topografia leziunii cutanate, a examenului radiologic care pune în evidență, uneori, prezența corpului străin — metalic — în parenchimul hepatic.

Contuziile ficatului pot prezenta tabloul clinic clar al unei hemoragii interne sau, dimpotrivă, manifestări polimorfe, necaracteristice.

Contuzionatul hepatic fără semne de hemoragie internă gravă prezintă uneori dureri la nivelul hipocondrului drept, cu iradieri în spate și umărul drept (în hematoamele subdiafragmatice, mai ales), grețuri și vărsături. Abdomenul este balonat, pareza intestinală progresivă, subicter.

Anamneza descoperă natura agentului vulnerant, intensitatea și direcția de acțiune. Durerea simplă face să ne gîndim, de la început, la o leziune viscerală.

Paliditatea bolnavului, scăderea tensiunii arteriale, frecvența pulsului, sau bradicardia cu o tensiune normală, la care se adaugă hiperleucocitoza și prezența sărurilor biliare în urină ne ajută mult la precizarea diagnosticului.

Triada simptomatică a lui Finsterer : bradicardia paradoxală avînd în vedere starea de șoc cu hipotensiune, asociată cu hipertermie și icter precoce prezintă o importantă valoare diagnostică.

Suspiciunea unei matități în flancul drept sau în ambele flancuri și puncția abdominală prin care obținem sînge din cavitatea peritoneală stabilesc chiar indicația operatorie, fără semne clinice evidente de șoc hemoragic.

Radiografiile toracelui și abdomenului sînt foarte utile deoarece ele pot depista leziuni asociate.

Hiperglicemia este clasică, iar creșterea transaminazelor este în raport cu necroza parenchimatoasă.

Hemobilia posttraumatică se poate diagnostica prin triada lui Owen : dureri cu caracter de colici biliare, subicter și hemoragii digestive cu anemie secundară (melenă).

Scanned with OKEN Scanner

Indicații terapeutice. Probleme de tactică și tehnică operatorie

Față de plăgile hepatice atitudinea terapeutică a fost întotdeauna intervenționistă. Contuziile au suscitat discuții în alegerea terapeuticii conservatoare sau chirurgicale.

Leziunile periferice contuzionale se însoțesc de pierderi de sînge mai puțin grave și hemostaza se poate produce spontan. În schimb, traumatismele, contuziile și mai ales plăgile regiunilor profunde ale ficatului sînt urmate de leziuni grave ale pediculilor vasculari și biliari care impun intervenția chirurgicală de urgență.

Deschiderea cavității peritoneale are drept scop oprirea hemoragiei pentru a putea face bolnavul receptiv la terapia de reanimare și de a împiedica apariția unor complicații care survin cu regularitate în zilele sau săptămînile care urmează, dacă tratamentul chirurgical a fost incomplet.

Orice serviciu de chirurgie care primește traumatizați, și îndeosebi traumatizați hepatici, trebuie să dispună de : un laborator care în urgență să poată determina constantele biologice și hematologice, precum și volumul sanguin, și o masă radio-chirurgicală pentru obținerea pe radiografii a unor imagini clare colangiografice sau portografice. Natura și întinderea leziunilor vasculare sau biliare trebuie cunoscute de chirurg în unele traumatisme soldate cu mari distrugeri ale parenchimului.

Anestezistul reanimator trebuie să dispună de sînge, antifibrinolitice și, la nevoie, să poată trece la o hipotensiune controlată.

Căi de abord

1) Calea mediană supraombilicală, prelungită către torace cu sternotomie mediană inferioară sau prin branșare toraco-abdominală.

2) Toracofrenolaparotomie dreaptă în spațiul 7—8 intercostal și secțiunea marginii condrale.

Pentru leziunile hepatice întovărășite de plăgi pleuro-pulmonare, preferăm incizia subcostală cu branșare epigastrică orizontală. Ea ne permite o bună explorare a ambilor lobi hepatici și o investigare radiologică bilioportală, la nevoie prin vena ombilicală repermeabilizată.

Tipuri de intervenție

În raport cu leziunile anatomice ale parenchimului și pediculilor vasculo-biliari, intervențiile vor fi aplicate diferențiat și anume :

1. *Tamponamentul simplu,* cu bureți, meșe, cîmpuri. El are avantajul că poate opri hemoragia, însă leziunile mai ample, mai distructive nu ne pun la adăpost de necroză și supurație locală. În alte cazuri intervenția între a 5-a și a 10-a zi este obligatorie. Acum, bolnavul nemaifiind în șoc, se poate realiza hemostaza definitivă, se pot rezeca și îndepărta fragmentele de țesut hepatic deteriorat. În caz de supurație, se va drena.

2. *Hemostaza directă* se face prin : sutura plăgii cu fire trecute prin parenchimul hepatic, ligatura directă a elementelor lezate, urmate de sutură și hemostază asociată cu o rezecție parțială de țesut hepatic.

Dacă hemoragia din plaga hepatică este importantă și împiedică vizualizarea vasului legat, se poate clampa temporar pedicului hepatic.

Folosirea bureților hemostatici de tip Gelaspon sau alții, pentru umplerea spațiului mort nu este recomandabilă. Ei pot fi folosiți însă tem-

Scanned with OKEN Scanner

porar în timpul operației. Mai bune rezultate în desființarea cavităților obținem cu epiploon liber sau pediculat.

Rezecția de parenchim hepatic poate cuprinde un segment, un sector sau chiar o jumătate de ficat (hemi-hepatectomie). Ea poate fi executată reglat, dar cea mai rapidă și cea mai indicată este rezecția cu izolarea digitală a pediculilor (Tan-That-Tung).

Aceste intervenții se termină obligatoriu cu drenaj extern, care trebuie menținut cel puțin 10—12 zile, răstimp în care se dezvoltă complicațiile supurative.

Complicațiile plăgilor și contuziilor vechi

1. *Hemotoraxul.* Punctiile repetate rezolvă de cele mai multe ori epanșamentul pleural.

2. *Hemoragia secundară.* Cînd este de cauză generală (hipoprotrombinemie, hipofibrinemie sau fibrinoliză) se va apela la un tratament medical corespunzător.

În caz de leziune vasculară tratată incomplet, sau consecutivă eliminării de parenchim necrozat, intervenția se impune, refăcîndu-se hemostaza directă, definitivă, printr-unul din procedeele amintite.

3. *Necroza parenchimului.* Eliminarea parenchimului necrozat are loc între a 10—15 zi postoperatorie. Ea este urmată de cele mai multe ori, de cicatrizarea rapidă.

Dacă eliminarea nu are loc, bolnavul febricitează, se instalează supurația locală, leucocitoza crește, starea generală se alterează. Reintervenția este necesară.

4. *Hemobilia traumatică.* Anemia, colicile de tip biliar și melenele dictează diagnosticul. Complicația se reliefează clinic între 10 zile și 2 luni de la traumatism (R. Bourgeon și M. Guntz, Th. Firică și colab.). Hemobilia traumatică impune una din următoarele atitudini :

— drenajul biliar (vezicular sau coledocian) ;

— ligatura arterei hepatice la distanță sau mai bine imediat în aval de fistulă (R. Bourgeon).

Atacul direct al cavității pline de cheaguri poate individualiza fistula arterio-biliară sau veno-biliară și tratarea ei. In extremis se poate recurge la hepatectomie reglată sectorială sau lobară.

5. *Anevrismul arterio-venos.* El se poate diagnostica fie clinic fie prin arterio- sau portografie hepatică. Tratamentul constă în ligatura arterei hepatice corespunzătoare teritoriului ocupat de anevrism sau în atacul direct asupra fistulei arterio-venoase cu sutura sau rezecția ei.

În plăgile hepatice cu leziunile pediculilor vasculari importanți, atitudinea este diferită în raport cu întinderea teritoriului vascularizat de vasul respectiv.

Pediculii mici subsegmentari sau segmentari pot fi ligaturați. Ramurile de bifurcație ale venei porte pot fi ligaturate unilateral ; se va încerca totuși sutura.

Calea biliară principală sau convergența biliară ar trebui reconstruite. În caz că un canal biliar (drept sau stîng) nu poate fi reconstruit, pentru a se asigura repermeabilizarea lui, se va recurge la hepatectomie dreaptă sau stîngă, după canalul lezat.

Scanned with OKEN Scanner

În caz de retenție de corp străin, va trebui individualizat și extras prin hepatotomie. Inciziile parenchimului hepatic se vor face în zonele puțin vascularizate și nu vor merge în adîncime pentru a feri pediculii vasculari și biliari importanți.

CHISTUL HIDATIC AL FICATULUI

Definiție : chistul hidatic este o tumoră chistică datorită dezvoltării în ficat a embrionului hexacant al parazitului *Taenia echinococcus.* Omul constituie gazda intermediară în ciclul evolutiv al parazitului. În stare adultă el trăiește în intestinul cîinelui (von Siebold — 1853). Dévé studiază biologia parazitului și aduce prețioase date în legătură cu alergia și anafilaxia hidatică. Boala a făcut obiectul a numeroase congrese internaționale : Alger (1951), Atena (1956), Roma (1960).

La noi în țară chirurgii au acordat acestei afecțiuni o atenție deosebită, prezentînd statistici personale și aducînd contribuții valoroase la precizarea aspectelor clinice evolutive, complicațiilor și terapeuticii chirurgicale (N. Hortolomei, Jianu, I. Juvara, I. Făgărășanu, D. Teodorescu, I. Mureșan, D. Burlui, Monica Roșca și alții).

Dezvoltarea sa în ficatul omului poate duce la complicații grave (ruptura și infecția). El nu se vindecă, în general, decît prin tratament chirurgical.

Etiologia și patogenia. El constituie localizarea cea mai frecventă a hidatidozei, parazitul ajungînd în ficat pe cale portală, după ingerarea de alimente infestate. Rolul cîinilor în răspîndirea maladiei este foarte mare. În unele regiuni ca Normandia, în America de Sud, Grecia, Australia, Algeria, frecvența bolii este deosebit de mare.

Anatomie patologică

1. Chistul este constituit de o membrană structurată în două planuri : externă sau adventicea, care este fibroasă, și internă, sau membrana proliferă, membrana germinativă, care este moale-elastică și fertilă.

În cavitatea chistului se găsește un lichid limpede ca apa de stîncă, dacă chistul este tînăr.

Mai tîrziu, în lichid se găsește nisipul hidatic, vezicule fiice, care pot elibera scolecși care plutesc în interiorul chistului. În caz de infectare a chistului sau de fisurare în căile biliare, lichidul devine purulent sau verzui.

2. Chistul este de cele mai multe ori unic. În $^1/_3$ din cazuri există multiple chisturi în ficat, ceea ce ridică unele probleme particulare de atitudine terapeutică.

3. Aspectul chistului este variabil. Sînt chisturi univeziculare, chisturi pauciveziculare (în care cîteva vezicule fiice plutesc în lichidul hidatic) și chisturi multiveziculare, în care lichidul hidatic este aproape absent, cavitatea fiind plină de vezicule hidatice. Există și chisturi cu vezicule exogene care, dacă nu sînt recunoscute la operație, pot să constituie cauze de recidive. În unele cazuri peretele chistului este calcificat parțial sau pe toată circumferința. El apare atunci bine vizibil la examenul radiologic.

Scanned with OKEN Scanner

4. Volumul chistului este foarte variabil. Conținutul lichidian poate ajunge la cîțiva litri.

5. Periferia chistului intră în contact intim cu parenchimul hepatic, care este comprimat pe măsură ce chistul se dezvoltă. Odată cu țesutul hepatic sînt comprimate canalele biliare și ramificațiile portale de vecinătate.

Refularea parenchimului ficatului determină o turtire a canalelor biliare, apoi necroza lor cu deschiderea în chist. Bila distruge mai mult sau mai puțin scolecșii, dar ea contribuie la infectarea chistului, care va însămînța apoi calea biliară.

Compresiunea vaselor este urmată de trombozarea acestora și de leziuni ischemice sectoriale ce pot evolua către fibroză sau supurație.

6. Sediul chistului este mai frecvent în lobul drept, însă are o tendință de a se exterioriza către una din fețele ficatului.

Studiul clinic. De regulă, în evoluția chistului distingem două perioade : asimptomatică sau pretumorală și simptomatică sau tumorală.

— Perioada asimptomatică poate dura doi ani, fără o manifestare clinică caracteristică. Se poate ca, în cazul unui bolnav cu manifestări alergice intermitente, tulburări dispeptice și eozinofilie, să descoperim chistul prin *scintigrafie hepatică.*

— În faza tumorală diagnosticul este mai ușor din punct de vedere clinic. În raport cu evoluția chistului distingem : chisturi cu evoluție anterioară, chisturi cu evoluție postero-superioară, chisturi inferioare, chisturi centrale și chisturi ale lobului stîng.

Chisturile anterioare se dezvoltă pe fața convexă a ficatului. Tumora apare evidentă în hipocondrul drept care bombează. La palpare este netedă, renitentă, fără semne de fluctuență. Percuția puternică poate evidenția semnul lui Briançon (fremismentul hidatic). Chistul face corp comun cu ficatul și se mișcă cu respirația.

Semnele generale sînt minime sau absente. Bolnavul nu prezintă icter, ascită sau splenomegalie.

Chisturile postero-superioare cu evoluție toracică. Simptomatologia este exclusiv toracică : dureri intercostale, tuse uscată, dispnee cu caracter intermitent. Baza toracelui drept apare lărgită. Vibrațiile vocale au dispărut, la percuție matitate iar murmurul vezicular dispărut și înlocuit cu frecături pleurale.

Chisturile inferioare pot comprima organele din vecinătate și evoluează cu simptome de împrumut. Tumora netedă, rotundă, renitentă se palpează în hipocondrul și flancul drept, urmînd mișcările ficatului în respirație. Dezvoltarea posterioară poate duce la confuzie cu o tumoră renală, prin contactul lombar pe care îl prezintă. Chistul cu localizare hilară se poate complica cu icter sau ascită, prin compresiunea elementelor pediculare hepatice.

Chistul central — se descoperă printr-o complicație evolutivă. În general el duce la hepatomegalie, fără icter, fără ascită, fără splenomegalie.

Chisturile lobului stîng. Ele sînt rare, diagnosticul este dificil. Se confundă cu splenomegalii de diverse cauze.

În diagnosticul chistului hidatic o atenție deosebită trebuie acordată *anamnezei,* și în caz de suspiciune trebuie să apelăm la examenul radiologic și alte examene de laborator.

1. Anamneza — trebuie să insiste asupra prezenței cîinilor în anturajul bolnavului, profesia, țara, regiunea. Va trebui să precizăm dacă în trecut bolnavul a prezentat dureri la nivelul hipocondrului drept, dispepsii cu caracter intermitent, subictere tranzitorii, urticarii și prurit recidivant.

2. Radiografia chistului hidatic poate aduce date prețioase în chisturile calcificate, chisturile cu conținut hidroaeric, chisturile diafragmatice.

a) Calcificările. Pot prinde în întregime sau parțial circumferința chistului. Alteori calcificările sînt în afara chistului (în cazuri de vezi-culare exogenă). Calcificările intrachistice se întîlnesc în chisturile involuate.

b) Imaginile hidroaerice. Ele sînt consecutive deschiderii chistului în stomac, intestin, căi biliare, bronhii.

Aceste comunicări pot fi puse mai bine în evidență prin examen baritat sau bronhografie cu lipiodol.

c) Chisturile marginale diafragmatice. Contrastul este dat de transparența pulmonară (imaginea clasică de brioșă). Aceste opacități anormale pot fi date de tumori hepatice sau diafragmatice, hernii diafragmatice, bride pleurale sau relaxări sectoriale diafragmatice (I. Făgărășanu și colab.). Pneumoperitoneul tranșează în multe cazuri diagnosticul.

Chisturile inferioare sau profunde-posterioare și mai ales chisturile centrale, care nu modifică profilul hepatic, vor trebui diagnosticate prin aortografie (Reynaldo Dos Santos) splenoportographie (Bourgeon) sau scintigrafie hepatică. Cu aceste mijloace paraclinice de investigație, de indicație mai rară, pot fi descoperite imagini lacunare mici sau multiple, caracteristice pentru chistul hidatic de ficat.

S-a recurs în unele cazuri și la colangiografie laparoscopică (după tehnica lui Rayer), însă o considerăm periculoasă.

Puncția veziculei biliare poate fi urmată de o peritonită biliară. Colangiografia simplă sau în perfuzie (cu biligrafin, pobilan etc.) poate da indicații prețioase asupra morfologiei și funcționalității căilor biliare. În unele cazuri, căile biliare intrahepatice opacifiate pot contura un chist hidatic de dimensiuni moderate, situat central sau juxtahilar.

Cunoașterea modificărilor de topografie a căilor biliare, îndeosebi la nivelul convergenței biliare, este absolut necesară pentru evitarea unor accidente peroperatorii greu de reparat.

Laboratorul. Prezența eozinofiliei o întîlnim în peste 60% din cazuri. Valoarea ei diagnostică trebuie sprijinită de reacția de deviere a complementului (Weinberg și Pîrvu) și de intradermoreacția la toxina hidatică (Cassoni).

Evoluția chisturilor hidatice. Vindecarea spontană este excepțională și se face prin moartea parazitului și calcificarea chistului.

De cele mai multe ori însă, chistul neoperat ajunge la complicații. Alterarea treptată a stării generale poate duce la ftizia hidatică, caşexie și moarte. Compresiunile pe organele vecine pot da icter, ascită, edeme ale membrelor inferioare.

1. Supurația. Infecția chistului este întotdeauna de origine biliară, cu colibacili și anaerobi.

Tabloul clinic evolutiv poate fi supraacut (septicemie), acut, subacut sau cronic. Febra, icterul, frisoanele, sînt caracteristice infecției chistu-

Scanned with OKEN Scanner

lui. Supurația poate fi urmată de deschiderea chistului în stomac, duoden, colon sau bronhii.

2. *Ruptura.* Chisturile aseptice se pot și ele rupe (sau deschide) în :

a) Cavitatea peritoneală. Diseminarea în cavitatea peritoneală se poate face lent, asimptomatic. Bolnavii se prezintă la consultații pentru tumori abdominale. De cele mai multe ori ruperea în cavitatea peritoneală a unui chist hidatic este urmată de dureri violente, semne de peritonită și șoc anafilactic. Colapsul vascular sau edemul glotic poate provoca moartea bolnavului.

b) Ruptura în pleură liberă — este de asemenea dramatică. Se soldează de cele mai multe ori cu formarea unui coletorax hidatic care se suprainfectează.

c) Ruptura în bronhii. Ea se traduce prin vomică hidatică, uneori de aspect biliar. Mai frecvent chisturile se deschid în bronhia lobului mijlociu. După deschidere urmează infectarea cavității chistice, iar lobul mijlociu pulmonar se ratatinează prin fenomen de pneumonie interstițială.

d) Diskineziile biliare apar în cursul creșterii chistului hidatic destul de frecvent (15,5% după Kourias). Albuminele și polizaharidele din lichidul hidatic ar juca rolul de alergen cu acțiune iritativă asupra căilor biliare externe. Diskinezia favorizează staza biliară, infecția și litiaza biliară. Juvara introduce noțiunea de litiază posthidatică, consecință a unei cavități reziduale comunicante intrahepatice, sursă de formare a calculilor.

Frecvența litiazei variază după autori : Bourgeon 12,5% ; Guedj 7% ; Kourias 17,6% ; Juvara 18,7% ; Făgărășanu un singur caz la 500 de bolnavi operați (Monica Roșca, 1970).

e) Ruptura în căile biliare. Ca frecvență se situează pe locul al doilea după ruptura în peritoneul liber. Prezintă un interes chirurgical deosebit. Icterul și angiocolita sînt caracteristice pentru migrarea chistului în căile biliare. Mai frecvent se deschid în căile biliare chisturile fetei convexe, chisturile cu localizare juxtahilară, unele chisturi centrale infectate și chisturile lobului lui Spiegel.

Prezența veziculelor hidatice în calea biliară principală grăbește instalarea icterului, dilatația hepato-coledocului și instalarea, în timp, a unei papilooddite scleroase. Aceste leziuni anatomo-patologice condiționează tactici și tehnici chirurgicale diferite.

Forme clinice. *Chisturile hidatice multiple* pot fi diagnosticate preoperator sau, dimpotrivă, în timpul intervenției chirurgicale. De aceea calea de acces trebuie să fie largă pentru a putea inventaria leziunile și a putea aborda și chisturile mai puțin vizibile în cursul unei laparotomii obișnuite.

Chistul hidatic hepatic poate fi asociat cu alte localizări ale hidatidozei (în micul bazin, în pancreas, în pulmoni). În aceste cazuri experiența chirurgului va dicta tactica terapeutică.

Diagnostic : semnele clinice, radiologice și de laborator concură în general, pentru punerea diagnosticului. Puncția exploratoare este contraindicată ; ea poate fi urmată de accidente anafilactice, însămînțări secundare peritoneale, fisurări etc.

Scanned with OKEN Scanner

În diagnosticul diferențial trebuie să avem în vedere abcesul de ficat, tumorile benigne și maligne, tumorile colice (în localizările pe fața inferioară) pseudochisturile pancreatice, tumorile renale.

Chisturile hidatice supurate, deschise în căile biliare pot duce la confuzii cu angiocolitele prin litiază biliară. Cele perforate în peritoneul liber aduc în discuție diagnosticul diferențial al peritonitelor localizate sau difuze de etiologie foarte variată.

Echinococoza alveolară a ficatului

Se caracterizează prin leziuni particulare. Pe secțiune apar o multitudine de mici cavități care conțin o masă gelatiformă, de aspect coloid.

Această formă a fost descrisă în 1852 de către Bühl. Dévé susține că nu există un parazit special care o determină. Forma anatomică ar fi condiționată de anumite stări climatice fiziologice și patologice.

Posibilitatea progresiunii la distanță pe cale limfatică sau sanguină a acestei forme de echinococoză întunecă prognosticul. Mai frecventă în Tirol și Boemia de Sud, echinococoza alveolară se întîlnește și în alte țări.

Anatomia patologică. Pe secțiune ficatul este mărit de volum, cu suprafața netedă sau neregulată (ca o formațiune cenușiu-alburie) de consistență scleroasă și coloidă, cu limite difuze, care pare mai degrabă un cancer coloid. Acest țesut include o infinitate de cavități minuscule, neregulate, bine vizibile cu lupa. Aceste alveole conțin o substanță gelatinoasă, formată din membrane cuticulare, echinococice. La periferie leziunea are caracter infiltrativ cu tendința de a difuza în parenchim. Vasele limfatice și sanguine pot fi înnodate ca în cazul unei neoplazii maligne. Se pot întîlni metastaze la distanță, în plămîni mai ales.

Pe măsură ce se dezvoltă, formațiunea distruge parenchimul învecinat, iar centrul ei se ramolește. Cavitatea astfel formată este plină de o serozitate puriformă, uneori de aspect biliar, în care se scaldă detritusuri necrozate.

Date clinice. Posselt a descris următoarea triadă simptomatică :

1 — icter cronic, stabilit, cu urini închise, fecale complet și invariabil decolorate ;

2 — ficat mare, dur, cu suprafața de cele mai multe ori netedă și

3 — splină mare.

La această triadă autorul adaugă : absența ascitei, absența tulburărilor digestive și absența alterării stării generale timp îndelungat.

Se disting două forme cu evoluție particulară :

a) forma anicterică, cu ascită, edeme ale membrelor inferioare, circulație colaterală, fără splenomegalie și

b) forma de hepatită supurată, cu dureri și febră care impun intervenția pentru abces hepatic sau colecistită acută.

Diagnosticul întîmpină dificultăți. Alături de clinică, laborator și reacția Cassoni va trebui, în unele cazuri, să apelăm la splenoportografie sau scintigrafie hepatică.

Evoluție. Echinococoza alveolară are o evoluție lentă. Dacă forma anatomică sub care evoluează nu este abordată chirurgical este grav.

Scanned with OKEN Scanner

Tratament

Pentru a stabili indicația operatorie și prognosticul nu este suficient a pune diagnosticul de chist hidatic. Trebuie ținut cont de : unicitatea sau multiplicitatea localizării parazitare, implantarea superficială (corticală) sau profundă (centrală) a tumorii și repercusiunile asupra ramificațiilor vasculare și biliare. Trebuie să fim informați asupra peretelui chistului (subțire și suplu), gros și rigid, uneori calcificat.

Canalele biliare sînt interesate de timpuriu. Ele pot fi împinse sau fisurate de formațiunea chistică, comprimate, cu ectazii sectoriale. Gradul acestor leziuni va fi determinat prin studiu radiologic, cu substanță de contrast, atît al căilor biliare extrahepatice, cît și al cavității chistice.

Splenoportografia și opacifierea venelor suprahepatice prin cateterism retrograd pot arăta modificări profunde ale circulației intrahepatice.

Vizualizarea peroperatorie a leziunilor, harta colangiografică și portografică stabilesc cu certitudine topografia vasculo-biliară a chistului, în scopul alegerii tipului cel mai adecvat de intervenție.

Tratamentul urmărește :

1. îndepărtarea conținutului parazitar, avînd grijă de a steriliza elementele hidatice și a împiedica diseminarea ;

2. desființarea cavității restante, a cărei prezență condiționează o serie de complicații (infecția, deperdiția biliară importantă, fistula biliară).

Golirea chistului se face prin puncție (după laparotomie) cu ajutorul unui trocar aspirator.

Schimbările de poziție ale segmentului endocavitar al trocarului duc la fragmentarea membranei proligere și a veziculelor fiice.

Sterilizarea conținutului se face prin introducerea de formol 2% lăsat să acționeze timp de 10 minute, după care este reaspirat.

Curățirea endochistului : cu un tampon montat și aspiratorul se curăță pereții cavității restante, îndepărtîndu-se resturile de membrană proligeră și eventualele vezicule restante.

O colangiografie peroperatorie ne informează asupra stării căilor biliare extrahepatice și a eventualelor orificii care fac să comunice căile biliare intrahepatice cu cavitatea restantă.

Tratamentul cavității restante

1 — *Marsupializarea.* Ea realizează o comunicare între cavitatea chistică și exterior. În timp, se așteaptă obliterarea spontană ; punga este drenată la exterior cu un tub de cauciuc (fig. 70, 71).

2 — *Închiderea fără drenaj.* În cavitatea chistică se adună secreții serohematice, care uneori se resorb. Alteori însă aceste secreții se infectează, ceea ce condiționează reintervenția de drenaj. Plicatura membranei, în scopul tunelizării cavității și drenaj (Guedj) previne complicațiile supurative, dar nu suprimă fistula biliară.

3 — *Metoda cavității deschise* (Mabit-Lagrot). După golirea conținutului și curățirea cavității restante, porțiunea exterioară a perichistului se rezecă. În felul acesta cavitatea restantă, în unele cazuri, apare aplatizată.

Hemostaza se face prin sutura perichistului restant la parenchimul hepatic. Această cavitate se poate lăsa liberă în cavitatea peritoneală,

Scanned with OKEN Scanner



Fig. 70 — **Abces posthidatic în cavitatea restantă hepatică, drenat cu Pezzer. Drenaj deficitar.**

Fig. 71 — Cavitate posthidatică drenată extern, insuficient.

pe care o drenăm cu un tub de cauciuc ; se pot sutura fistulele biliare, se poate practica o epiploonoplastie sau tunelizarea cavității în scopul de a dirija în afară deperdițiile bilio-hemoragice.

4 — *Închiderea cavității asociată cu papilo-sfincterotomie oddiană.* Ea trebuie rezervată cazurilor în care între cavitatea chistică și căile biliare intrahepatice există comunicări largi, care pot favoriza drenajul secrețiilor bilio-hemoragice prin calea biliară principală în duoden (Goinard) (fig. 72).

5 — *Drenajul intern al cavității. Anastomozele perichisto-digestive.* Anastomoza cavității cu o ansă jejunală exclusă și montată în „Y" a fost efectuată în Algeria de către Pegullo și Pellisier în 1960. Acest drenaj intestinal este urmat de ștergerea cavității reziduale. La noi în țară, N. Costescu și colab. publică primele cazuri în mai 1954, cu chisto-jejunostomie și chisto-gastrostomie, ultima fiind realizată prin intermediul unui tub gastric confecționat din marea curbură.

În clinica de chirurgie Caritas primul caz de anastomoză chisto-jejunală a fost prezentat la Secția de chirurgie a U.S.S.M. în decembrie 1964 de Gh. Mănescu și colab. În martie 1965 am realizat prima anastomoză chisto-gastrică directă, fără tub gastric intermediar, iar în octombrie 1965 prima anastomoză chisto-duodenală directă.

Această metodă nu este aplicabilă decît chisturilor care evoluează pe fața inferioară a ficatului ; frecvența acestor chisturi este, însă, destul de mare.

Scanned with OKEN Scanner

Evoluția postoperatorie este în general, simplă.

Este de menționat apariția unei stări febrile între a 4-a și a 8-a zi postoperator. Ea marchează infecția cavității restante care conține sînge și bilă, în majoritatea cazurilor. Prezența bilei a putut fi pusă în evidență prin puncția cavității restante, individualizarea fistulelor biliare prin colangiografie peroperatorie. Refluxul conținutului digestiv este bine vizibil pe clișeele radiologice.

După cîteva zile, pe măsura stabilirii tranzitului prin anastomoză, febra cedează.

Fig. 72 — Comunicare perichisto-biliară, cu cavitate restantă nécorespunzător, drenată. Pasaj bilio-duodenal redus, în absența sfincterotomiei oddiene de drenaj.

În cazul cavităților restante mari sau al cavităților infectate prin fistulele biliare largi, *drenajul transomfalic* al cavității oferă posibilitatea colabării pereților prin aspirație continuă. Se realizează astfel o *chistostomie transomfalică temporară*, care permite un drenaj dirijat extraperitoneal al cavității, iar îndepărtarea sondei nu este urmată de instalarea unei fistule (fig. *73 a, 73 b*).

Dispariția totală a cavității se efectuează lent : în medie, în două sau trei luni. Bolnavii își pot relua însă în acest răstimp activitatea normală.

Sînt contraindicate pentru astfel de intervenții următoarele forme : chisturile cu evoluție pe fața posterioară sau superioară a ficatului, chisturile calcificate, chisturile multiloculare, formele tirolobavareze ; chis-

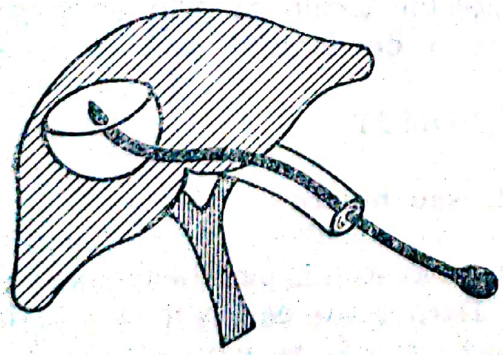

Fig. 73, a — Tehnica de instalare a drenajului extraperitoneal transomfalic al cavității posthidatice.

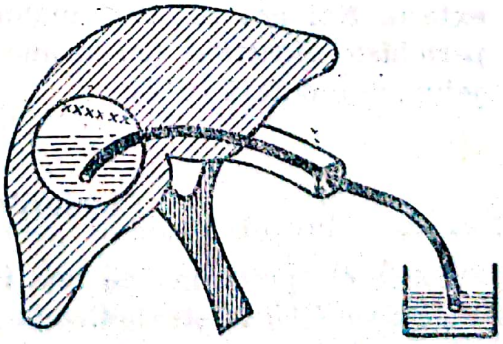

Fig. 73 b — Sonda de drenaj după montare.

turile inferioare ale ficatului, prin situația lor superficială, se pretează la chistectomie.

Metode radicale

1. *Perichistectomia* (Jovanovitch și Bourgeon). Nu este o operație ușoară și nu întotdeauna perichistectomia poate fi efectuată integral. Operația constă în extirparea perichistului, alcătuit din lame de țesut conjunctiv strîns aderent de parenchimul hepatic ; ligatura pediculilor vasculari și biliari se face din aproape în aproape, pe măsura progresiunii în profunzime a disecției perichistului. După îndepărtarea perichistului, se controlează hemostaza și se desființează cavitatea restantă prin apropierea pereților hepatici, cu catgut.

2. *Perichisto-rezecție* (Bourgeon). Această intervenție constă în asocierea perichistectomiei cu rezecția unui lambou de parenchim hepatic, care lăsat pe loc s-ar putea necroza, în urma cudurii sau torsionării pedicului vascular.

3. *Rezecția hepatică* (Bourgeon-Guntz). Operație de indicație mai rară, rezecția de ficat poate să intereseze un segment, un lob, ficatul drept sau ficatul stîng, în raport cu localizarea și întinderea procesului patologic (vezi rezecțiile hepatice pentru tumori benigne etc.).

Trebuie avut în vedere că dezvoltarea chistului în diferite zone și profunzimi ale parenchimului hepatic antrenează o serie de modificări topografice vasculo-biliare, uneori importante și care impun o atitudine terapeutică chirurgicală diferită sau diferențiată fiecărui caz în parte.

Chisturile lobului mediu

Ele pot fi localizate în partea superioară sau inferioară a lobului mediu. Cînd ocupă segmentul superior al lobului, ele duc la stază în sistemul suprahepatic, cu mari dilatații venoase. O intervenție radicală este de cele mai multe ori imposibilă sau foarte dificilă.

Marsupializarea cu drenaj extern își găsește în aceste cazuri indicația. În localizările inferioare, abordul direct în vederea unei perichistectomii este dificil din cauza rapoartelor intime pe care le au chisturile cu pediculii arteriali și venoși portali. Unii autori recomandă drenajul extern. Noi am rezolvat majoritatea acestor localizări prin anastomoză *perichisto-digestivă* (cu prima porțiune a duodenului, sau cu o ansă jejunală montată în Y).

Chisturile laterale sau biliare

Dacă ele proemină pe fața inferioară a ficatului, perichistoanastomoza digestivă își găsește indicația majoră. Dacă între perichist și fața inferioară a ficatului se interpune o lamă groasă de parenchim hepatic, atunci el va fi deschis, cu toate precauțiile, acolo unde este mai ușor abordabil și va fi tratat în raport cu condițiile anatomice locale : marsupializare, golire și închidere primitivă, perichistectomie etc.

Scanned with OKEN Scanner

Chisturile dextro- sau levomediane
(chisturile paramediane drepte sau stîngi)

În astfel de localizări chisturile hidatice sînt, de obicei, voluminoase și raportul lor cu trunchiurile mari vasculo-biliare fac dificilă perichistectomia. Cînd prin dimensiunile lor au distrus o mare cantitate de parenchim hepatic, se recomandă în general hepatectomia. Noi recomandăm perichisto-anastomoza digestivă, dacă chistul este unilocular. Dacă este deschis în căile biliare asociem și coledocotomie, cu spălarea căii biliare principale de resturi de membrană, vezicule și terminarea intervenției cu papilo-sfincterotomie sub drenaj temporar extern atît al cavității restante cît și al căii biliare principale.

Chisturile domului

Prezintă o evoluție cu complicații grave : compresiuni vasculare, deschideri largi în căile biliare, fistule bilio-bronșice.

Perichistectomia este operația ideală, însă nu poate fi executată decît rareori. Este de preferat operația Lagrot cu drenaj extern.

În fistulele bilio-bronșice, dacă starea generală a bolnavului permite, se poate aborda fistula prin toraco-frenolaparotomie urmată de lobectomie pentru desființarea fistulei bronșice și operația Lagrot pentru cavitatea din domul hepatic.

În cazurile în care cavitatea chistică hepatică comunică larg cu căile biliare, obstruînd hepato-coledocul, se va asocia coledocotomia cu drenajul extern temporar, de preferat sub protecția unei papilo-sfincterotomii oddiene (vezi fig. *762, 763 a* și *763 b).*

Dacă nu există o fistulă bilio-bronșică, dar bolnavul prezintă icter, se poate încerca golirea chistului pe cale coledociană cu spălarea și curățirea atentă a cavității, urmînd ca obliterarea cavității să fie urmărită postoperator printr-un dublu drenaj temporar extern, și anume : *drenajul cavității restante intrahepatice prin vena ombilicală și drenaj transhepatic* al căii biliare principale. Papilo-sfincterotomia oddiană este obligatorie (vezi fig. *763 a* și *763 b).*

TUMORILE FICATULUI

Cunoscute și clasificate de multă vreme, tumorile ficatului au fost reluate în discuție în literatura medicală de specialitate datorită noilor mijloace de diagnostic și introducerii în practică pe scară largă a chirurgiei de exereză hepatică.

Investigația radiologică, scintigrafică și ecografică a ficatului au adus contribuții importante la diagnosticul acestor tumori, dintre care unele pot fi operate cu rezultate bune tardiv.

Scanned with OKEN Scanner

Ele aparţin fie ţesutului parenchimatos, fie mezenchimului hepatic. Din prima grupă fac parte : adenomul, colangio-hepato-adenomul şi colangiomul. Din grupa a doua fac parte : angiomul, limfangiomul, fibromul, leiomiomul şi lipomul.

Tumorile benigne sînt la rîndul lor solide şi chistice.

Adenomul solitar sau **hepatomul benign** este o tumoră de volum variabil, de cele mai multe ori unică, rotundă sau ovalară. În zona unde este exteriorizată la suprafaţa ficatului, tumora este de culoare albicioasă, cu suprafaţă nodulară şi dură. Pe secţiune tumora poate prezenta mai multe culori, repartizate în mai multe zone : brună, verzuie sau gălbuie.

Tumora adenomatoasă are în general o bază mare de implantare, însă poate fi şi pediculată. Periferia tumorii este bine delimitată de o lamă de ţesut conjunctiv. Aderenţa tumorii de această lamă de ţesut conjunctiv este uneori foarte strînsă, ceea ce împiedică decolarea şi enuclearea chirurgicală.

Aderenţa mai mare sau mai mică de conjunctivul ce o delimitează este în legătură şi cu structura histologică a acestor tumori.

Disembriomul hepatic simplu, denumit şi adenomul solitar tip Lècene, care este format din celule epiteliale cu aspectul celulelor hepatice grupate în lobi, se decolează uşor de capsula sa fibroasă. În *adenomul trabecular* decolarea este imposibilă ; aderenţa este foarte strînsă. Acest tip de adenom are tendinţă la malignizare. El recidivează frecvent după extirpare şi uneori dă metastaze la distanţă.

Colangio-hepato-adenomul, numit şi hamartom, se caracterizează prin aspectul său polinodular care alternează cu zone chistice.

Din punct de vedere histologic el se diferenţiază printr-o proliferare de conducte biliare asociată unei hiperplazii a hepatocitelor.

Colangioamele benigne au evoluţie îndelungată. În timpul unei laparotomii ele se pot confunda cu tumorile metastatice. Biopsia extemporanee tranşează însă diagnosticul. Histologic el se caracterizează prin prezenţa unor insule de epiteliu canalicular, dispuse în cordoane sau în tuburi separate printr-un ţesut conjunctiv fibros.

Diagnosticul este în majoritatea cazurilor o surpriză operatorie. Tumora nu determină nici tulburări funcţionale, nici insuficienţă hepatică. Singurul simptom în cazul adenomului sau hamartomului este prezenţa tumorii hepatice sau a unei tumori legate de ficat. Examenele paraclinice se bazează pe cele radiologice : spleno-portografia şi mai ales arteriografia selectivă.

Scintigrafia hepatică, de faţă şi profil, permite în unele cazuri reperarea cu exactitate a leziunii, dar nu poate preciza natura ei, deoarece orice tumoră intra-hepatică se traduce printr-o zonă rece.

Evoluţie. Disembriomul simplu se comportă ca o tumoră simplă, benignă ; adenomul trabecular, ca o tumoră malignă.

Tratament. Adenoamele sesile pot beneficia de tratament chirurgical : enuclearea sau hepatectomia parţială. Exereza hepatică va fi în raport cu localizarea şi dimensiunea adenomului (hepatectomie parţială cunei-

Scanned with OKEN Scanner

formă, lobectomie sau hepatectomie dreaptă sau stîngă). Aceste exereze hepatice, de cele mai multe ori reglate, necesită căi de abord largi (toraco-frenolaparotomie dreaptă de exemplu).

Adenoamele chistice. Boala polichistică viscerală (hepatorenală) a fost descrisă de Brisbane (1856). F. Ackman, pe 6141 de necropsii, a întîlnit-o de 11 ori (1931).

Etiopatogenie. Nu există un punct de vedere unanim în această problemă. Din cele trei teorii : inflamatorie, neoplazică și degenerativă, se pare că teoriile neoplazică și degenerativă se bucură de cea mai largă acceptare în rîndul specialiștilor.

Anatomie patologică. Sînt descrise două tipuri bine conturate. *Chistul mare solitar* — adenomul chistic, care are sediul de cele mai multe ori în lobul drept. El se dezvoltă central sau periferic. Dimensiunile chistului sînt variabile, conținutul lui lichidian putînd să ajungă pînă la 10 litri. Peretele chistului este subțire, fără vegetații pe versantul intern. El este format dintr-o pătură internă epitelială și una externă fibro-conjunctivă, în care se pot găsi insule de celule hepatice, cordoane epiteliale, cavități sau spații cu îmbrăcăminte epitelială, care explică unele recidive după exereza incompletă a chistului. Versantul extern al peretelui prezintă o aderență variabilă față de parenchimul hepatic. Ficatul cu adenom chistic poate fi cirotic și mic sau hipertrofic.

Chisturile multiple au aceeași structură histologică pe care o întîlnim și în formele solitare. Cînd sînt diseminate în ambii lobi, exereza este imposibilă. Numai grefa de ficat poate rezolva, deocamdată temporar, problema în anumite cazuri.

Uneori boala polichistică a ficatului este asociată cu degenerescența chistică a rinichilor (18% din cazuri).

Studiu clinic. Evoluția rămîne mult timp asimptomatică. Semnele funcționale nu au un caracter particular, care să atragă de timpuriu atenția asupra bolii. Pot apărea dureri de intensitate variabilă, localizate la nivelul hipocondrului drept sau stîng, care iradiază către ombilic, regiunea lombară dreaptă sau umărul drept.

Sînt prezente uneori tulburări digestive necaracteristice. Sînt frecvente compresiunile pe organele vecine : stomac, duoden, elementele pedicului hepatic (pot produce icter sau hipertensiune portală). Dintre examenele paraclinice folosite în diagnosticul acestor tumori, o valoare deosebită au : examenul radiologic simplu sau precedat de pneumoperitoneu, tranzitul baritat, care poate pune în evidență eventualele compresiuni exercitate de aceste tumori chistice asupra organelor cavitare. *Angiografia* și *colangiografia* sînt folosite pentru precizarea modificărilor de poziție și conformație ale elementelor vasculo-biliare. Scintigrama cu roz bengal radioactiv și laparoscopia pot aduce precizări valoroase (I. Făgărășanu și colab.).

Evoluția adenoamelor chistice este de lungă durată. Starea generală a bolnavului se menține satisfăcătoare în cursul acestei evoluții. Apariția unor complicații, cum sînt hemoragia intrachistică, supurația chistului sau ruptura, agravează evoluția, alterînd starea generală.

Diagnosticul preoperator de adenom chistic se stabilește cu dificultate. Procentul de erori de diagnostic este mare. Explorarea peroperatorie este aceea care precizează diagnosticul, diferențiind această tumoră de

Scanned with OKEN Scanner

pseudochist, echinococoza alveolară, chistul zis epitelial, chistadenomul, limfangiomul, teratomul și pseudochistul traumatic.

Tratamentul acestei afecțiuni este numai chirurgical și el constă în extirparea totală a chistului.

Extirparea se poate realiza prin enucleare sau prin rezecție hepatică. Lobectomiile sau hepatectomiile stîngi sînt mai frecvent practicate. Hepatectomiile drepte sînt operații foarte laborioase cu procent mare de mortalitate operatorie. La noi în țară prima hepatectomie stîngă a fost realizată de I. Făgărășanu. Pentru a putea repera cu exactitate modificările de poziție ale celor două canale hepatice, drept și stîng, și convergența biliară, a folosit *colecisto-colangiografia peroperatorie.*

În forma polichistică intervenția chirurgicală este contraindicată.

Angioamele. Angioamele ficatului se prezintă sub două tipuri diferite : *angiomul difuz,* care apare sub forma unei veritabile telangiectazii diseminate a ficatului și *angiomul solitar* sau angiomul cavernos, tumoră localizată, care poate fi uneori extirpată.

— Din punct de vedere anatomo-patologic distingem :

1. Hemangiomul cavernos, caracterizat prin lacune vasculare mari și stromă redusă ;
2. Hemangiomul capilar în care predomină stroma, vasele fiind cu un lumen foarte redus.
3. Hemangiomul schiros, cu stromă bogată, cavități vasculare colabate.
4. Hemangioendoteliomul, care se situează la zona de trecere către tumora hemangioblastică malignă.

Aceste tumori sînt situate pe una din fețele ficatului. Sînt pediculate sau sesile. Pe secțiune tumora are un aspect spongios, cu benzi de țesut conjunctiv care separă lacune pline de sînge. În general tumora nu este incapsulată.

— Patogenia acestor tumori nu este bine lămurită. Teoria disgenetică pare să fie astăzi admisă de mulți autori. Ca substrat anatomic, angiomul este o neoformație datorită proliferării țesutului reticulo-endotelial al ficatului, ce poate evolua către malignitate (sarcom angioblastic sau angiom malign al ficatului).

— Tabloul clinic este foarte variabil. Cînd tumora devine aparentă clinic, ea se palpează la nivelul hipocondrului și poate determina tulburări digestive de intensitate variabilă. Treptat se instalează o anorexie rebelă care duce la pierderi în greutate și cașexia bolnavului. Durerile sînt la început intermitente, dar cu timpul devin continue. Poate da complicații compresive. Complicațiile majore ale acestei tumori sînt insuficiența hepatică și ruptura cu hemoragie intraperitoneală.

— Examenele paraclinice, cum sînt radiografia pe gol, tranzitul baritat, spleno-portografia, scintigrama hepatică și laparoscopia pot furniza date suplimentare pentru precizarea diagnosticului. Colangiografia peroperatorie pune în evidență compresiunea și deplasarea căilor biliare intrahepatice.

— Chirurgia poate rezolva numai angioamele mici și superficiale prin hepatectomia sectorială sau parțială. Hemangioamele diseminate și voluminoase nu pot beneficia de tratament chirurgical.

Scanned with OKEN Scanner

Tumorile maligne ale ficatului care prezintă un interes chirurgical sînt numai acelea localizate, întrucît pot beneficia de rezecția hepatică sectorială sau lobară.

Cancerele primitive

Cancerele primitive ale ficatului (sarcoamele ficatului sînt excepțional de rare și practic niciodată operabile) prezintă forme evolutive care se mențin localizate un timp suficient pentru a putea fi diagnosticate în timp util și operate.

Anatomie patologică. Aceste tumori sînt formate dintr-o masă unică, rareori înconjurată de mici noduli tumorali. Volumul este variabil, ajungînd uneori considerabil.

Tumoarea este dură, nodulară, delimitată de o capsulă fibroasă (prezența capsulei indică evoluția lentă, cu un prognostic mai puțin întunecat). Pe baza datelor microscopice se disting mai multe forme :

Hepatomul malign, care este format din celule ce amintesc hepatocitul normal, cu importante anomalii nucleare. Stroma este de tip endocrinoid, dar cîteodată îmbracă un aspect schiros, cu dispariția elementelor epiteliomatoase.

Colangiomul malign, format din celule mici, cu nucleu voluminos și prezentînd o mucosecreție apicală. Acestea se pot așeza în formațiuni canaliculare, amintind canalele biliare intrahepatice.

Formele complexe de hepato-colangioame, formate din structuri microscopice asociate, sînt extrem de rare.

Simptomatologie. Subiectiv bolnavii se plîng de o stare de astenie — care se agravează treptat — inapetență, balonări, grețuri, stări febrile inexplicabile.

Intreaga evoluție se caracterizează prin debut insidios, lipsa de specificitate a simptomelor subiective și mersul rapid al bolii.

Examenul obiectiv poate pune în evidență prezența hepatomegaliei (semnalată uneori chiar de bolnavi), a durerii la nivelul hipocondrului drept cu iradieri în epigastru sau regiunea lombară. Icterul nu este totdeauna intens, însă are valoare diagnostică importantă, fiind prezent aproximativ la 50% dintre bolnavi. Ascita o întîlnim de cele mai multe ori în formele avansate de boală și poate fi datorită fie diseminării peritoneale a celulelor neoplazice, fie unei hipertensiuni portale prin tromboză neoplazică a trunchiului portal și chiar a ramurilor portale intrahepatice.

Forme clinice. Pentru a ajuta pe clinician în stabilirea unui diagnostic precoce, mulți autori s-au străduit să individualizeze forme clinice particulare, ținînd seama de dominanta clinică evolutivă. În practică, 4 forme clinice sînt mai frecvent întîlnite : tumorală, febrilă, cirotică și atipică.

Investigațiile paraclinice. Datele de laborator descoperă anemie de grade diferite și leucocitoză (10 000/mm^3 cu 80% neutrofile). Apariția unei leucocitoze la un cirotic cu leucopenie este semnificativă pentru degenerescența malignă. Probele hepatice, indicele de protrombină, bili-

Scanned with OKEN Scanner

rubinemia nu sînt modificate caracteristic. Puțin mai semnificativ sînt diminuarea glicemiei și creșterea fosfatazelor alcaline.

Examen radiologic. Radiografia simplă a ficatului arată modificări de formă și volum ale opacității hepatice, suficient de demonstrative, atunci cînd imprimă și modificări ale conturului diafragmului (pneumoperitoneul crește valoarea radiografiei prin imaginile de contrast pe care le oferă și prin separarea diafragmului de ficatul tumoral).

Pentru individualizarea tumorilor hepatice *splenoportografia* are o mare importanță, indicînd mărimea și localizarea leziunii. Cînd este situată în zonele centrale ale ficatului o tumoare, chiar de dimensiuni moderate, apare în cele două faze ale progresiunii substanței de contrast. În faza de „vasogramă" se pot observa amputația unor ramuri, deplasări și îngustări vasculare împrejurul leziunii, cu formarea de zone avasculare. În faza de „hepatogramă" se observă leziunea. În cazul tumorilor multiple, zonele avasculare corespund localizării lor. În cazul tumorilor mari, zonele avasculare pot să ocupe o parte importantă din ficat.

Spleno-portografia nu este de ajutor în diagnosticul diferențial dintre cancerul primitiv al ficatului și tumoarea metastatică.

Arteriografia și flebografia hepatică nu sînt examene de rutină și nici nu dau întotdeauna rezultatele scontate.

Laparoscopia oferă imagini caracteristice unui ochi avizat : imagini sub forma unor pete de lumînare pe suprafața ficatului, noduli albicioși duri sau pseudochistici, o masă tumorală enormă, unică și cu suprafața polilobată, uneori pseudochistică.

Puncția-biopsie hepatică poate contribui la precizarea diagnosticului histopatologic al unei tumori hepatice, însă ea prezintă și unele inconveniente, și anume : este contraindicată la bolnavii cu tulburări de coagulare sanguină ; fragmentul hepatic recoltat prin puncție-biopsie nu este întotdeauna caracteristic ; după puncția-biopsie hepatică se pot înregistra accidente grave (hemoragie sau biliragie) ; nu are valoare în stabilirea unui diagnostic precoce.

Puncția-biopsie sub control laparoscopic dă rezultate mult mai bune și cu mai puține riscuri.

Scintigrafia poate fi utilă. Pentru a fi decelabilă, tumoarea trebuie să aibă cel puțin 2,5 cm în lobul drept și 1,5 cm în cel stîng. Tumorile situate la 10 cm adîncime trebuie să aibă minimum 10 cm diametru.

Diagnosticul diferențial se face cu cancerul metastatic, ciroza hepatică, abcesul hepatic, cancerul veziculei biliare sau alte tumori maligne.

Tratament. Chimioterapia și radioterapia cu cobalt radioactiv nu au dat rezultatele așteptate. Tratamentul chirurgical (exereza tumorii) a fost aplicat pentru prima dată de către Schräder (1890).

Perturbările metabolice după rezecția hepatică majoră sînt determinate de staza biliară, complicațiile postoperatorii, cantitatea de ficat restant. Pe baza experienței acumulate pînă în prezent se afirmă următoarele : rezecția hepatică nu perturbă funcțiile renale : gradul de anemie este în legătură cu pierderile peroperatorii și cu prezența agregatelor intravasculare ; hiperglicemia este secundară reechilibrării și nu întinderii rezecției ; ionii Cl^-, Na^+ și K^+ sînt scăzuți în prima săptămînă postoperator (scăderea ionului K^+ poate fi atribuită pierderii de țesut

Scanned with OKEN Scanner

hepatic funcţional) ; calcemia nu este modificată, în timp ce experimental ea prezintă valori scăzute ; creşterea bicarbonaţilor şi hipokalemia traduc o alcaloză imputabilă îndeosebi perfuziilor de lactat ; hiperbilirubinemia este condiţionată de mai mulţi factori ; reducerea masei celulare hepatice, distrugerea crescută a globulelor roşii transfuzionate, insuficienţa funcţională a ficatului restant (aceşti diferiţi factori explică de asemenea faptul că TGP, fosfatazele alcaline şi glutamiltranspeptidaza — care sînt crescute în bolile hepatobiliare — sînt scăzute după hepatectomie) ; testul la timol este în general perturbat, în cea ce a doua perioadă postoperatorie ; hepatoglobina, după o scădere precoce, revine la un nivel uşor superior normalului ; colesterolul rămîne scăzut timp de trei săptămîni (diminuarea sintezei, reducerea aportului şi a resorbţiei intestinale din cauza drenajului biliar) ; electroforeza proteinelor indică o scădere a tuturor globulinelor în perioada postoperatorie imediată (absenţa scăderii serumalbuminei este datorită perfuziilor pre- şi postoperatorii administrate sistematic) ; diferite fracţiuni revin la normal către săptămîna a treia (gamma-globulina creşte însă mult peste normal) ; hipoproteinemia constatată merge paralel cu hipoosmolaritatea (aceasta este consecinţa reducerii sintezei proteice de către ficatul restant, deperdiţiei proteice per- şi postoperatorii, creşterii nevoilor în acizi aminaţi necesari regenerării hepatice) ; hiperglobulinemia posthepatectomie ar fi indusă de celulele hepatice pe cale de degenerescenţă ; tulburările funcţionale şi enzimatice după rezecţiile hepatice întinse au arătat că hipertransaminazemia nu este direct proporţională cu masa ficatului rezecat, ci invers proporţională cu durata operaţiei (volumul perfuziilor nu intervine în scăderea transaminazelor ; în schimb drenajul biliar, prin scăderea presiunii intracanalare, diminuează indiscutabil activitatea enzimatică ; dimpotrivă acestea nu influenţează hiperbilirubinemia postoperatorie care depinde de importanţa rezecţiei hepatice) ; absenţa corelaţiei dintre timpul de revenire la normal a transaminazelor şi întinderea rezecţiei hepatice subliniază slaba acţiune a ficatului asupra eliminării acestor enzime.

Tumorile maligne secundare

Etiologie. Aceste tumori reprezintă localizări în ficat ale celulelor canceroase, provenite de la cancere dezvoltate la distanţă. O predilecţie deosebită de a metastaza în ficat o au tumorile canceroase ale tubului digestiv şi ale anexelor sale. Celulele tumorale sînt vehiculate în acest caz pe cale portală. Dar celulele canceroase pot ajunge în ficat şi pe calea arterei hepatice. În acest caz tumoarea malignă este situată în afara tubului digestiv.

Anatomie patologică. Aspectul microscopic al tumorii secundare reproduce fidel tumoarea de origine.

Clinica. De obicei, în cursul unui examen atent general se descoperă o masă tumorală hepatică, care evoluează ca rezultat al unei metastaze pornite de la un cancer al tubului digestiv. Uneori, metastaza domină într-atît tabloul clinic, încît tumoarea primară este descoperită de-abia prin laparotomie sau necropsie.

Scanned with OKEN Scanner

Examene paraclinice. *Laparoscopia* este foarte utilă pentru diagnostic, permiţînd o biopsie dirijată.

Arteriografia selectivă poate pune în evidenţă plaje rotunde de hipervascularizaţie diseminate în parenchimul hepatic, sau zone de hipovascularizaţie, care dau imagini lacunare în timpul hepatografiei. Literatura subliniază faptul că importanţa vascularizaţiei variază în raport cu tipul histologic al tumorii primare (astfel, metastazele hipernefromului sînt mult mai vascularizate ca acelea ale cancerului bronşic).

Scintigrafia hepatică decelează tumorile metastatice sub forma unor noduli „reci", al căror diametru nu trebuie să măsoare, după unii autori, mai puţin de 3 cm.

Laparotomia exploratoare sau explorarea atentă a ficatului în timpul unei intervenţii pentru altă localizare neoplazică poate depista unul sau mai mulţi noduli hepatici. Numai biopsia poate elimina erorile de diagnostic.

Tratament. În prezenţa unei tumori unice se poate face tratament chirurgical : enucleare-rezecţie sau enucleare.

S-au încercat rezecţii hepatice largi, pentru metastaze localizate în lobul drept sau stîng al ficatului. Uneori tumoarea metastatică poate fi extrasă în timpul unei reintervenţii de control oncologic sistematic (second look).

În tumorile metastatice s-au încercat perfuzii de antimitotice fie prin artera hepatică, fie prin vena ombilicală repermeabilizată (D. Burlui şi Gh. Teju). Produsul cel mai întrebuinţat a fost 5-fluorouracilul ; asocierea chimioterapiei locale a reuşit să frîneze uneori dezvoltarea metastazelor.

Scanned with OKEN Scanner

PATOLOGIA CHIRURGICALĂ A CĂILOR BILIARE EXTRAHEPATICE

LITIAZA VEZICULARĂ

Este o boală pe care o întîlnim la toate vîrstele, dar cu predominanță la vîrsta adultă (între 30—50 ani). Frecvența după sexe este de patru femei la un bărbat.

Etiologie și patogenie. Litiaza biliară își poate avea sediul în orice segment al arborelui biliar (intrahepatic, extrahepatic cu porțiunea sa diverticulară — vezicula biliară). Bila este o substanță coloidală cu o structură foarte complicată și insuficient cunoscută. În constituția sa intră: bilirubină, săruri de calciu, colați, lecitină, colesterină etc.; tulburările care determină formarea nucleului primitiv nu sînt bine cunoscute.

Teoriile etiopatogenice ale litiazei veziculare sînt:

1. *Teoria infecțioasă* (Naunyn-Gilbert, Hartman).

Localizată la nivelul veziculei biliare pe cale descendentă sau ascendentă, infecția este urmată de *descuamare epitelială, precipitare de colesterină* și *de bilirubinat de calciu.*

2. *Teoria stazei* (Aschoff). Staza biliară intravezicular este datorită multor cauze (anomalii congenitale, adenopatii, pericolecistite, pericisticite, periduodenite etc.). Odată apărută, staza favorizează precipitarea colesterinei. Se formează astfel *calculii colesterinici.* Dacă se suprapadaugă și infecția, atunci precipită și săruri de bilirubinat de calciu. În vezicul vom avea calculi micști (de colesterină și bilirubinat de calciu).

3. *Teoria umorală,* colesterinică (Chuffard) admite prezența unei hipercolesterolemii cu diminuarea acidului colalic în bilă. Din această cauză colesterina precipită.

4. *Teoria colesterinică intraparietală* (Gosset-Moynihan) presupune formarea intraparietală a calculilor. Ei își au locul de formare în porțiunea terminală a vilozităților mucoasei vezicale pe care le rup și cad în cavitatea veziculară.

5. *Teoria fizico-chimică* (Porges). Factori fizico-chimici diverși pot tulbura profund stabilitatea coloidală a bilei, ca de pildă prezența în lichidul biliar a unor coloizi din peretele vezicular, cu alt potențial electric (albumină, nucleoproteide).

6. *Teoria lui Rowsing-Boyssen* acordă un rol important, în precipitarea colesterinei, disfuncției hepatice.

Școala medicală românească analizînd aceste teorii a ajuns la concluzia că în etiopatogenia litiazei biliare, îndeosebi litiaza veziculară, intervin cel puțin două grupuri de factori : 1) factorul local, în care intră staza, infecția, tulburările în constituția bilei etc. și 2) factorul general, în care intră vîrsta, sexul, alimentația, tulburările metabolice (hipercolesterolemia), funcționalitatea hepatică.

Structura calculilor. Ei sînt alcătuiți dintr-un *nucleu,* un *corp* și o *coajă. Nucleul,* cînd este format din colesterină, este de culoare galbenă deschisă ; cînd este din bilirubinat de Ca, este de culoare închisă, neagră. *Corpul* este format din colesterină, pigmenți biliari și săruri de calciu; *coaja* formată din colesterină este orînduită radiar sau lamelar, iar din bilirubinat de Ca prezintă o structură inelară. *Dimensiunile și numărul calculilor* sînt foarte variabile. Foarte mulți bolnavi au *un singur calcul* în vezicula biliară, de dimensiuni reduse, care în decurs de un an sau doi poate declanșa colici sau fenomene de obstrucție infundibulocistică. Alteori, vezicula poate găzdui timp îndelungat numeroși calculi fără o simptomatologie alarmantă. Una dintre observațiile noastre a tolerat în vezicula biliară, timp de 15 ani, 1600 de calculi de dimensiuni diferite, cînd intervenția chirurgicală a fost efectuată pentru colecistită acută flegmonoasă.

Anatomie patologică : În litiaza veziculară cronică leziunile anatomopatologice mai des întîlnite sînt : colecistita scleroatrofică, sclerohipertrofică și hidropsul veziculei biliare. *Vezicula scleroatrofică* este mică, de culoare albă, sidefie, dură la palpare, cu pereții mult îngroșați, mulată pe conținutul ei litiazic, sau cu lumenul aproape dispărut, dacă microcalculii au migrat în coledoc sau în duoden printr-o fistulă bilio-digestivă.

Vezicula sclerohipertrofică este mare, cu pereții îngroșați, cu unul sau mai mulți calculi în cavitate, conținutul biliar de stază de culoare închisă și intens proces de pericolecistită. *Hidropsul veziculei biliare* se produce prin angajarea unui calcul în zona infundibulară sau infundibulocistică, urmată de distensia veziculei, resorbția pigmenților din lichidul biliar și transformarea sa treptată într-un lichid limpede ca apa de stîncă sau, dacă este bogat în mucus, într-un lichid ușor tulbure, filant. Rețeaua vasculară subseroasă provenită din ramificațiile arterei cistice este evidentă.

În colecistita acută litiazică distingem următoarele forme anatomopatologice : *colecistita acută catarală* (congestivă), *colecistita acută flegmonoasă* (purulentă sau empiemul vezicular) și *colecistita acută gangrenoasă.* Gangrena veziculară poate fi limitată numai la mucoasă sau poate să cuprindă în totalitate peretele vascular. Aceasta depinde de virulența microbiană și întinderea procesului trombotic vascular (arteracistică cu ramurile sale).

În caz de perforație unică sau multiplă a veziculei, conținutul ei se răspîndește în cavitatea peritoneală dînd o peritonită localizată sau difuză. Peritonita localizată este reprezentată de *plastronul pericolecistic* care, ca și plastronul apendicular, poate abceda, fistuliza la perete sau deschide într-un organ cavitar din vecinătate (duoden sau colon). Vindecarea plastronului pericolecistic este urmată într-un număr mare de cazuri de stabilirea unui proces aderențial între organele vecine *prin pericolecistită, pericoledocită, periduodenită, perigastrită, peripancreatită.*

Scanned with OKEN Scanner

Acestea rămîn sau continuă să evolueze chiar după colecistectomie, realizînd așa-numitul *sindrom postcolecistectomie*, care în realitate este dat de leziuni pericolecistice, preexistente, descoperite sau nedescoperite în timpul intervenției chirurgicale.

Simptomatologia clinică. Distingem 3 perioade : a) perioada inițială sau perioada latentă sau a micilor semne ; b) perioada sindromului acut și c) perioada complicațiilor.

— *Perioada inițială.* Bolnavii se plîng de arsuri epigastrice, grețuri, repulsie față de grăsimi, ouă, brînzeturi fermentate, dureri sau jenă epigastrică, în hipocondrul drept, constipație, uneori diaree postprandială, oboseală și chiar somnolență după masă. *Obiectiv* putem găsi o sensibilitate în hipocondrul drept, mai evidentă în regiunea veziculei. *Tubajul duodenal* poate evidenția o bilă B tulbure, alteori de culoare mult închisă, iar în sediment prezența leucocitelor în cantitate mare. *Hipercolesterolemia este aproape constantă.*

Diagnosticul pozitiv în această perioadă îl facem cu ajutorul *colecistografiei cu razebil.* Dacă presupunem o participare coledociană în tabloul clinic vom recurge la *colangiografia intravenoasă cu pobilan* (fig. 74, 75).

Tehnica colecistografiei și colangiografiei trebuie bine cunoscută și executată, pentru a obține maximum de informații.

Prezența calculilor în vezicula biliară este marcată de imaginile lacunare obținute prin umplerea veziculei cu substanța de contrast, opacă la razele roentgen. Dacă vezicula biliară nu se umple cu substanță de contrast, sîntem în fața unei colecistografii negative, care însă nu exclude prezența calculilor în cavitatea veziculară. Este de fapt vorba de o veziculă exclusă din circuitul biliar și deci și al substanței de contrast, prin : obstrucția inflamatorie sau litiazică a canalului cistic, cole-



Fig. 74 — Imagine colecistografică normală.

Fig. 75 — Clișeu după **Boyden** — aspect normal.

cistită sclero-atrofică cu desființarea lumenului vezicular etc. (fig. 76, 77, 78, 79).

Colangiografia cu pobilan pozitivă ne oferă date morfofuncționale asupra căilor extrahepatice ; la această investigație ne interesează îndeosebi *calea biliară principală* (hepato-coledocul). El poate apărea în serie (3—4) normal, dilatat moderat sau mult dilatat, cu calcul în lumen sau fără calculi. Studiul joncțiunii coledoco-duodenale ne poate arăta un bun pasaj al substanței de contrast în duoden sau, dimpotrivă, un pasaj dificil datorită unui calcul prezent în porțiunea terminală a coledocului, în ampula lui Vater, sau datorită unor leziuni de papilo-oddită scleroasă stenozantă. Leziunile de papilită sau papilo-oddită se însoțesc de reflux biliopancreatic, individualizat pe radiografii prin opacifierea canalului lui Wirsung, care poate fi, la rîndul lui, dilatat.

— *Perioada sindromului acut (paroxistic dureros)*

În tabloul clinic predomină durerea care apare după o masă copioasă, bogată în grăsimi, în general. Ea poate fi precedată de greață și tensiune în hipocondrul drept. Durerea este violentă, localizată la început în hipocondrul drept, cu iradieri în epigastru și umărul drept. Vărsăturile sînt constante în tabloul clinic (alimentare la început, apoi bilioase). Bolnavul este agitat (stare de excitație nervoasă care durează 1—2 ore). În formele grave, durerea, vărsăturile și excitația nervoasă duc la colaps.

Mecanismul durerii în colica hepatică este explicat diferit : 1) migrația calculului (Chauffard), 2) inflamația căilor biliare (Paniot), 3) excitația sistemului nervos din colul vezicular (Aschoff) 4) contracția spastică a veziculei biliare (Chirray și Pavel).

Colica hepatică se poate repeta de mai multe ori pe zi, timp de 1—2 luni. Alteori colica este prelungită cu crize subintrante și durează 1—7 zile. În alte cazuri colica se manifestă atipic sub formă de sindrom de angină de piept (Lian) sau dureri în hipocondrul stîng.

Ca *semne obiective* vom găsi durere în punctul cistic (Murphy), durere în zona pancreatico-coledociană și alte semne locale (hipocondrul drept) în raport cu întinderea și stadiul evolutiv al procesului (durere, contractură musculară, palparea fundului veziculei biliare, uneori semne de iritație peritoneală) (Blumberg).

În timpul colicii unii bolnavi prezintă febră, subicter, urobilinogen în urină, leucocitoză, bilirubinemie crescută (îndeosebi cea directă), hipercolesterolemie. Aceste elemente sînt date de infecție, spasme oddiene, ușoară insuficiență hepatică, tulburări metabolice.

— *Perioada complicațiilor*. Complicațiile sînt în general de 3 feluri : *mecanice* (ocluzii la diferite nivele pe arborele biliar), *infecțioase* și *degenerative* (neoplazice).

a) *mecanice :* un calcul se poate *inclava* în zona infundibulocistică, dacă este mai mare, sau în canalul cistic, dacă este mai mic. Colica hepatică este urmată de creșterea de volum a veziculei biliare, instalarea lentă sau brutală a hidropsului vezicular. Dacă trece de cistic, calculul ajunge *(migrează)* în calea biliară principală de unde poate fi eliminat în duoden sau, dimpotrivă, se oprește aici dînd leziuni anatomopatologice și semne clinice caracteristice (vezi litiaza coledociană).

b) *infecțioase*. Infecția conținutului vezicular duce la instalarea uneia dintre cele trei forme de *colecistită acută : colecistită acută simplă, con-*

Scanned with OKEN Scanner



Fig. 76 — Microlitiază veziculară.

Fig. 77 — Calculi veziculari radioopaci.

Fig. 78 — Calcul unic radiotransparent.

Fig. 79 — Veziculă „tigrată".

Scanned with OKEN Scanner

gestivă sau *cataralâ, colecistită acută flegmonoasă* (piocolecistită) și *colecistită acută gangrenoasă.*

Piocolecistul și gangrena veziculară pot da leziuni perforative ale peretelui vezicular și conținutul veziculei poate trece în cavitatea peritoneală. Prezența bilei în peritoneu se numește *coleperitoneu* (bila infectată determină o *peritonită biliară),* prezența sîngelui și a bilei — *hemocoleperitoneu,* iar cînd și calculii sînt trecuți în cavitatea peritoneală vom avea în față un hemocolelitoperitoneu (I. Făgărășanu și colab.).

Colecistita acută se poate complica cu infecția conținutului biliar al hepatocoledocului și al căilor biliare intrahepatice dînd *angiocolita,* abcesul hepatic (unic sau multiplu), peritonita plastică subhepatică, pediculite hepatice, abcese subfrenice, septicemii, pancreatita acută, pileflebită (flebită și tromboza trunchiului portal), pleurezii, endocardite etc.

c. *Degenerative.* Litiaza veziculară se complică în 8—10% din cazuri cu degenerescența malignă a peretelui vezicular. De cele mai multe ori este vorba de un adenocarcinom, care prinde rapid parenchimul hepatic în dreptul patului veziculei biliare sau dă metastaze la distanță în ambii lobi hepatici. Metastazele ganglionare sînt la nivelul pediculului hepatic, unde pot exercita compresiuni pe calea biliară principală, producînd tabloul clinic al unui icter mecanic.

Tumora neoplazică, pe fond de litiază veziculară sau de colecistopatie cronică nelitiazică, poate prinde din aproape în aproape colonul, prima porțiune a duodenului sau hepato-coledocul, devenind prin extensiunea procesului inoperabilă. În rare cazuri tumora cu evoluție endo-veziculară poate produce obstrucția parțială sau totală a lumenului vezicular, a zonei infundibulo-cistice și se obiectivează clinic sub forma unui hidrops vezicular sau a unei colecistite acute (piocolecist).

Cînd tumora veziculară nu se palpează, cancerul veziculei biliare este diagnosticat în timpul laparotomiei. De cele mai multe ori este inoperabil. Cînd vezicula a putut fi extirpată, rezultatele îndepărtate nu sînt satisfăcătoare.

Diagnosticul pozitiv se face pe baza semnelor clinice, a examenului obiectiv în perioada sindromului paroxistic dureros și a complicațiilor. Colecistografia are mare valoare diagnostică.

Diagnosticul diferențial. *În perioada tulburărilor dispeptice* litiaza veziculară trebuie diferențiată de un mare număr de afecțiuni : apendicită cronică, ulcer duodenal, gastro-duodenite, colite, dispepsii de origine variată. O bună anamneză, examenul radiologic al tubului digestiv și colecistografia ne ajută mult în precizarea diagnosticului.

În faza sindromului paroxistic dureros (colica hepatică) intră în discuție toate colicele intestinale, reno-ureterale (dreaptă), date de tulburări funcționale mecanice obstructive sau inflamatorii ale tractului digestiv sau urinar.

În faza complicațiilor evolutive vom elimina în diagnosticul clinic toate procesele acute date de leziuni inflamatorii sau perforative ale stomacului și duodenului, apendicelui și colonului drept.

Prognosticul este în general benign. Litiaza veziculară poate fi suportată mult dacă nu a ajuns în faza complicațiilor. Acestea condiționează tratamentul chirurgical fie „la rece", fie, „în urgență".

Tratamentul chirurgical. Litiaza veziculară nu trebuie obligatoriu operată în faza tulburărilor dispeptice. Cu regim alimentar și o medicație

Scanned with OKEN Scanner

adecvată bolnavii pot fi puși timp îndelungat la adăpost de colica hepatică și complicațiile litiazei veziculare.

Totuși, chiar în această fază, la bolnavii peste 50 de ani, *colecistectomia este indicată pentru profilaxia unei degenerări maligne.*

Cînd bolnavii pot fi operați „la rece" alegerea momentului operator se poate face cu grijă, deoarece avem posibilitatea unei pregătiri preoperatorii corespunzătoare. O bună pregătire contribuie mult la diminuarea riscului operator.

Colica hepatică cedează de obicei la tratamentul medical. Cînd colicele se repetă, devin prelungite și vezicula se palpează, *indicația pentru colecistectomie devine majoră.*

Formele complicate de colecistită (acută cataralâ, flegmonoasă, gangrenoasă) trebuie operate la prezentare, dacă vezicula se palpează sau sînt prezente semnele clinice de iritație peritoneală. *În absența semnelor clare de iritație peritoneală sau peritonită (coleperitoneu)* se amînă intervenția chirurgicală cîteva zile, dar nu mai mult de 8—10 zile, dacă evoluția clinică sub tratament (repaus la pat, regim alimentar, antispastice, pungă de gheață local, antibiotice) arată o netă ameliorare (normalizarea temperaturii, reluarea tranzitului digestiv, dispariția treptată a veziculei sub rebordul costal).

În toate celelalte cazuri intervenția chirurgicală trebuie executată de urgență ca și în apendicita acută.

Amînarea intervenției crește riscul operator, intervenția chirurgicală fiind mult mai laborioasă din cauza *plastronului pericolecistic* care se constituie în timp.

Anestezia va fi generală prin intubație orotraheală.

Poziția bolnavului în decubit dorsal, cu regiunea dorso-lombară în hiperextensie.

Inciziile de preferat sînt incizia subcostală Kocher și incizia orizontală Sprengel. Prima oferă o lumină largă asupra lojii subhepatice și permite o bună inventariere a leziunilor ; a doua este o incizie mai puțin comodă pentru chirurg, dar mai funcțională (respectă inervația peretelui) și mai estetică. La bolnavii slabi și „la rece" se poate executa laparotomia xifo-ombilicală.

După deschiderea cavității peritoneale se procedează la o atentă inventariere a leziunilor date de procesul acut vezicular sau de litiaza veziculară cronică ; se va ține seama de participarea marelui epiploon, a duodenului, a unghiului hepatic al colonului în plastronul pericolecistic. Vezicula poate fi mare, cu pereții subțiri sau, dimpotrivă, cu pereții îngroșați, gangrenați parțial sau total, cu conținutul purulent. În cavitatea peritoneală putem avea puroi sau bilă infectată. Se vor depista eventualele fistule biliodigestive (între veziculă și colon sau între veziculă și duoden), sau biliobiliare (între bazinetul veziculei și calea biliară principală).

Se va trece apoi la explorarea pediculului hepatic (pot fi calculi latenți în coledoc) și a pancreasului (pancreatita cefalică nodulară de origine biliară).

Colecistectomia poate fi executată anterograd și retrograd. *Colecistectomia anterogradă* începe de la fundul veziculei biliare către zona infundibulo-cistică. Degajarea veziculei din patul ei este urmată de ligatura și secționarea arterei cistice, iar apoi ligatura și secționarea canalului cistic. *Colecistectomia retrogradă* începe cu ligatura și secțio-

Scanned with OKEN Scanner

narea canalului cistic, apoi a arterei cistice și apoi vezicula se degajează din patul ei prin tracțiuni exercitate pe zona infundibulo-cistică. Noi practicăm de preferință colecistectomia retrogradă, pentru următoarele două avantaje :

1. este mai puțin hemoragică și

2. pensarea de la început a cisticului ne pune la adăpost de o eventuală migrare a unui calcul din veziculă în calea biliară principală, cum se poate întîmpla în colecistectomia anterogradă.

După îndepărtarea colecistului, patul vezicular se poate peritoniza, dacă pe marginile lui am putut păstra două lambouri peritoneale din seroasa veziculară (în colecistita cronică litiazică sau nelitiazică). În colecistitele acute flegmonoase nu se pot păstra aceste lambouri, patul lăsîndu-se neperitonizat. În unele cazuri este nevoie de a apropia marginile pereților șanțului hepatic restant după colecistectomie, cu fire transfixiante de catgut, deoarece adîncimea lui poate permite angajarea primei porțiuni a duodenului sau a colonului, dînd naștere unei ocluzii intestinale.

Tratamentul chirurgical al complicațiilor

1. Dacă se constată *calculi migrați* în coledoc, ei vor fi îndepărtați prin bontul canalului cistic, dacă lumenul permite, sau prin coledocotomie transversală supraduodenală (vezi litiaza coledociană).

2. *Fistula bilio-duodenală.* Extirparea veziculei impune desființarea comunicării dintre veziculă și duoden, urmată de sutura breșei duodenale, după excizia marginii ei.

3. *Cancerul veziculei biliare* impune două gesturi chirurgicale obligatorii pe lîngă colecistectomie, și anume : exereza parenchimului hepatic corespunzător patului cistic și extirparea ganglionilor și a țesutului conjunctiv lax din grosimea marginii libere a micului epiploon, pe unde merg limfaticele (Clermont 1909). Această *limfadenectomie* este rar realizabilă în practică.

În prezența metastazelor intrahepatice se poate renunța la colecistectomie, dacă nu este vorba de un piocolecist.

Incidente și accidente

1. *Rănirea parenchimului hepatic.* Este urmată de hemoragie, uneori importantă. Ea necesită o hemostază atentă prin ligatura vasului sau cusătură hepatică.

2. *Rănirea accidentală a vaselor din pedicului hepatic.* Accident grav, care trebuie cu grijă evitat, odată produs se va încerca totul pentru restabilirea fluxului sanguin : arterial sau venos, prin sutură laterală sau termino-terminală.

3. *Rănirea căilor biliare :* a) rănirea unor canale anormale și b) rănirea hepato-coledocului.

Canalul anormal trebuie individualizat și legat. Hepatocoledocul legat pune uneori probleme de strictă specialitate pentru restabilirea continuității sale și a fluxului biliar (anastomoză bilio-biliară sau bilio-digestivă).

4. *Rănirea duodenului sau a colonului,* în timpul degajării lor din procesul aderențial. Aceste accidente trebuie, ca și celelalte, recunoscute și tratate imediat prin sutură.

Drenajul lojii subhepatice cu tub de cauciuc, exteriorizat printr-o butonieră la tegument, în vecinătatea inciziei, este obligatoriu după colecistectomie.

Scanned with OKEN Scanner

Alte tipuri de intervenţii

1. *Colecistostomia* (Sims, 1870) este deschiderea chirurgicală a veziculei biliare la tegument, cuprinzînd şi cazurile în care comunicarea se stabileşte cu ajutorul unui tub intermediar (I. Ţugui şi D. Gerota, 1957).

Indicaţiile colecistostomiei sînt foarte limitate : am practicat-o excepţional de rar la bolnavi foarte înaintaţi în vîrstă, la care atît anestezia, cît şi operaţia de colecistectomie ar fi primejduit viaţa lor.

2. *Colecistendeza* (Pietro-Loreta 1875).

Intervenţia constă în incizia veziculei, scoaterea calculilor şi sutura peretelui. Din această cauză unii autori o mai numesc şi colecistostomia ideală.

Operaţia aceasta nu s-a putut menţine în timp, deşi o mai întîlnim în unele clinici de chirurgie, deoarece recidiva litiazică este foarte frecventă.

COLECISTOPATII NELITIAZICE

Colecistopatiile nelitiazice, de etiologie şi patogenie foarte variate, pot avea aceeaşi simptomatologie, evoluţie şi complicaţii ca şi colecistitele litiazice. Diagnosticul lor nu este uşor şi de foarte multe ori nici colecistografia şi nici colangiografia peroperatorie nu ne ajută în precizarea diagnosticului. Uneori, după deschiderea veziculei biliare, ne dăm seama că era vorba de o microlitiază veziculară sau de o veziculă fragă, care constituie elementul fundamental în declanşarea simptomatologiei clinice.

Evoluţia cronică este caracteristică colecistopatiilor nelitiazice, sindromul paroxistic dureros — colica hepatică — şi complicaţiile acute survenind în general tardiv.

Colecistopatii acute nelitiazice

Leziunile acute mai frecvent întîlnite sînt :

1. *Perforaţia veziculei biliare*. Infecţia conţinutului vezicular se poate face pe cale arterială, portală sau de la leziuni inflamatorii din vecinătate (ulcer duodenal, periduodenite, pericolite etc.).

Au fost individualizaţi în conţinutul vezicular purulent sau biliopurulent bacilul tific sau paratific A şi B. În unele ţări, perforaţia tifică a veziculei biliare ajunge, îndeosebi la copii, la peste 50%.

Intervenţia chirurgicală este condiţionată de leziunea perforativă şi constă în *colecistectomie*. Unii autori recomandă colecistectomia şi în colecistitele cronice la copii, la care bănuim că ar constitui un rezervor pentru bacilul tific sau alţi germeni patogeni, care ar putea explica o serie de tulburări intestinale acute sau cronice.

2. *Coleperitoneul fără perforaţie*. Este o complicaţie rară a unor leziuni veziculare cronice care nu pot fi individualizate decît printr-un studiu anatomo-patologic foarte atent. Anatomia patologică poate pune în evidenţă zone microscopice de necroză, leziuni inflamatorii difuze care pot explica trecerea sau transsudarea bilei în peritoneu. Cantitatea de lichid biliar prezent în peritoneu poate fi foarte mare, alterînd rapid starea generală a bolnavului. Leucopenia de debut, constatată de mulţi autori şi analizată amplu în lucrarea lui M. Wosnesenscki, este caracteristică.

Afecţiunea impune intervenţia chirurgicală de urgenţă : *colecistectomia urmată de drenaj peritoneal*. Drenajul peritoneal cu lăsarea pe loc

Scanned with OKEN Scanner

a colecistului, fără calculi și de aspect macroscopic aparent normal, poate să fie urmat de continuarea deperdiției biliare (I. Făgărășanu, D. Burlui 1959).

3. *Colecistita acută cu plastron.* A existat mulți ani tendința ca în cazul unei colecistopatii nelitiazice, complicată de un proces acut și de pericolecistită (plastron pericolecistitic), să se persevereze în rezolvarea cazului printr-un tratament conservator, folosindu-se pe scară largă și intensivă antibioterapia. S-a putut observa însă că vindecarea procesului acut nu pune la adăpost bolnavul de prezența unei infecții cronice la nivelul conținutului vezicular sau la nivelul peretelui. De multe ori, leziunile pericolecistice au cuprins în evoluția lor și organele vecine, iar pe cale limfatică s-au instalat, în timp, leziuni de perihepatită cronică, pericoledocită, angiocolită, peripancreatită și chiar pancreatită cronică. De aceea, colecistita acută cu plastron beneficiază de intervenția chirurgicală — *colecistectomie* — după o pregătire prealabilă de 5—10 zile, care rezolvă în mare parte procesul inflamator perivezicular. (N. Hortolomei, Th. Burghele, I. Făgărășanu și D. Burlui, Mallet-Guy).

Intervenția executată tardiv poate fi urmată de sechele după colecistectomie, care reprezintă, de fapt, expresia clinică a suferințelor organelor din vecinătatea colecistului.

4. *Piocolecistul, flegmonul parietal al colecistului și gangrena veziculei biliare* reprezintă complicații acute ale unei colecistopatii nelitiazice, determinate de infecții sau tromboze ale arterei cistice cu leziuni parcelare sau difuze la nivelul peretelui vezicular. Colecistectomia reprezintă operația de elecție.

5. *Volvulusul veziculei biliare.* El este posibil numai în prezența unui megacolecist suficient de lung, care să permită răsucirea veziculei biliare. Sînt citate cazuri de gangrenă veziculară prin volvulus datorită gravelor tulburări circulatorii produse prin volvularea parțială sau totală a veziculei biliare. Laparotomia precizează diagnosticul iar colecistectomia este obligatorie. Simpla visceroliză cu devolvularea colecistului nu este urmată de rezultate bune în timp.

Colecistopatiile cronice nelitiazice

Se împart în colecistopatii cronice *inflamatorii* și *neinflamatorii*. Colecistopatiile cronice inflamatorii, denumite curent *colecistite cronice nelitiazice,* pot fi supuse unui tratament medical conservator de lungă durată, urmat de remisiuni ale tulburărilor dispeptice și ale sindromului dureros.

Tabloul clinic nu este caracteristic și nici colecistografia nu oferă, în majoritatea cazurilor, imagini convingătoare, decît atunci cînd leziunile anatomo-patologice sînt avansate : colecistită cronică sclero-atrofică, sclero-hipertrofică sau deformări ale conturului prin pericolecistită. În aceste cazuri îndepărtarea veziculei biliare are indicație majoră.

Colecistoze. Colecistopatiile nelitiazice nu sînt însă numai de natură inflamatorie. Cercetările anatomo-patologice au pus în evidență leziuni cu caracter hiperplazic și degenerativ de supraîncărcare lipoidică, cu un tablou clinic, dar mai ales radiologic caracteristic. Ele au fost grupate pe Jutras (1958) sub denumirea de *colecistoze*. O contribuție importantă a adus A. A. Arianoff (Belgia) în clasificarea anatomo-patologică, studiul clinic și radiologic al acestor colecistopatii nelitiazice.

Scanned with OKEN Scanner

Iată, după Arianoff, *clasificarea colecistopatiilor organice*, cu excepția tumorilor maligne :

I. *Colecistite* (acute și cronice) : 1. litiazice
2. nelitiazice

II. *Colecistoze* : (pure sau asociate unei litiaze) ;

1. Colesteroloze :
   a) forme difuze — veziculă fragă
   b) forme localizate segmentar (infundibul)
   c) polipi colesterolotici
   d) vezicule calcare
2. Polipoze :
   a) papiloame
   b) adenoame
3. Diverticuloze intramurale :
   a) forme congenitale
   b) forme cîștigate — colecistoze glandulare proliferante
   c) forme localizate — adenoame fundice.

III. *Tumori benigne* : lipoame, fibroame, melanoame, tumori aberante.

Tabloul clinic al oclecistozelor este foarte polimorf, dar în majoritatea cazurilor atrage atenția medicului către o afecțiune veziculară sau biliară în general. Semnele obiective indică în 25% din cazuri o participare pancreatică. Tulburările psihice și endocrine ocupă un loc important în cadrul simptomatologiei.

Simptomatologia cu caracter biliar are un trecut îndelungat, cu sindroame paroxistice dureroase, dar care, în majoritatea cazurilor, nu ajung la gravitatea celor din colecistopatia litiazică.

Semnele radiologice se pot împărți în *semne funcționale sau generale* și *semne organice sau specifice* (fig. 80).

1. *Semnele funcționale*

a) *Hiperopacifierea veziculei*

Ea este rezultatul acumulării și hiperconcentrării substanței de contrast în lumenul vezicular. În colecistite, factorul inflamator de la nivelul mucoasei micșorează puterea de concentrare a veziculei. Hiperconcentrarea în colecistoze este datorită hiperplaziei epiteliale și leziunilor organo-funcționale ale canalului cistic.

b) *Hipertonia veziculară*. Ea se constată după prînzul Boyden și este rezultatul unei hipercontractibilități a veziculei cu o musculatură hipertrofică consecutivă eforturilor depuse pentru golirea conținutului. Obstacolul relativ se găsește de obicei la nivelul infundibulului sau cisticului, prin prezența leziunilor adenomatoase obstructive. Vezicula îmbracă diferite forme caracteristice pe care nu le întîlnim în colecistită (litiazică sau nelitiazică), și anume : vezicula în formă de bilă, în halteră, veziculă bi- sau trilobată, regiune infundibulocistică în formă de gît de lebădă etc. (fig. 81).

c) *Hiperevacuarea veziculară*. Imaginea radiologică pune în evidență o veziculă biliară, care după prînzul Boyden ajunge la dimensiuni foarte mici (uneori invizibile) luînd forma unei baghete subțiri placate în patul vezicular. Această hiperkinezie veziculară se întîlnește mai frecvent în colesteroloze și, uneori, în formele anatomo-patologice de polipi colesterolici.

Scanned with OKEN Scanner



Fig .80 — Veziculă „în bilă" — imagine sugestivă pentru colecistoză.

Fig. 81 — Veziculă septată cu litiaza zonei fundice.

2. *Semne organice sau specifice*

Acestea constituie așa-numitele semne directe radiologice care sînt date de modificări anatomice cum sînt :

— polipii

— papiloamele

a) *Polipii* sînt puși în evidență, îndeosebi după prînzul Boyden, prin prezența unor mici neregularități care apar pe fața interioară a peretelui vezicular. Localizarea lor preferențială este la nivelul fundului vezicular și la nivelul zonei infundibulo-cistice. Ei pot fi confundați uneori cu microlitiaza veziculară, dar la examenul seriat se poate constata că litiaza veziculară, unică sau multiplă, își schimbă poziția în lumenul vezicular.

Incrustațiile colesterolice nu sînt ușor de pus în evidență prin colecistografie. Ceea ce este important de apreciat sînt forma și conturul veziculei biliare, ce depind de modificările anatomice locale și sînt determinate de transformările hiperplazice și de depunerile colesterolice de la acest nivel. Cu cît depunerile colesterolice sînt mai mari, cu atît conturul veziculei biliare va fi mai șters la colecistografie. Forma caracteristică, descrisă de autori ca Jutras și A. Arianoff, este aceea de veziculă „în eclipsă de soare".

b) *Diverticuloza intramurală* (D.I.M.). Diverticulozele se datoresc prezenței și accentuării în profunzime și lărgime a sinusurilor descrise de Rokitansky-Achoff. Umplerea lor cu substanță de contrast ar oferi o imagine diverticulară caracteristică, dar aceasta se întîmplă foarte rar deoarece lumenul lor nu este întotdeauna permeabil. Se disting următoarele forme :

1. Diverticuloze intramurale cîștigate, difuze.
2. Diverticuloze intramurale congenitale, difuze.
3. Diverticuloze intramurale localizate.

Scanned with OKEN Scanner

Imaginea radiologică este greu de interpretat, cu excepția diverticulozei intramurale localizate. Ea este localizată mai ales la nivelul fundului vezicular și mai este cunoscută și sub denumirea de adenom fundic. Imaginea caracteristică este de „bonetă frigiană" sau de „undiță" (fig. 82).

Fig. 82 — Colecistoză. Hepato-coledoc normal.

d) *Vezicula calcară.* Colecistografia pune în evidență prezența unui calcul, mai mult sau mai puțin calcificat, în amonte de imaginea de bilă calcică. Cînd bila calcică are o consistență păstoasă, imaginea radiologică este caracteristică pentru așa-numita veziculă de porțelan.

3. *Semne de vecinătate*

Colecistozele produc în timp, fără semne de inflamație evidentă, modificări la nivelul organelor din vecinătate. Poate fi interesat pilorul cu care stabilește aderențe la nivelul zonei infundibulo-cistice, ducînd la dificultăți de tranzit piloro-duodenal (ce au dus uneori la confuzii cu stenoza hipertrofică de pilor). De asemenea, periduodenita este determinată fie de aderențele dintre fața inferioară a veziculei biliare și duoden, fie de aderențele marelui epiploon. În unele cazuri, numai laparotomia exploratorie (în scop de diagnostic și atitudine terapeutică) rezolvă dificultățile de diagnostic.

Colangiografia intravenoasă cu pobilan poate pune în evidență, într-un număr apreciabil de mare de colecistoze, modificări din partea căii biliare principale, a joncțiunii coledoco-duodenale și a pancreasului, ca de pildă : dilatația coledociană, papilo-oddită scleroasă, reflux în Wirsung, pancreatita cronică cefalică nodulară sclero- sau hipertrofică.

De aceea, la bolnavii cu o simptomatologie mai *complexă*, colecistografia trebuie completată cu o colangiografie și cu tubajul minutat pentru a aprecia diskinezia joncțiunii coledocoduodenale și a joncțiunii cistico-coledociene.

În concluzie, **diagnosticul pozitiv** preoperator în colecistoze se stabilește pe :

— suferință clinică veziculară de intensitate medie (uneori colici veziculare ;

— semne radiologice specifice (funcționale și organice) ;

— tubajul duodenal minutat, în mod deosebit timpul și modul de evacuare a bilei veziculare (intermitent și cu dureri).

Diagnosticul diferențial

O bună anamneză și o investigație paraclinică complexă reușesc în majoritatea cazurilor să diferențieze colecistitele cronice nelitiazice de malformațiile congenitale și de unele procese inflamatorii de veci-

Scanned with OKEN Scanner

nătate, mai ales din partea duodenului şia pancreasului. Acolo unde investigaţia preoperatorie nu a putut stabili cu precizie un diagnostic, este necesară o investigaţie peroperatorie care cuprinde : inspecţia, palparea veziculei biliare, colecistografia peroperatorie asociată la nevoie cu manometria biliară. În unele cazuri, am fost nevoiţi de a recurge la colecistotomie peroperatorie pentru a stabili cu certitudine natura leziunilor de la nivelul mucoasei colecistice.

Complicaţiile

Complicaţiile colecistozelor, independent de forma anatomo-patologică, sînt aceleaşi ca în colecistitele cronice nelitiazice. Putem avea deci procese acute inflamatorii, supraadăugate, mergînd pînă la gangrenă veziculară cu perforaţie şi peritonită biliară. Eliminarea intermitentă de achene colesterolice prin calea biliară principală poate determina în timp, prin iritaţia mucoasei ampulei lui Vater, fenomene de papilo-oddită edematoasă care se transformă în papilo-oddită scleroasă stenozantă (fig. 83).

Multe aşa-zise papilo-oddite primitive sînt de fapt papilo-oddite colesterolice, în unele din aceste cazuri găsindu-se incrustaţii de cristale de colesterină în mucoasa ampulară şi coledociană inferioară.

De asemenea, pot apărea în cursul evoluţiei cronice a colecistozelor, pancreatice acute, a căror varietate este în raport direct cu leziunile joncţiunii coledoco-duodenale şi formele anatomo-clinice de pancreatită (fig. 84).

Forma anatomo-patologică a colecistozelor, leziunile multiple care pot fi întîlnite sînt o cauză determinantă în producerea complicaţiilor evolutive.

În general colecistozele, aşa cum am mai arătat, sînt colecistopatii organice, caracterizate printr-un proces de infiltraţie interstiţială, lipi-

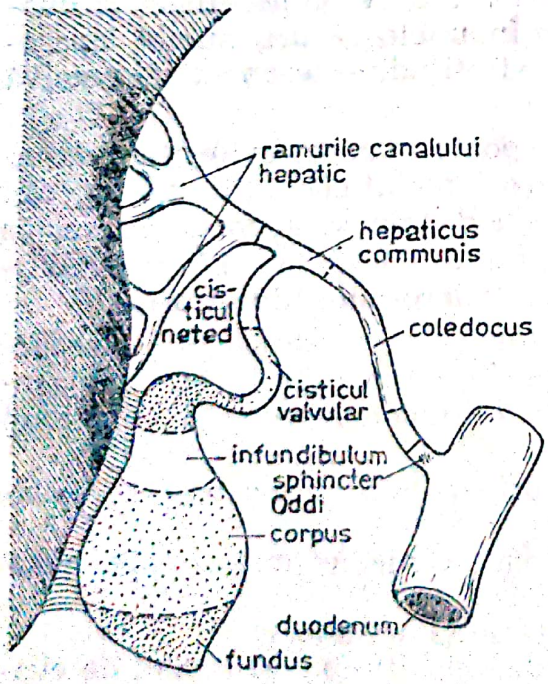

Fig. 83 — Schema căilor biliare extrahepatice.

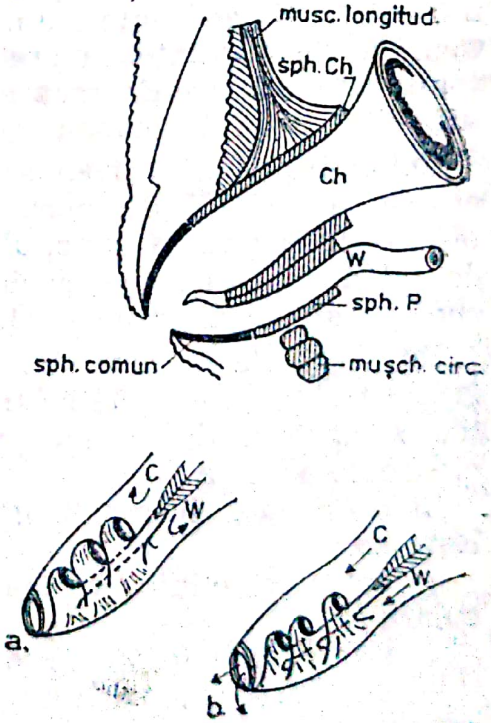

Fig. 84 — Regiunea oddiană (după Mareş) : sfincterele sistemului Oddi (sus) ; sistemul valvular în jaluzele al ampulei hepatopancreatice :
a ; închis ; *b* — deschis (jos).

Scanned with OKEN Scanner

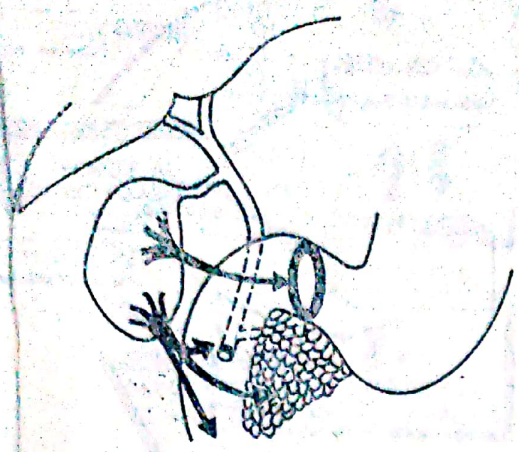

Fig. 85 — Răsunetul colecistopatiilor : oddian, duodenal, pancreatic, piloric.

dică şi colesterolică care determină aspectul clasic al colesterolozelor. În cazul polipilor adenomatoşi, diverticuloză intramurală sau adenomatoasă a fundului vezicular, predomină procesele proliferative hiperplazice epiteliale.

Peretele canalului cistic este în general modificat cu aspecte de colesteroloză, hiperplazie adenomatoasă şi musculară, la care se adaugă o stenoză parţială a canalului cistic. Există în general, şi cazuistica noastră a demonstrat acest fapt, un proces discret, acut sau cronic, care ar putea fi datorit stazei biliare şi poate fi considerat ca un fenomen secundar (fig. 85, 86, 87).

COLECISTOPATII INFLAMATORII

↓

DISSINERGISM SFINCTERIAN

← *Fig. 86* — Element oddian *funcţional* — *spasm* reversibil prin colecistectomie.

Fig. 87 — Element oddian organo-funcţional, uneori impune sfincterectomie (colecistopatii inflamatorii).

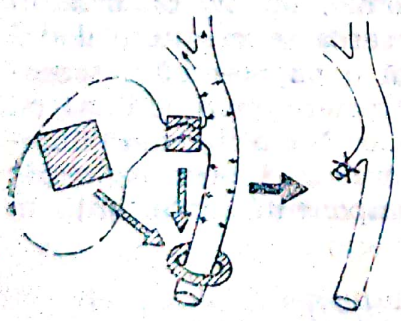

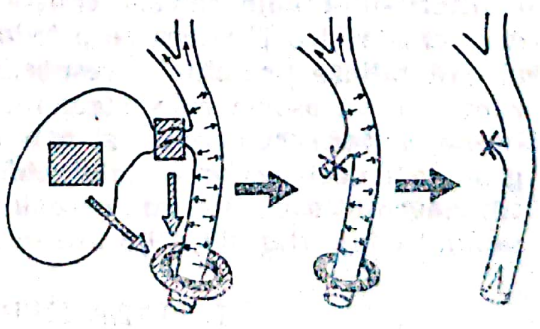

Indicaţia terapeutică în colecistoze nu este întotdeauna uşor de stabilit. Tratamentul medical conservator, constînd dintr-un regim alimentar adecvat şi o medicaţie corespunzătoare, poate fi urmat de remisiune de lungă durată.

Indicaţia chirurgicală trebuie stabilită numai atunci cînd din studiul bolnavului reies trei factori importanţi, şi anume :

Scanned with OKEN Scanner

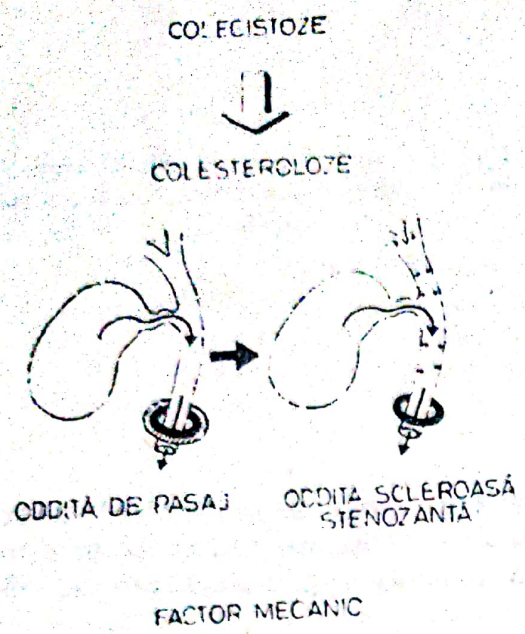

Fig. 88 — Participarea oddiană în colecistoze.

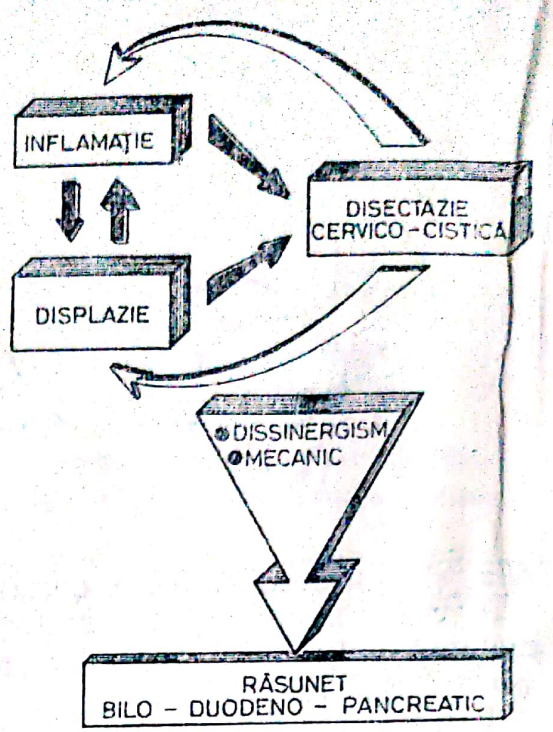

Fig. 89 — Schemă a factorilor care se intrică în cursul colecistopatiilor nelitiazice. Rezultă dissinergisme oddiene și leziuni organice stenozante.

1. *factorul clinic:* suferință prelungită, dureri continue în hipocondrul drept, foarte adesea sub formă de colici rebele la tratament și care durează timp îndelungat;
2. *factorul radiologic:* colecistografia care, cu toată absența calculilor, ne pune în evidență leziuni izolate sau asociate de colesteroloză, diverticuloză, hipertonie, hipercontractibilitate etc.
3. *factorul paraclinic:* tubajul minutat, pe care l-am practicat și noi la majoritatea bolnavilor operați și care constituie un element complementar de diagnostic, cînd demonstrează o tulburare netă în scurgerea bilei veziculare.

Intervenția chirurgicală constă în colecistectomie, iar în cazurile în care există și o participare coledociană în interesarea segmentului distal al căii biliare principale, respectiv este prezentă o papilo-oddită stenozantă, se va asocia colecistectomiei și o papilosfincterotomie oddiană cu drenaj extern, temporar, al căii biliare principale. Nu beneficiază integral de colecistectomie îndeosebi bolnavele cu tulburări neurologice de tip nevrotic sau discrinii care intervin cu o componentă importantă în tabloul clinic (fig. 88, 89).

LITIAZA HEPATOCOLEDOCULUI

Este de cele mai multe ori o complicație a litiazei veziculare. Calculii veziculari pot ajunge în calea biliară principală prin intermediul canalului cistic, dacă acesta este permeabil și suficient de larg. Trecerea calculului are loc, de obicei, în timpul colicilor veziculare, care determină sindromul paroxistic dureros.

Scanned with OKEN Scanner

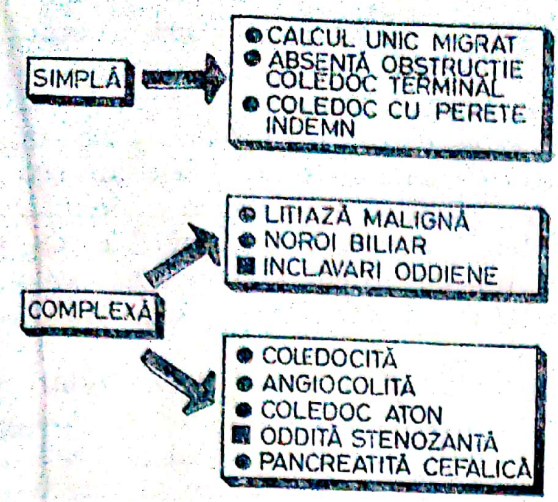

Fig. 90 — Clasificarea litiazei coledociene în concordanță cu leziunile asociate.



Fig. 91 — Ponderea sfincterotomiei în chirurgia biliară.

Odată ajuns în coledoc, calculul se poate localiza la diferite nivele, sau să treacă mai departe prin joncțiunea coledoco-duodenală în duoden. Localizarea în calea biliară principală are loc, cel mai frecvent, la nivelul coledocului, mai ales în segmentul lui retropancreatic, aproape de ampula lui Vater sau chiar la nivelul ei.

Anatomie patologică

Litiaza coledociană poate fi unică sau multiplă. Ea poate fi de origine veziculară sau autohtonă. Creșterea de volum a calculilor are loc prin precipitarea colesterinei și a pigmenților biliari. Dacă lichidul biliar este infectat, pot avea loc și precipitări ale sărurilor de calciu. Prezența sărurilor de calciu poate face vizibili calculii coledocieni la examenul radiologic al hipocondrului drept, fără substanță de contrast.

Calculul coledocian poate determina ulcerații la nivelul mucoasei coledociene. Aceste soluții de continuitate deschid poarta infecției. Din acest moment are loc dezvoltarea procesului de coledocită, care se soldează cu remanieri profunde la nivelul mucoasei și în general la nivelul peretelui căii biliare principale. Pereții se îngroașă, se sclerozează, căpătînd un aspect particular asemănător peretelui arterial (I. Juvara).

Unii calculi pot obstrua complet lumenul coledocian, determinînd icterul mecanic de origine litiazică. Iritarea papilei oddiene, infecția mucoasei ampulare poate determina un proces de papilo-oddită edematoasă, care treptat se transformă într-o papilo-oddită scleroasă stenozantă, la rîndul ei generatoare de stază biliară retrogradă și icter (fig. 90, 91).

Vezicula biliară participă activ la acest proces coledocian, prin leziuni de colecistită cronică sclero-atrofică sau sclero-hipertrofică.

Ficatul poate fi mărit de volum în caz de icter, prezentînd stază biliară, ce se poate complica în timp cu o ciroză de tip biliar.

Simptome și evoluție

Litiaza coledocului are, în general, o simptomatologie clară. Este caracteristică triada simptomatică formată din : durere, icter, febră și frison.

Durerea începe în hipocondrul drept, către marginea externă a dreptului abdominal, iradiază uneori în bară, ca durerea de tip pancreatic sau interscapular. Este de intensitate variabilă, dar nu capătă caracter de sindrom paroxistic dureros, ca în colica veziculară.

Scanned with OKEN Scanner

Durerea este urmată de apariţia icterului, care se intensifică treptat. Scaunele se decolorează, urina devine închisă la culoare şi în continuare apare pruritul. Odată cu încetarea durerii, icterul poate să dispară rapid sau lent. Dispariţia icterului, după trecerea crizei dureroase, este un semn important pentru diagnosticul litiazei coledociene. Decolorarea bolnavului merge paralel cu restabilirea tranzitului coledoco-duodenal. Ea are loc în urma cedării spasmului, edemului sau dezinclavării calculului. Reapariţia icterului, precedat sau nu de colica coledociană, este un argument în plus, în stabilirea diagnosticului de litiază a căii biliare principale.

Icterul este determinat de retenţia sărurilor şi a pigmenţilor biliari. Materiile fecale conţin grăsimi în cantitate mare. Bolnavul este astenic, bradicardic şi neliniştit de pruritul care se intensifică. Bilirubinemia creşte, îndeosebi bilirubina directă. Mecanismul de producere al icterului este foarte mult discutat. Se admite, în general, că icterul obstructiv este rezultatul stazei biliare cu hipertensiune şi dilataţie canalară, care duce la rupturi ale capilarelor biliare. Bilirubina refluează din sistemul biliar în limfaticele ficatului şi de aici în curentul sanguin.

Febra este continuă sau intermitentă, în raport cu intensitatea şi persistenţa infecţiei conţinutului biliar. Repermeabilizarea joncţiunii coledoco-duodenale în mod spontan, sau în urma tratamentului, este urmată de scăderea febrei şi reducerea sau dispariţia colorației icterice a tegumentelor. Revenirea la normal a temperaturii este însă de scurtă durată, deoarece fenomenele obstructive se repetă şi febra reapare. În timpul acceselor febrile leucocitoza este mărită (peste 20 000/mm^3), cu predominanţa polinuclearelor, iar hemocultura este în general pozitivă.

Examenul clinic obiectiv evidenţiază coloraţia icterică a tegumentelor şi sclerelor, sensibilitatea, durerea sau contractura la nivelul hipocondrului drept. Durerea este localizată mai ales în zona pancreatico-coledociană, descrisă de Chauffard.

Ficatul este mărit de volum, cînd staza biliară este importantă, cu marginea anterioară uşor rotunjită şi indurată. Suprafaţa ficatului este netedă. Staza biliară prelungită determină fenomene de scleroză, care pot să ajungă pînă în stadiul de ciroză biliară.

În timp, starea generală a bolnavului se agravează, evoluţia complicîndu-se, în multe cazuri, cu angiocolită acută supurată, stare septicemică colaps cardio-vascular.

Prezenţa calculului în coledoc este resimţită şi de alte organe şi în primul rînd de pancreas. Papilo-oddita scleroasă, care se asociază foarte frecvent litiazei coledociene obstructive sau neobstructive, infectate sau neinfectate, poate fi cauza unor forme anatomo-clinice de pancreatită. primul rînd de pancreas. Papilo-oddita scleroasă, care se asociază mult prognosticul litiazei coledociene (vezi fig. 90, 91).

Forme clinice

Forma acută. Ea se instalează cu dureri violente la nivelul hipocondrului, febră, frisoane, greţuri, vărsături. Fenomenele inflamatorii locale pot determina pericoledocite, pediculite acute hepatice, abcese hepatice, perforaţii spontane de cale biliară principală cu peritonită biliară. Sînt citate cazuri de pileflebită şi piletromboză. Instalarea septicemiei poate determina moartea bolnavului sau localizări septice la distanţă în alte organe.

Scanned with OKEN Scanner

Forma frustă. Evoluează aproape subclinic cu stări subfebrile și ușor subicter, din care cauză diagnosticul de litiază coledociană nu este întotdeauna ușor. În perioadele de acalmie o colangiografie intravenoasă cu Pobilan poate pune în evidență prezența unuia sau mai multor calculi în lumenul căii biliare principale.

Diagnosticul se pune tardiv, uneori după ani de suferință, în care timp funcționalitatea hepatică s-a alterat, iar leziunile organelor vecine, îndeosebi ale pancreasului, s-au definitivat. Forma frustă se însoțește deseori de pancreatită cronică, pe fondul căreia poate să apară o pancreatită acută gravă.

Forma latentă. Litiaza coledociană latentă este aproape asimptomatică. Hipertensiunea cronică intracanalară poate determina dilatații importante ale hepatocoledocului. Această stază relativă se poate repercuta asupra funcționalității hepatice. Bolnavii sînt diagnosticați ca suferind de hepatită cronică. În multe cazuri prezența litiazei coledociene constituie o surpriză colangiografică. Apariția icterului este de obicei revelatoare. Și în aceste forme este posibilă declanșarea unui proces de pancreatită cronică cefalică sau de pancreatită acută hemoragică cu tabloul clinic și anatomo-patologic foarte grav.

Diagnosticul litiazei coledociene. Este ușor de stabilit dacă simptomatologia este clară. În cazurile în care evoluția este atipică se poate confunda cu hepatita epidemică. Este stabilit astăzi ca un icter care nu cedează la tratament medical timp de 6—8 săptămîni să fie considerat ca un icter a cărui etiologie va fi precizată intraoperator.

În general, icterul litiazic trebuie diferențiat de icterele determinate de *tumori benigne sau maligne ale căilor biliare externe, ale ampulei lui Vater sau ale capului de pancreas.*

— Tumorile benigne sînt rare. Dintre afecțiunile benigne mai frecvent întîlnite putem enumera : chistul hidatic hepatic, adenopatiile bacilare pericoledociene, pancreatita cronică cefalică, ulcerul duodenal postbulbar penetrant în pediculul hepatic.

— Dintre tumorile maligne mai frecvent se întîlnesc : cancerul de cap de pancreas, ampulomul Vaterian, tumorile maligne ale căii biliare principale, mai ales ale coledocului inferior, tumorile convergenței biliare, tumorile primare sau secundare (metastatice) ale ficatului.

Trebuie reținut că în tumori, de regulă, pruritul apare înainte de instalarea icterului. Mărirea de volum a veziculei biliare și palparea ei la nivelul hipocondrului drept la un bolnav icteric (semnul lui Courvoisier) pledează pentru o tumoră malignă situată mai jos de joncțiunea cistico-coledociană. Acest semn este prezent numai în 60% din cazuri. Colecistitele sclero-atrofice împiedică instalarea semnului lui Courvoisier. De asemenea tumorile localizate deasupra deschiderii canalului cistic nu se însoțesc de acest semn.

Colangiografia transparieto-hepatică executată după tehnica serviciului nostru ne poate ajuta în stabilirea naturii și localizării obstacolului.

Intraoperator este nevoie uneori de a executa un nou examen colangiografic prin intermediul veziculei biliare, cînd canalul cistic este permeabil, sau prin puncția coledocului, dacă cisticul este obstruat. Nepermeabilitatea cisticului poate fi dată de un calcul inclavat sau de un proces inflamator de cisticită. Examenul colangiografic poate fi combinat cu manometria căilor biliare, care poate evidenția diskinezii la nivelul

Scanned with OKEN Scanner

Fig. 92 — Colangiografie intra-operatorie transveziculară. Imagine normală.

Fig. 93 — Colecistostomie. Litiază coledociană restantă.

ampulei lui Vater sau diskinezii ale coledocului inferior. Atît calculii coledocieni cît şi tumorile dau imagini caracteristice la examenul colangiografic peroperator, care ajută pe chirurg în stabilirea tacticii şi tehnicii operatorii (fig. 92, 93).

Imaginea de obstacol în calea eliminării substanţei de contrast poate fi la nivelul hilului, la nivelul pediculului (între hil şi pancreas) precum şi în regiunea pancreatică.

După aspectul imaginii putem stabili dacă este vorba de un calcul inclavat, de o tumoră benignă în stadiul de obstrucţie parţială sau totală, de o pancreatită cronică compresivă pe coledocul inferior sau de o papilită simplă care poate ceda la un simplu tratament postoperator prin tubul de drenaj extern temporar. Radiomanometria intra-operatorie a fost introdusă la noi în ţară pe scară largă de acad. I. Făgărăşanu.

Prin colangiografie peroperatorie putem avea surpriza să descoperim anumite anomalii congenitale ale căii biliare principale, care prin forma lor anatomică au putut determina staza şi formarea calculilor la nivelul coledocului.

Radiomanometria prin intermediul veziculei biliare poate diagnostica unele diskinezii, cum sînt atonia veziculară descrisă de Chiray şi Pavel, precum şi spasmul sfincterului lui Oddi descris de Nanu Muscel şi Pavel. De asemenea, explorarea sistematică radiomanometrică a căilor biliare va preciza substratul lezional al unor afecţiuni cum sînt: *displaziile veziculare* sau *diskineziile mecanice, infundibulo-cisticitele* şi *hipertrofia funcţională a cisticului.*

Tratamentul. Un bolnav cu icter mecanic de origine litiazică are indicaţie operatorie. Intervenţia chirurgicală trebuie executată după o prea-

labilă pregătire operatorie, pentru remontarea stării generale, pentru ameliorarea constantelor biologice.

La litiazicii coledocieni infectați, cu fenomene de angiocolită, operația va fi urgentată sub protecția antibioticelor (fig. 94, 95).

Urmărirea rezultatelor obținute cu ajutorul datelor de laborator : urmărirea leucocitozei și a dinamicii leucocitare, examenul de urină pentru urobilinogen și pigmenți biliari, curba bilirubinemiei, dinamica fosfatazelor alcaline și a colesterolemiei. Un loc important îl ocupă probele de suferință hepatică : reacțiile de disproteinemie (timolul), proteinograma, cifra transaminazelor, a căror creșetre indică un proces de citoliză hepatică. La acestea se adaugă probele de deficit funcțional hepatic : creșterea retenției și scăderea clearence-ului la BSP, hipoalbuminemie și alungirea timpului Quick.

Intervenția chirurgicală se va executa sub anestezie generală cu intubație oro-traheală.

Deschiderea cavității peritoneale se face la nivelul hipocondrului drept, de preferință printr-o incizie subcostală. Explorarea căilor biliare externe trebuie făcută cu grijă pentru a inventaria totalitatea leziunilor. Vezicula biliară va fi îndepărtată printr-o colecistectomie antero- sau retrogradă în raport cu leziunile anatomice locale. Dacă avem o bună colangiografie preoperatorie care ne-a precizat diagnosticul, se poate renunța la această investigație peroperatorie. Pentru îndepărtarea calculilor din calea biliară principală se deschide coledocul printr-o coledocotomie transversală supraduodenală. Coledocul fiind larg, această coledocotomie este suficientă pentru o bună investigare instrumentală și uneori chiar digitală a lumenului său ; poate fi utilizată la coledocoduodenostomie.

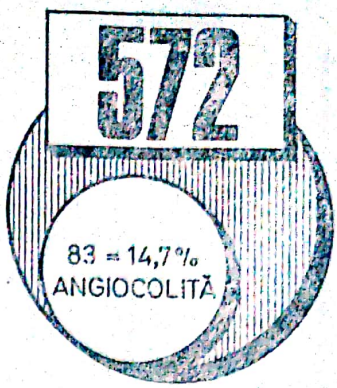

Fig. 94 — Incidența angiocolitei supurate în litiaza coledocului.



Fig. 95 — Ponderea angiocolitei supurate în obstacolele benigne coledociene.

Calculii sînt îndepărtați cu pensa de calculi din porțiunea retropancreatică a coledocului (localizarea lor cea mai frecventă) și chiar din segmentul superior al căii biliare principale, din canalul hepatic, unde se localizează mai rar. Dacă litiaza biliară este localizată și mai sus în căile biliare intrahepatice, tactica operatorie va fi adaptată în raport cu localizarea, numărul și mărimea calculilor.

Pentru calculii inclavați în papila oddiană sau în *ampula lui Vater* este nevoie de abordul transduodenal al acestui segment. În acest scop se practică o *duodenotomie transversală supramezocolică*, după care ampula este ridicată către deschizătura duodenală, printr-un Béniqué introdus prin breșa coledociană. Incizia sfincterului oddian și a papilei poartă numele de *papilo-sfincterotomie oddiană*. Dacă se extirpă și o

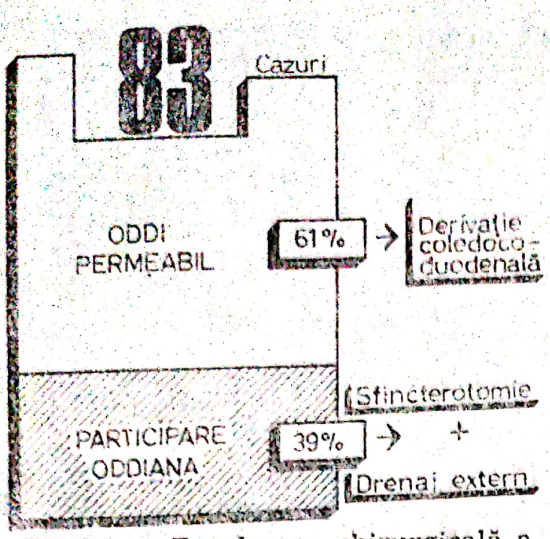

Fig. 96 — Rezolvarea chirurgicală a angiocolitei litiazice.

parte din sfincterul oddian, operația se numește *papilosfincterectomie* (fig. 96).

Papilosfincterectomia își găsește indicația și în papilo-oddita primitivă, în care calea biliară principală este dilatată dar nu are calculi liberi sau inclavați. Această intervenție oferă posibilitatea extragerii calculilor de la nivelul joncțiunii coledoco-duodenale și asigură un bun drenaj biliar. Obstacolul fiind îndepărtat se înlătură staza biliară, coledocul revine treptat la dimensiuni normale sau aproape normale. Micile concrețiuni, care eventual se mai pot forma în perioada postoperatorie imediată sau tardivă, au drum liber pentru a se elimina în duoden și a nu mai provoca fenomene obstructive.

Intervenția se termină de regulă cu drenaj biliar extern temporar. Drenajul realizează punerea în repaus a căilor biliare principale, evacuarea conținutului purulent sau bilio-purulent, pînă la sterilizarea bilei. Prin tubul de dren se pot introduce antibiotice, novocaină, pentru cedarea spasmului și se poate controla lumenul coledocian prin *colangiografie postoperatorie*. Este bine ca în cazurile de litiază multiplă coledociană sau hepato-coledociană, colangiografia să se execute la sfîrșitul intervenției înainte de închiderea peretelui, pentru a putea îndepărta imediat un eventual calcul uitat (fig. 97).



Fig. 97 — Calculul coledocian restant Drenaj Kehr.

Drenajul se execută în general cu un tub tip Kehr, care are forma unui T. Ramura scurtă se introduce în coledoc iar ramura lungă se exteriorizează la tegument, pentru drenaj închis, sub apă.

În clinica noastră folosim mai rar tubul Kehr, deoarece prezintă unele dezavantaje ; folosim *drenajul biliar transhepatic sau transomfalic*, ultimul asigurînd un traiect complet extraperitoneal al tubului de material plastic plasat cu capătul intern în coledoc. Acest drenaj permite o închidere *per primam* a coledocului, realizîndu-se astfel o intervenție foarte apropiată de coledocotomia ideală, care presupune închiderea coledocului fără drenaj, după îndepărtarea calculilor (fig. 98, 99).

Scanned with OKEN Scanner

Fig. 98 — Drenaj biliar transomfalic (D. Burlui).

Fig. 99 — Imagine colangiografică după sfincterectomie oddiană.

Pentru a realiza „coledocotomia ideală" este necesar de a avea un coledoc cu un perete uşor îngroşat, care să permită o bună sutură, bila să fie aseptică iar permeabilitatea coledocului inferior şi a joncţiunii coledoco-duodenale perfectă. Aceste trei condiţii se întîlnesc rar (Mallet-Guy, I. Făgărăşanu, A. Gherasim), ceea ce impune drenajul extern temporar.

In cazurile în care coledocul este mult dilatat, cu perete scleros şi deci contractilitatea scăzută, este bine ca papilo-sfincterotomia să fie asociată cu o anastomoză bilio-digestivă de tip coledoco-duodenostomie sa ucoledoco-jejunostomie, pe ansă montată în Y à la Roux. Dacă anastomoza bilio-digestivă se practică pe fondul unei papilo-oddite, atunci va lua naştere în timp un fund de sac subanastomotic retropancreatic al coledocului, generator de stază şi infecţii, deci de angiocolită.

Drenajul transhepatic sau transomfalic este foarte util şi în cazurile de anastomoză biliodigestivă la diferite nivele, deoarece el pune în repaus anastomoza, asigură condiţii optime pentru cicatrizarea ei. Dacă tubul este trecut transanastomotic, el joacă şi rol de tutore realizînd o bună calibrare şi o bună funcţionalitate a anastomozei.

Anastomoza bilio-digestivă trebuie evitată dacă condiţiile locale nu o impun ca o operaţie de necesitate (fig. 100).

Drenajul coledocian extern se menţine timp de 12—14 zile, în care timp deperdiţia biliară va fi controlată din punct de vedere cantitativ. Deperdiţiile biliare importante nu sînt bine suportate de bolnavi, îndeosebi de bolnavii în vîrstă. Deperdiţia biliară poate fi reglată prin declivitatea mai mare sau mai mică pe care o dăm flaconului de colectare a bilei.

Scanned with OKEN Scanner

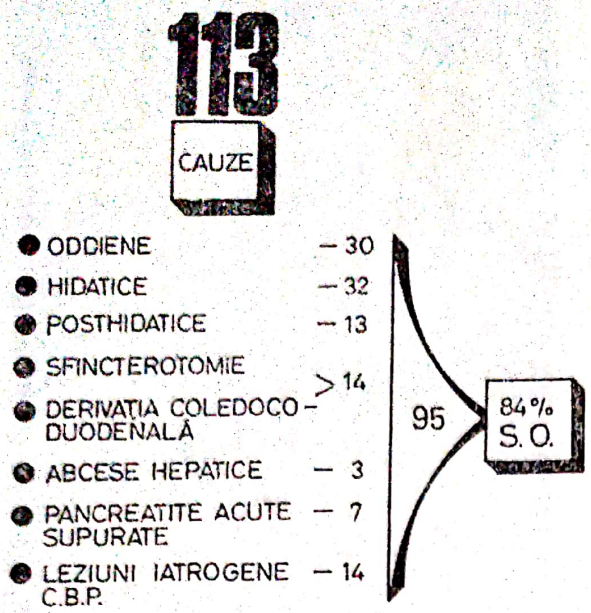

Fig. 100 — Cauzele angiocolitelor supurate nelitiazice (113 cazuri). Ponderea sfincterotomiei în rezolvarea acestor leziuni.

Îndepărtarea drenajului o vom recomanda numai după ce ne-am convins clinic, și colangiografic, că permeabilitatea joncțiunii coledoco-duodenale sau a anastomoimediat și tardiv. Fistulele bizei bilio-digestive este bună.

Complicațiile postoperatorii depind în mare parte de starea generală a bolnavului, de modificările anatomo-patologice locale care au condiționat o intervenție chirurgicală laborioasă. În același timp trebuie să avem în vedere și faptul că o tehnică chirurgicală corectă este urmată postoperator de rezultate bune imediate și tardive. Fistulele biliare, stenozele hepato-coledocului, pancreatitele cronice reziduale, recidiva litiazei hepatocoledocului sînt complicații care de multe ori impun reintervenția chirurgicală pentru rezolvarea lor.

La al XII-lea Congres național de Chirurgie, complicațiile acestor intervenții au fost analizate și majoritatea comunicatorilor au ajuns la concluzia că ele pot fi evitate printr-o bună investigare intraoperatorie a leziunilor și aplicarea unei tactici și tehnici operatorii, care să rezolve totalitatea leziunilor prezente, individualizate clinic și radiomanometric intraoperator.

Insuficiența hepatică, la care se asociază uneori insuficiența renală, prezintă un factor important de risc atît pre- cît și postoperator.

TUMORILE CĂILOR BILIARE EXTRAHEPATICE

Tumorile benigne. *Tumorile benigne ale veziculei* sînt foarte rare. Din punct de vedere anatomo-patologic se pot întîlni : chisturi, chistadenoame, adenoame pure sau fibroadenoame. Diagnosticul properator este greu de făcut, deoarece ele nu au o simptomatologie caracteristică. Evoluează, în general, ca o colecistită cronică nelitiazică. Colicile veziculare atrag atenția asupra une suifernțe a colecistulu. Colecistografia poate pune uneori în evidență mici imagini lacunare care să ne facă să suspicionăm una sau mai multe formațiuni adenomatoase la nivelul peretelui vezicular.

Intraoperator, tumorile mici pot preta la confuzii de diagnostic. Tumorile mari pot fi diagnosticate și extirpate odată cu vezicula biliară prin colecistectomie.

Tumorile benigne ale hepato-coledocului sînt de asemenea rare. Histologic sînt reprezentate de polipi, fibroame, adenofibroame și lipoame. Extirparea lor chirurgicală este posibilă cînd sînt de dimensiuni mici. În aceste cazuri rezecția segmentară a căii biliare principale este ope-

Scanned with OKEN Scanner

rația de elecție. Restabilirea continuității se poate face printr-o anastomoză termino-terminală.

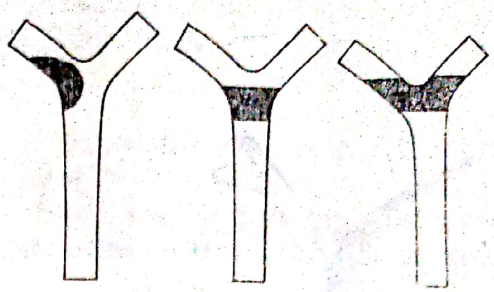

Fig. 101 — Neoplasm biliar sus situat. Tipuri de leziuni.

Cancerul căilor biliare. Cel mai răspîndit este epiteliomul. Se dezvoltă din mucoasa căilor biliare (fig. 101).

La nivelul **veziculei biliare** el poate evolua insidios, diagnosticul fiind de cele mai multe ori tardiv, în stadiu de inoperabilitate. Uneori el poate evolua sub forma unei colecistite acute, datorită fenomenelor obstructive pe care tumora le determină la diferite nivele ale lumenului vezicular. Intervenția chirurgicală executată de urgență poate îndepărta o veziculă neoplazică, cu tumora evoluînd endocavitar și care nu a dat încă metastaze în ganglionii regionali sau în parenchimul hepatic învecinat. Dacă tumora a invadat doar segmentar ficatul, se poate executa și o *hepatectomie sectorială*, de obicei atipică. Rezultatele îndepărtate nu sînt însă satisfăcătoare.

Neoplasmul veziculei biliare se poate manifesta clinic printr-o metastază la nivelul ombilicului. Bolnavii sînt diagnosticați în aceste cazuri ca avînd o hernie ombilicală incarcerată.

În 10% din cazuri cancerul veziculei biliare se dezvoltă pe fondul unei litiaze veziculare. De aceea, majoritatea chirurgilor recomandă *colecistectomia profilactică* la toți purtătorii de calculi veziculari, mai ales după vîrsta de 50 de ani.

Cancerul căii biliare principale este de cele mai multe ori un epiteliom cilindric. El se poate localiza în toate segmentele căii biliare principale, dar de cele mai multe ori îl găsim la nivelul coledocului inferior. Evoluția sa clinică se aseamănă în aceste cazuri cu aceea a cancerului de cap de pancreas. Icterul se instalează insidios și este ireversibil. Vezicula biliară este mare și se palpează sub rebordul costal. Colangiografia transparietohepatică este utilă în aceste cazuri. Ea precizează nivelul obstacolului și, în anumite cazuri, chiar natura lui. Diagnosticul cancerului căii biliare principale se face, în majoritatea cazurilor, tardiv. Din această cauză tratamentul chirurgical de exereză nu este posibil. În majoritatea cazurilor intervenția chirurgicală se limitează la o operație paliativă care urmărește înlăturarea stazei biliare și deci dispariția icterului. Aceste intervenții sînt derivațiile bilio-digestive de tipul : colecisto-gastrostomie, colecisto-jejunostomie, coledoco-duodenostomie sau hepatico-duodenostomie. Pentru localizările înalte ale procesului tumoral pe canalul hepatic, în vecinătatea convergenței biliare, se poate practica cu succes hepato-colangio-gastrostomia I. Făgărășanu. Convergența biliară fiind liberă, această intervenție asigură drenajul pentru ambii lobi hepatici.

Invadarea convergenței biliare de către procesul tumoral face ineficientă această intervenție bilio-digestivă (fig. 102).

Scanned with OKEN Scanner

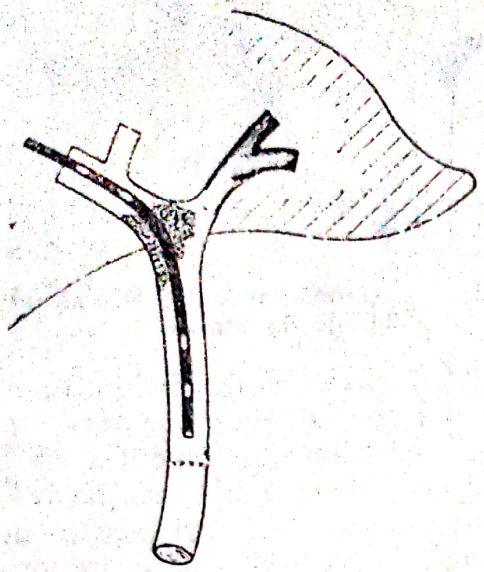

Fig. 102 — Tehnica de foraj transtumoral cu recalibrarea zonei stenozate (canal hepatic drept).

Cancerul ampulei lui Vater (ampulomul vaterian).

Punctul de plecare al ampulomului poate fi coledocul, duodenul sau canalul lui Wirsung. Oricare ar fi punctul de plecare, el evoluează treptat către lumenul coledocului inferior pe care îl comprimă, diminuîndu-i calibrul pînă la obstrucția completă. Semnul principal este icterul care se instalează treptat, însoțit de un prurit foarte intens. Retrocedarea icterului este posibilă în ampulomul vaterian, dar ea este de scurtă durată. Are tendință la ulcerație, din care cauză tumora sîngerează intermitent. Bolnavii devin treptat anemici, astenici și pierd în greutate.

Tratamentul este numai chirurgical. Tactica și tehnica sînt în raport cu modificările anatomo-patologice locale.

Dacă tumora este limitată strict la ampulă, se poate practica o ampulectomie. De cele mai multe ori procesul tumoral interesează duodenul și pancreasul, ceea ce condiționează o operație de mare amploare cum este duodeno-pancreatectomia cefalică. Dacă aceasta nu se poate executa din cauza metastazelor locale sau la distanță, se poate recurge la una din derivațiile bilio-digestive amintite mai sus (fig. 103, 104).

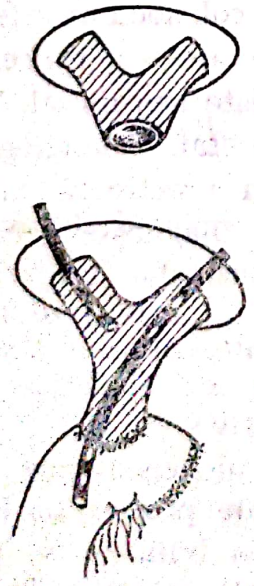

Fig. 103 — Anastomoză hepatico-jejunală pentru neoplasm coledocian. Protezarea anastomozei.

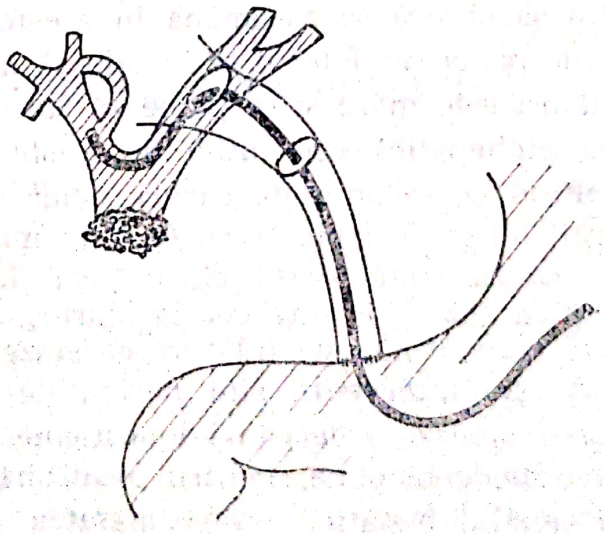

Fig. 104 — Neoplasm biliar în placa hilară. Colangio-omfaloduodenostomie (D. Burlui).

Scanned with OKEN Scanner

HEPATITA CRONICĂ COLESTATICĂ DE INDICAȚIE CHIRURGICALĂ

Hepatita cronică este de două feluri : 1. hepatita cronică persistentă, stabilizată și 2. hepatita cronică agresivă, evolutivă.

Deși în literatură discuțiile s-au purtat mulți ani asupra faptului dacă să se admită în nomenclatura medicală hepatita cronică, la noi în țară a fost recunoscută ca entitate patologică.

Congresul de gastro-enterologie de la Praga din 1968 a stabilit cadrul anatomo-patologic al leziunilor hepatice.

La noi în țară hepatita cronică a constituit o preocupare deosebită pentru interniști ,infecționiști, gastro-enterologi și anatomo-patologi. Lucrările publicate de I. Pavel, V. Runcan, O. Fodor, I. Hațieganu, I. Mincu, T. Nicolaescu, D. Velican și alții au aprofundat și au adus contribuții valoroase la interpretarea unor fenomene clinice serologice și histologice, precum și în clarificarea unor aspecte imunologice și terapeutice.

Cronicizarea evoluției hepatitei nu are încă o explicație cauzală unanim admisă de cercetători. Se admite, în general, că natura virusului, persistența lui în ficat și mai ales fenomenele de autoagresiune prin mecanism autoimun ar avea o importanță deosebită (Mac Kay și Wood).

În cazul în care hepatita cronică se asociază cu colestază, apare icterul, cu caracter de icter mecanic. Histopatologic s-a putut pune în evidență prezența unei supraîncărcări cu pigment biliar, atît la nivelul celulelor hepatice, cît și la nivelul celulelor Kupffer.

Este important de remarcat faptul că majoritatea autorilor insistă asupra stazei de la nivelul canaliculelor biliare intralobulare, care apar burate de trombi biliari, îndeosebi în zona centro-lobulară.

Cercetările de microscopie electronică au precizat unele leziuni primare ale lizozomilor și aparatului Golgi, precum și aspecte de grupare a mitocondriilor și ergastoplasmei în jurul sinusoidelor hepatice.

În ultimii ani se insistă în unele lucrări asupra posibilității ca tulburări funcționale sau leziuni anatomo-patologice ale sfincterului oddian să determine sau să favorizeze staza și hipertensiunea canalară intrahepatică, cu depunere de trombi la nivelul canaliculelor și instalarea icterului.

Hepatita cronică colestatică este o afecțiune care beneficiază în general de un tratament medical complex. Cazurile care se încredințează chirurgului sînt acelea care s-au dovedit a fi rezistente la tratament medical.

Dintre procedeele chirurgicale care s-au aplicat pe scară mai largă sînt de reținut :

Drenajul extern temporar prin colecistostomie sau coledocostomie.

a) Colecistostomia a fost urmată de rezultate inconstante. Dispariția icterului a fost în majoritatea cazurilor de scurtă durată. Închiderea colecistostomiei este urmată aproape întotdeauna de reinstalarea icterului.

b) Coledocostomia cu tub Kehr, precedată de colecistectomie a dat rezultate bune imediat și chiar tardive. Totuși, posibilitatea recidivei icterului și evoluția progresivă către un proces cirogen a făcut pe mulți chirurgi să practice rar această intervenție.

Scanned with OKEN Scanner

Neurectomia periarteră hepatică propusă de Mallet-Gup a dat rezultate încurajatoare la început. La noi în țară, prof. Th. Firică a folosit-o ca metodă terapeutică în scopul profilaxiei instalării și evoluției către un proces cirogen al acestei boli.

Noi am ameliorat tehnica acestei intervenții prin lărgirea neurectomiei, extirpînd rețeaua nervoasă-pariarterială nu numai la nivelul segmentului orizontal al arterei hepatice comune, ci și la nivelul arterei proprii a ficatului, pînă la nivelul bifurcației.

Am obținut următoarele rezultate :

a) Icterul a retrocedat după intervenție în majoritatea cazurilor ; doar 10% au recidivat între 6 și 12 luni de la intervenție.

b) Starea generală s-a ameliorat rapid, prin dispariția fenomenelor dispeptice și restabilirea echilibrului psihic.

c) Testele biologice și probele de disproteinemie s-au îmbunătățit treptat, fără însă a reveni la normal.

Studiul evoluției leziunilor hepatice prin puncții biopsice repetate ne-a arătat însă că procesul cirogen nu a fost influențat favorabil suficient.

Aceste rezultate insuficient de satisfăcătoare ne-au făcut să reluăm studiul rolului pe care îl pot avea tulburările de funcționalitate sau de morfologie oddiană în întreținerea și agravarea colestazei intrahepatice.

În declanșarea tulburărilor de dinamică oddiană și în organizarea lor, un rol deosebit îl au leziunile inflamatorii de pediculită hepatică, de coledocită și pericoledocită, adenopatiile pericoledociene. Calea biliară nu este dilatată deoarece staza biliară are loc la nivelul canaliculelor intra-hepatice, care în multe cazuri sînt blocate de trombi biliari.

Bazați pe aceste observații și pe investigarea instrumentală și colangiografică peroperatorie care au confirmat aceste date, am trecut la aplicarea sistematică a *papilosfincterotomiei oddiene, cu drenaj extern temporar al căii biliare principale*.

Rezultatele obținute sînt superioare celor obținute cu celelalte procedee.

Examenul histologic executat sistematic pe fragmentele de papile recoltate peroperator, precum și din peretele ampular au confirmat de fiecare dată prezența leziunilor de hiperplazie glandulară, prezența procesului inflamator cronic supraadăugat și îndeosebi scleroza și fibroza papilo-ampulară.

Cedarea icterului este urmată de ameliorarea rapidă a stării generale. Urmărirea periodică a acestor bolnavi clinic și paraclinic ne face să credem că și rezultatele tardive vor fi superioare.

Scanned with OKEN Scanner

PATOLOGIA CHIRURGICALĂ A SPLINEI

LEZIUNILE TRAUMATICE ALE SPLINEI

Rupturile traumatice ale splinei reprezintă una din leziunile viscerale cele mai frecvente în cadrul contuziilor abdomenului.

Trebuie să distingem de asemenea plăgile prin armă albă, prin armă de foc.

Plăgile prin armă de foc sînt foarte grave întrucît ele produc leziuni locale importante, la care se adaugă leziuni pluriviscerale (pleură, plămîni, stomac, intestin, colon etc.).

Tabloul clinic al plăgilor splinei este foarte variat. Uneori, mai ales în plăgile mici, cu pierderi de sînge puţin importante, semnele clinice dau tabloul unei iritaţii peritoneale (contractura peretelui abdominal, greţuri, vărsături). În plăgile mari tabloul clinic este acela al unei hemoragii interne, intraperitoneale.

Diagnosticul nu este întotdeauna simplu, deoarece leziunile asociate din partea organelor vecine (toraco-abdominale) maschează leziunea splenică. Prognosticul acestor plăgi prin armă de foc este grav.

Tratamentul este chirurgical şi el trebuie instituit de urgenţă, pe o cale de abord cît mai aproape de leziunea splenică şi a organelor învecinate presupuse lezate. Splenectomia este operaţia de elecţie.

Meşajul plăgilor splenice, ca şi sutura parenchimului nu au dat rezultate bune, într-un procent satisfăcător.

Etiologie

Accidentele de circulaţie reprezintă actualmente cauza cea mai frecventă a rupturii de splină. În aproximativ 50% din cazuri, accidentul are loc la tineri în jurul vîrstei de 20—30 de ani.

Ruptura splinei este datorită în majoritatea cazurilor unui traumatism direct la nivelul hipocondrului drept. Un şoc indirect, acţionînd prin contralovitură (cădere de la înălţime, cădere în şezut, un şoc abdominal) poate produce o ruptură splenică la nivelul inserţiei mezourilor sale.

Uneori traumatisme minore, dar pe fondul unei spline patologice, pot produce ruptura organului. Traumatismul constituie cauza determinată a rupturii splenice. El poate acţiona pe o splină patologică (cauză favorizantă) : splenomegalii de diverse cauze. În aceste cazuri hemoragia este mare şi intervenţia chirurgicală nu poate salva bolnavul.

Există și rupturi de splină aparent spontane ; ruptura splinei este favorizată și de faptul că ea este un organ moale, cu o capsulă subțire.

Anatomia patologică

Splina poate fi fisurată, secționată parțial, contuzionată, cu fragmente detașate, sau complet explodată.

Fisurile simple : realizează un *hematom* circumscris, fie subcapsular prin leziune interstițială, respectînd capsula, fie perisplenic dacă capsula este ruptă, iar loja splenică blocată de aderențe.

Acest hematom circumscris se poate organiza formînd un hematom închistat sau, *după un interval liber,* difuzează în marea cavitate peritoneală (ruptura în doi timpi).

Rupturile splinei provoacă de la început o inundație hemoragică a cavității peritoneale, cu semne de hemoragie internă și chiar șoc hemoragic.

In rupturile de splină leziunile asociate sînt frecvente : fracturi de coaste cu sau fără hemotorax stîng, contuzii ale rinichiului stîng, ruptura cupolei diafragmatice stîngi, leziuni digestive (marea tuberozitate gastrică, unghiul colic stîng, intestin subțire, pancreas, ficat).

Se întîlnesc și cazuri cu leziuni extra-regionale, fiind vorba de politraumatizați.

In stabilirea diagnosticului trebuie să apelăm la o bună anamneză pentru precizarea traumatismului, modului cum el a acționat, și eventual natura și intensitatea sa. În orice caz *starea lipotimică* pe care o prezintă bolnavul după traumatism este caracteristică. Alteori, *după un interval liber de cîteva ore,* starea lipotimică se instalează cu brutalitate. Aceasta arată că splina continuă să sîngereze sau a început să sîngereze.

Semnele de hemoragie internă sînt uneori clare : *paloare, ameţeli, sete, puls rapid, temperatură scăzută.* Examenul pulsului trebuie repetat din jumătate în jumătate de oră. Creșterea frecvenței lui pledează pentru hemoragie. Abdomenul este suplu. Contractura peretelui trebuie să ne facă să ne gîndim la leziuni asociate, perforative, de organe cavitare.

Puncția abdominală este de cele mai multe ori revelatoare.

T. Denneby și colab. (1961) arată că pe 83 de cazuri de ruptură de splină simptomatologia clinică a fost foarte variată. De asemenea unele examene de laborator, ca de pildă : hiperleucocitoza, anemia, procentul de hemoglobină și hematocritul, precum și examenul radiologic nu au dat întotdeauna rezultate caracteristice. Cercetarea hemoperitoneului prin puncție nu s-a făcut decît la 3 bolnavi, obținîndu-se sînge la 2 dintre ei.

Intervenția de elecție a fost splenectomia.

Complicațiile postoperatorii cele mai frecvente au fost : atelectazia, supurația plăgii, focare pulmonare, abcese subfrenice ; 75% dintre răniți s-au vindecat fără complicații.

Forme clinice

1. Forma supraacută — cu hemoragie profuză și moarte rapidă. Diagnosticul rămîne grav chiar în caz de intervenție precoce, cu splenectomie și transfuzii masive.

Scanned with OKEN Scanner

2. Forma acută tipică este forma clinică, în care semnele de hemoragie internă sînt evidente (paloare, puls rapid), iar semnele obiective sînt nete (durere în hipocondrul stîng, abdomen ușor balonat, submatitate în flancuri). În aceste forme, intervenția precoce — *splenectomia* — este urmată, în majoritatea cazurilor, de vindecare.

3. Forma cu hemoragie mare întîrziată. Această formă o întîlnim atunci cînd traumatismul s-a soldat la început cu un hematom subcapsular. După un interval liber de cîteva ore, zile sau două luni, hematomul subcapsular se deschide brutal în cavitatea peritoneală urmat de o stare sincopală și semne de hemoragie intens ;

4. Forma cu sîngerări succesive. Aceste hemoragii mici și intermitente, sînt datorite unor fisurări splenice, sau depolisări corticale. Treptat se instalează anemia și semnele obiective locale, care condiționează intervenția chirurgicală.

5. Forma discretă insidioasă. Hemoragia din loja splenică are tendință la localizare, închistare și suprainfecție, evoluînd ca un abces subfrenic.

6. Forme asociate. Cea mai importantă — ca gravitate — este ruptura asociată a rinichiului stîng, cu contractarea peretelui, hematurie și hematom lombar.

Tratamentul

Operația trebuie executată de urgență, sub protecția transfuziei de sînge. Anestezia generală este indispensabilă. Rezultatele splenectomiei sînt favorabile, însă mortalitatea rămîne crescută 15—20%.

Reanimarea. Ea se sprijină pe transfuzia de sînge izo-grup, izo-*Rhesus*. Ea trebuie să fie administrată într-un ritm rapid pentru a ridica tensiunea arterială maximă la cel puțin 10, pentru a putea interveni. În caz că tensiunea nu crește, sîntem obligați de a opera pentru a face hemostaza, însă riscul stopului cardiac în timpul inducției anestezice este mare.

Splenectomia va fi executată pe o cale de abord care să permită o lumină bună asupra lojii splenice și tratarea eventualelor leziuni asociate.

Evoluția postoperatorie se poate complica de hipertermie postoperatorie, tromboza axului splenoportal, complicații pleuro-pulmonare (atelectazie sau epanșament pleural), abces subfrenic stîng.

Dintre cauzele de deces mai întîlnite postoperator trebuie reținute : hemoragia, șocul ireversibil și alte leziuni traumatice asociate.

SPLINA MOBILĂ

Se întîlnește rar și nu în cadrul unei ptoze viscerale generalizate. Este vorba de o anomalie congenitală (absența sau lungimea anormală a ligamentului freno-splenic), la care se adaugă un proces patologic care crește dimensiunile și greutatea splinei.

Anatomia patologică. În mobilitatea sa, splina poate depăși rebordul costal și să ajungă în fosa iliacă stîngă, sau chiar dreaptă, cînd primește

Scanned with OKEN Scanner

numele de splină ectopică. În noua sa poziţie anatomică splina stabileşte aderenţe cu organele vecine : uter, vezică urinară, colon sigmoidian etc. Datorită mobilităţii şi lungimii pediculului, splina se poate torsiona. Torsiunea este urmată de stază venoasă, cu infarctizarea parenchimului, infectare şi supuraţie.

Studiu clinic : ectopia splenică nu are o simptomatologie caracteristică. Ea este descoperită întîmplător cu ocazia unui examen medical general sau pentru tulburări digestive minore.

Examenul obiectiv pune în evidenţă tumora splenică, cu scobitura de pe marginea anterioară. Cînd splina este fixată de aderenţe, tumora se poate confunda cu tumori ovariene, uterine sau de mezenter.

Splinele accesorii : este vorba de o masă de ţesut splenic incapsulat, care se individualizează, apoi se detaşează de splina propriu-zisă în cursul dezvoltării. Se presupune că un număr de spline accesorii embrionare dispar la naştere, dar cele care persistă sau reapar pot să se hipertrofieze în cursul unei stări patologice ca : icter hemolitic congenital sau purpură trombopenică. Se întîlnesc mai des la nivelul hilului splenic, de-a lungul pediculului vascular al splinei, cozii pancreasului, polului superior renal stîng, mezouri, epiploon. Sînt citate cazuri cu spline accesorii în scrot, ajunse acolo prin migraţia testiculului.

Ele trebuie îndepărtate odată cu splenectomia pentru boala de bază, deoarece splinele accesorii restante după splenectomie se pot hipertrofia anatomic şi funcţional, pînă la recidiva bolii pentru care a fost executată intervenţia chirurgicală.

Răsucirea pediculului splinei

Cauza cea mai frecventă a torsionării pediculului splenic este splina mobilă, sau splina ptozată.

Etiologic : pedicului splenic lung favorizează mobilitatea mare a splinei în loja sa şi astfel poate avea loc torsionarea sa. La aceasta pot să contribuie, aşa cum arată M. Matyas şi colab., o serie de factori :

a) scăderea bruscă a presiunii intra-abdominale prin golirea bruscă a conţinutului gastro-intestinal sau a uterului gravid după naştere etc.

b) creşterea bruscă a presiunii în urma unor contracţii violente ale peretelui abdomenului şi ale diafragmului (efort brusc, vărsături etc.).

c) schimbarea bruscă a poziţiei corpului (ridicarea din poziţia orizontală şi invers).

d) o tulburare hemodinamică locală condiţionată de turgescenţa şi răsucirea venei splenice, care este mai lungă, în jurul arterei mult mai scurtă şi mai rigidă.

Ca factori ajutători pot fi încriminate toate leziunile care duc la inegalitate de dezvoltare în greutate a diferitelor părţi ale splinei (formaţiuni chistice, tumori, stază etc.).

Anatomie patologică. Leziunile sînt variabile şi de intensitate diferită. Răsucirea pediculului splenic poate fi totală sau parţială. Rareori se pot întîlni răsuciri cu mai multe ture. Circulaţia venoasă este jenată sau oprită, cu stază retrogradă, congestie splenică şi uneori ruptura capsulei cu hemoperitoneu consecutiv. Obstrucţia arterei este urmată de ischemie şi sfacelare a splinei. Tromboza venei splenice se instalează

Scanned with OKEN Scanner

rapid. Evoluția trombului către trunchiul portal complică tabloul anatomo-patologic și manifestările clinice care reflectă un sindrom acut de hipertensiune portală prin baraj prehepatic.

Antrenarea în torsiune a unghiului splenic al colonului poate să se soldeze cu un sindrom ocluziv intestinal.

Simptome : durere bruscă și violentă în hipocondrul stîng, însoțită de grețuri, vărsături și pareză intestinală cu prezența unei tumori abdominale sub rebordul costal stîng care crește treptat sînt elemente clinice caracteristice pentru diagnostic.

Tratamentul este chirurgical, aplicat de urgență, iar intervenția curativă — *splenectomia.*

CHISTURILE SPLINEI

CHISTUL HIDATIC AL SPLINEI

Chistul hidatic al splinei este o localizare destul de rară a echinococozei — mai puțin de 2%.

Etiologie. O singură cale de infestare este admisă, calea arterială. Embrionul hexacant traversează ficatul, apoi filtrul pulmonar și de aici pătrunde în circulația generală, ajungînd în splină.

Anatomie patologică : se disting următoarele trei forme : *forma abdominală,* cea mai frecventă ; *forma toracică,* mult mai rară ; *forma abdomino-toracică,* cea mai rară. Dimensiunile chistului sînt variabile, iar conținutul lichidian, uneori foarte abundent. Lichidul poate fi clar, puriform sau net purulent ; calcificarea peretelui se întîlnește rar. Se întovărășește, de cele mai multe ori, de alte localizări.

Punga chistică este bine delimitată de restul parenchimului splenic. Ea este aderentă și execută compresiuni pe alte viscere : stomac, unghi splenic al colonului, diafragm. Uneori se poate deschide într-un organ cavitar (stomac, colon, pleură etc.).

Studiu clinic : perioada netumorală, asimptomatică poate fi lungă. Apariția tumorii în hipocondrul stîng, însoțită de dureri cu caracter intermitent în epigastru, diaree, grețuri, vărsături, dureri intercostale ne îndreaptă către investigarea de laborator. Reacția de deviație a complementului dă rezultate inconstante și paradoxale. Eozinofilia este mai puțin frecventă decît în alte localizări ale chistului hidatic. Reacția Cassoni este mai aproape de realitate cînd este pozitivă.

Chistul abdominal este cel mai frecvent. Ajunge de dimensiuni considerabile. Tumora se palpează cu ușurință, urmărește mișcările respiratorii. Matitatea ei lichidiană se continuă cu matitatea splenică. Tumora nu depășește, de obicei, linia mediană. Ea rămîne în hipocondrul și flancul stîng timp îndelungat. Fremismentul hidatic se percepe inconstant și cu dificultate. Examenul radiologic arată : ascensionarea cupolei diafragmatice, refularea către dreapta a stomacului și în jos a unghiului splenic al colonului.

Scanned with OKEN Scanner

Se poate confunda cu un chist de pancreas, de mezenter, de epiploon sau o tumoră de rinichi stîng.

Chisturile toracice. Ele se anunţă printr-o simptomatologie toracică; dispnee la efort, dureri la baza hemitoracelui şi în umărul stîng; baza hemitoracelui este evazată şi imobilă uneori în respiraţie. La percuţie găsim matitate. În chisturile foarte voluminoase se observă uneori deplasarea cordului.

Chisturile abdomino-toracice sînt foarte rare. Tabloul clinic împrumută şi din simptomatologia toracică şi din cea abdominală. Semne particulare nu au.

Evoluţie şi complicaţii : evoluţia durează trei sau patru ani şi chiar mai mult. S-au putut constata vindecări excepţionale prin calcificare sau prin deschiderea într-un organ cavitar. În mod obişnuit chistul cîştigă în dimensiuni şi se complică cu compresiuni ale organelor din jur sau supuraţie. Infectarea chistului poate trece neobservată sau, dimpotrivă, ea se face recunoscută prin ascensiuni febrile, alterarea stării generale, creşterea în dimensiuni a tumorii şi hiperleucocitoză.

Deschiderea în cavitatea peritoneală declanşează o peritonită. Dacă nu este infectat produce o echinococoză peritoneală.

Diagnostic : în regiuni infestate cu Taenia echinococus, orice tumoră din hipocondrul stîng trebuie să ne facă să ne gîndim la un chist hidatic splenic sau de lob hepatic stîng.

Chisturile hidatice splenice cu evoluţia abdominală trebuie diferenţiate de alte tumori printre care, în primul rînd, trebuie să amintim tumorile mezenterice. Ele sînt situate mai aproape de linia mediană, sînt mobile în sens transversal şi sînt separate de peretele abdominal prin sonoritatea intestinală.

Tumorile renale sînt uneori mai greu de diferenţiat. Trebuie avut în vedere, însă, că ele prezintă contact lombar intim, sînt mai puţin mobile sau chiar fixe, şi sînt separate anterior de perete prin sonoritatea gastrică şi colică. Examenele radiologice, şi îndeosebi *urografia,* tranşează diagnosticul.

Chistul hidatic al lobului stîng hepatic are mai mult o evoluţie anterioară, nu are contact lombar, iar matitatea lui se continuă cu restul matităţii hepatice.

Celelalte splenomegalii, aşa-zise medicale, sînt uşor de diferenţiat de chistul hidatic, deoarece cu toată mărimea ei splina îşi păstrează forma, inclusiv incizura de pe marginea anterioară.

Tratament : chistul hidatic al splinei trebuie operat. Se folosesc următoarele metode : *marsupializarea chistului, enucleare imediată, rezecţia chistului, splenectomia.* Fiecare tip de intervenţie va fi aplicat diferenţiat în raport cu particularităţile evolutive, complicaţiile prezente şi condiţiile anatomice locale.

Marsupializarea va fi rezervată pentru chisturile aderente. În aceste cazuri splenectomia este o intervenţie periculoasă. Cînd coexistă cu altă localizare, va trebui să începem întotdeauna prin a trata chistul cel mai ameninţător.

Scanned with OKEN Scanner

CHISTURILE NEPARAZITARE ALE SPLINEI

În afară de chisturile dermoide şi chisturile epidermoide întîlnim chisturi cu conţinut seros (boala polichistică sau mari chisturi unice) şi cu conţinut sanguinolent, care sînt fie angioame chistice, fie hematoame închistate ale splinei.

1. *Chisturile dermoide* sînt rare şi puţin cunoscute din punct de vedere etiopatogenic.

2. *Chisturile epidermoide* sînt rare şi se dezvoltă de obicei la femei tinere care au suferit un traumatism asupra hipocondrului stîng. Tumora se constituie lent după un interval mai mult sau mai puţin lung. Ea apare sub forma unei mase voluminoase rotunde, de aspect chistic, care este descoperită cu ocazia unui examen general.

Macroscopic, tumora apare cu pereţii albicioşi, sidefii şi puţin aderentă de organele din jur. Ea conţine un lichid serohematic.

Splenectomia este operaţia de elecţie. Originea acestor chisturi este foarte discutată. Natura lor epidermoidă este atribuită unei incluzii embrionare de epiteliu glandular germinativ. Alţii susţin că este vorba de o metaplazie. A. Gosset şi colab. (1939) susţin că aceste chisturi sînt de fapt false chisturi posttraumatice, al căror perete intern ar fi fost căptuşit de o pătură epiteloidă.

3. *Chisturile cu conţinut seros.* Este vorba, de fapt, de degenerescenţa chistică a splinei.

Putem întîlni prezenţa unor chisturi multiple, pline cu conţinut seros, adevărate limfangioame chistice. Mai frecvent întîlnim *chistul unic sau multilocular,* care poate ajunge la dimensiuni considerabile. Conţinutul este constituit de o serozitate pură.

Tratamentul de elecţie este splenectomia.

S-au practicat cu succes, în unele cazuri care s-au pretat, operaţii mai conservatoare : rezecţia chistului sau splenectomia parţială.

4. *Chisturile cu conţinut sanguinolent.* Ele sînt, de fapt, angioame chistice ale splinei şi care, alături de conţinutul sanguinolent, mai prezintă şi cheaguri de sînge aderente de peretele chistic. Mai frecvent întîlnite sînt hematoamele posttraumatice. Hemoragia intrasplenică, consecutivă unui traumatism minim, se produce pe fondul unei vechi leziuni de splină paludică (hematomul închistat). Se dezvoltă către una din feţele splinei, aderă de organele din jur şi creşte prin pusee succesive, în raport cu fiecare nouă hemoragie. Aceste hematoame se pot infecta.

Tratamentul este numai chirurgical şi constă în splenectomie. Intervenţia chirurgicală este, de cele mai multe ori, dificilă datorită aderenţelor splinei cu organele vecine.

ABCESELE SPLINEI

Abcesele adevărate ale splinei se împart în două grupuri : *infarctele septice* şi *abcesele miliare multiple* consecutive fie unor infecţii localizate (plagă infectată, furuncul, pneumonie, apendicită etc.), fie unor infecţii septicemice (stafilococii, infecţii puerperale, febră tifoidă etc.).

Scanned with OKEN Scanner

Anatomia patologică. Abcesele pot fi unice sau multiple. Punga purulentă situată, la început, intrasplenic se superficializează treptat către una din fețe sau poli. Peretele abcesului aderă intim de organele vecine și se poate deschide în cavitatea pleurală, în bronhie, în colon, sau în cavitatea peritoneală.

Simptome și diagnostic : debutul poate fi brutal, cu dureri, febră și splenomegalie, în cursul unei infecții localizate sau generalizate. Alteori debutul este insidios, cu febră, dureri, anemie progresivă. Evoluția durează cîteva săptămîni sau chiar cîteva luni.

În abcesele polului superior al splinei, complicațiile pleuro-pulmonare se pot instala rapid și pot deruta pe medic în stabilirea diagnosticului.

Abcesele polului inferior al splinei pot fi diagnosticate mai ușor, însă există pericolul mare ca aceste abcese să se deschidă într-un organ cavitar sau în peritoneu liber.

Pentru stabilirea diagnosticului, alături de simptomele de mai sus trebuie să apelăm la examene suplimentare : examenul sîngelui (hiperleucocitoză), examen radiologic simplu și după opacifierea pielo-renală. Se vor elimina : flegmonul peretelui, flegmonul perinefretic, pionefroza, abcesul lobului stîng al ficatului, spline mari (tuberculoză Kala-Azar, leucemia), pleurezia purulentă.

Tratamentul. Tratamentul cu antibiotice poate opri și face să retrocedeze abcesele miliare la început. Abcesul mare constituit nu beneficiază decît de splenectomie. Operațiile mai conservatoare nu își găsesc indicația decît în cazuri cu totul particulare.

INFLAMAȚIILE CRONICE ALE SPLINEI

Inflamațiile cronice produc, în general, două tipuri de leziuni : difuze și în focar (circumscrise). Primele se caracterizează prin dilatația sinusurilor, hipertrofia endoteliului și a țesutului conjunctiv. Îngroșarea peretelui vascular merge paralel cu diminuarea lumenului pînă la dispariția lui, soldîndu-se cu infarcte și necroze parcelare ale parenchimului.

Splina se hipertrofiază, se indurează datorită dezvoltării exuberante a țesutului conjunctiv, cu tendință la degenerescență hialină sau amiloidă. Splenomegalia se însoțește treptat de instalarea hipersplenismului clinic și de laborator. Compresiunile pe organele vecine pot produce tulburări mecanice sau funcționale foarte polimorfe.

TUBERCULOZA SPLINEI

Tuberculoza splinei este o afecțiune rară. Din punct de vedere anatomo-patologic distingem :

1. granulii localizate la splină ;
2. abcese reci splenice ;
3. tuberculoza sclero-cazeoasă, forma cea mai frecventă. Splina este mult mărită de volum, iar pe secțiune apar noduli tuberculoși.

Scanned with OKEN Scanner

4. ciroza splenică hipertrofică cu splină mare și perisplenită.

Concomitent se pot găsi leziuni tuberculoase în ficat sau în ganglionii limfatici abdominali.

Studiu clinic. Boala se întîlnește la ambele sexe, mai frecvent între 20 și 40 ani. Semnul dominant este splenomegalia. Ea se însoțește de dureri la nivelul hipocondrului, ascensiunii febrile cu transpirații profuze, pierderi în greutate, tulburări digestive.

Diagnosticul nu este ușor de făcut. Trebuie eliminate toate afecțiunile care dau splenomegalie : paludismul, sifilisul, boli de sînge etc.

Anomaliile hematologice simulează o hemopatie malignă realizînd fie o poliglobulie, fie o citopenie. Posibilitatea reacțiilor mieloide sau leucemice complică problema, pe care o pot rezolva numai argumente *clinice, anatomice* și *terapeutice*.

Aceste dificultăți de diagnostic fac ca precizarea naturii bacilare a splenomegaliei să fie făcută la intervenție sau la necropsie.

Tratamentul constă în splenectomie, efectuată după o pregătire prealabilă cu un tratament antibacilar. După splenectomie bolnavul va fi dispensarizat și va urma un tratament antibacilar sub controlul specialistului.

SPLENOMEGALIA MALARICĂ

Se întîlnește mai rar în ultimii ani la noi în țară, datorită eradicării paludismului.

Splenomegalia poate ajunge la dimensiuni considerabile, exercitînd compresiuni pe organele cavitare și contractînd aderențe cu pereții lojii sau pereții abdominali. Splina malarică este friabilă și aptă pentru leziuni secundare (rupturi, torsiuni, transformări chistice, supurații etc.).

Splenectomia constituie tratamentul de elecție, cînd celelalte mijloace terapeutice conservatoare nu au dat rezultate.

SPLENOMEGALIA SIFILITICĂ

Întîlnită mult mai rar astăzi, splenomegalia sifilitică (luetică) îmbină două forme anatomo-patologice ; forma fibroasă și forma hiperplazică interstițială. Evoluția anatomo-clinică a splenomegaliei sifilitice se apropie de cea malarică. În formele incipiente de splenomegalie, tratamentul bolii de bază poate reduce volumul splenomegaliei și să stabilizeze evoluția. Dimpotrivă, dacă tratamentul medical rămîne fără rezultat se poate recurge la splenectomie.

SPLENOMEGALIA EGIPTEANĂ

Boala este datorită unui parazit, *Schistosoma mansoni*, și poartă denumirea de bilharzioză. Parazitul se localizează în ficat, unde determină leziuni cirogene evolutive. Alteori, ciroza hepatică se însoțește de un proces de fibroză pancreatică și peripancreatită cu stenoză a venei splenice. Ambele leziuni determină un sindrom de hipertensiune portală

Scanned with OKEN Scanner

prin baraj intrahepatic sau mixt (intra- și extrahepatic) cu splenomegalie consecutivă de tip fibrocongestiv.

În evoluția clinică a bolii remarcăm febra de tip ondulat, fenomene de cistită, diaree și decompensarea ascitică sau hemoragică.

În stabilirea indicațiilor terapeutice trebuie să avem în vedere stadiul evolutiv al bolii. Înainte de constituirea hipertensiunii portale, splenectomia poate ameliora sindromul hipersplenic și chiar starea generală a bolnavului. După instalarea sindromului de hipertensiune portală se poate aviza, de la caz la caz, stabilirea unei derivații porto-sistemice (vezi capitolul Hipertensiunea portală).

ANEVRISMELE ARTERIO-VENOASE SPLENICE

Se întîlnesc rar, de obicei la vîrstă adultă și se diagnostichează, de multe ori, în timpul laparotomiei pentru hemoragie internă, consecutivă rupturii sacului anevrismal.

Primul caz a fost diagnosticat în timpul unei autopsii de către Weigert (1886). În 1889, Goodhart prezintă cazul unei femei de 49 de ani, decedată de hemoragie gastro-intestinală. La autopsie se constată prezența unei fistule arterio-venoase splenice cu tromboza venelor gastrice și a venei colice drepte.

Contribuții valoroase la studiul anatomo-clinic și terapeutic al afecțiunii au adus cazurile publicate de Blakemore (1948), Adams (1951), Sigwart (1953), Patel și colab. (1961), I. Făgărășanu și colab. (1964), L. Leger și colab. 1961 și alții.

Etiologie. Boala se dezvoltă, în general, pe fondul unei ateroscleroze generalizate (46% din cazuri) sau al unor boli ca : anomalie congenitală, sifilis, tromboza venei splenice, hipertensiune portală, malarie, hipertensiune arterială.

Anevrismele arterio-venoase splenice pot fi congenitale sau cîștigate :

— Apariția tulburărilor la o vîrstă tînără și descoperirea unor fistule multiple ar pleda în favoarea originii congenitale. Unele din aceste fistule arterio-venoase congenitale devin manifeste la vîrsta adultă, datorită probabil unui anumit calibru necesar sau unei cauze declanșatoare, cum ar fi sarcina sau un episod patologic oarecare.

— Fistulele cîștigate pot să apară în urma unor traumatisme (plăgi prin armă de foc) sau după splenectomii urmate de ligatura în masă sau transfixiantă a pediculului splenic. De asemenea, un anevrism splenic se poate rupe fie retroperitoneal, fie în cavitatea peritoneală, fie în vena splenică. În varianta ultimă poate lua naștere fistula arterio-venoasă urmată de un sindrom de hipertensiune portală sectorială cu splenomegalie și hipersplenism sau chiar de o hipertensiune portală de aport.

Anatomie patologică. Anevrismul este de obicei sacciform, de dimensiuni variabile, cu peretele îngroșat, aderent la peritoneul parietal posterior, pancreas, uneori fața pediculară a splinei.

În majoritatea cazurilor sediul este extrasplenic în diferite porțiuni ale arterei, de la origine pînă la bifurcație, inclusiv. Mai rar el poate fi situat intrasplenic, în vecinătatea hilului, sau în profunzimea paren-

Scanned with OKEN Scanner

chimului. Majoritatea autorilor sînt de părere că varianta intrasplenică are o origine congenitală.

Tumora anevrismală, ca și fistulele arterio-venoase, pot fi unice sau multiple, situate de-a lungul axului vascular arterio-venos sau chiar intrasplenic.

Volumul tumorii variază, ca și calibrul fistulei arterio-venoase, de la cîțiva centimetri, la diametrul unei portocale (Patel și colab.).

Vena splenică și chiar artera splenică sînt dilatate și cu pereții îngroșați. Modificările de calibru ale venei splenice pot fi puse în evidență, preoperator, prin splenoportografie. Anevrismul poate fi diagnosticat prin arteriografie selectivă prin trunchiul celiac.

Aderențele strînse pe care le contractează anevrismul cu organele vecine : stomac, colon etc. fac posibilă ruptura lui în aceste organe, dînd tabloul clinic al unei hemoragii digestive.

Am arătat mai sus că anevrismul arterio-venos splenic poate determina un sindrom de hipertensiune portală, însă trebuie avut în vedere că și o hipertensiune portală se poate complica în evoluția ei cu o fistulă arterio-venoasă splenică. În acest caz, anevrismul arterio-venos splenic este o consecință și nu o cauză a hipertensiunii portale.

Simptomatologie. Din cauza unei simptomatologii clinice puțin caracteristice, în multe cazuri diagnosticul preoperator întîmpină dificultăți.

Hemoragiile digestive sînt destul de frecvente în tabloul clinic sub formă de hematemeze sau melene.

Durerea constituie un element clinic de asemenea important, suficient de constant. Cînd se însoțește de creșterea de volum a splinei, trebuie să ne gîndim la această afecțiune. Cînd durerea este localizată la nivelul epigastrului este mai puțin semnificativă, dacă este interpretată izolat de alte manifestări.

Alterarea stării generale nu este prezentă la toți bolnavii. Totuși, în unele cazuri se pot constata astenie, anorexie și pierdere în greutate.

La examenul obiectiv se descoperă o splenomegalie mai mult sau mai puțin importantă. Este un semn aproape constant și de mare valoare diagnostică în cadrul simptomatologiei generale a bolnavului.

Ficatul este de obicei în limite normale. Totuși unii autori, ca Patel și colab., Cassel și alții, au întîlnit bolnavi cu anevrisme arterio-venoase splenice care prezentau alături de splenomegalie și un ficat global mărit de volum.

Prezența unui suflu continuu cu întărire sistolică, la nivelul hipocondrului drept, cu iradiere în spate sau la baza hemitoracelui stîng tranșează de cele mai multe ori diagnosticul clinic.

Este adevărat că în prezentarea unor observații în literatură, acest suflu nu este menționat, dar nici nu se remarcă dacă a fost căutat.

Prezența acestuia sau a unor tulburări cardiace sînt legate de anumite particularități anatomo-clinice și nu au mare valoare diagnostică.

Examenele radiologice. Radiografia simplă abdominală poate fi de un real folos cînd pereții anevrismului sînt calcificați. Este demonstrativ cazul lui J. N. Ward-McQuald (1962) care prezenta crize dureroase violente la nivelul hipocondrului stîng de mai multe luni. Diagnosticul de anevrism splenic calcificat cu invadarea pancreatică a fost pus pe baza unui examen radiologic simplu. Bolnava a fost vindecată prin splenectomie și pancreatectomie stîngă.

Scanned with OKEN Scanner

Tranzitul baritat al esofagului poate pune în evidență prezența varicelor esofagiene, iar splenoportografia dă indicații valoroase asupra calibrului axului spleno-portal.

Dar examenul radiologic esențial este constituit de *aortografie*, care poate diagnostica anevrismul arterial splenic, ectazia anevrismală venoasă și chiar comunicarea (fistula arterio-venoasă) dintre cele două pungi vasculare.

Aortografia poate fi efectuată prin penetrația directă a aortei sau chiar prin cateterism retrograd, cum preferă Patel.

Examenele de laborator pot decela în unele cazuri prezența unui hipersplenism moderat.

Tratament. Este o boală chirurgicală și intervenția se impune de îndată ce diagnosticul a fost stabilit.

Tactica operatorie variază de la autor la autor. Noi înclinăm pentru aceea propusă de L. Leger și colab. (1961), și anume :

1. Splenectomia este operația de elecție.
2. Splenectomia se poate asocia cu exereza pedicululuí vascular splenic, pentru îndepărtarea pungii anevrismale arterio-venoase.
3. Măsurarea presiunii portale, înainte și după splenectomie, este obligatorie, după care se va proceda astfel :

a) dacă, după splenectomie, hipertensiunea portală diminuează, intervenția poate fi considerată eficientă ;

b) dacă hipertensiunea portală nu se modifică sau crește, splenectomia va fi urmată de o anastomoză spleno-renală.

Scanned with OKEN Scanner

PATOLOGIA PANCREASULUI

PANCREATITELE ACUTE ŞI CRONICE

PANCREATITA ACUTĂ

Definiţie : pancreatita acută reprezintă un sindrom abdominal acut, determinat de leziuni anatomice şi funcţionale la nivelul glandei care, începînd de la congestie şi edem, pot să ajungă la hemoragii, necroză şi supuraţie.

Etiopatogenie. Este o afecţiune relativ frecventă, întîlnită atît la bărbaţi cît şi la femei, între 40—60 ani, care prezintă tulburări metabolice (ateroscleroze, hipertensiune arterială, obezitate, alcoolism, litiază biliară, stări alergice etc.).

Au fost emise mai multe teorii pentru explicarea mecanismelor etiopatogenice, responsabile de modificările funcţionale şi morfologice atît de variate şi complexe, pe care le prezintă pancreasul în timpul evoluţiei unei pancreatite acute.

1. *Teoria vasculară* caută să atribuie modificărilor vasculare un rol dominant. Ordinea acestor modificări ar fi : *angiospasmul reflex, tromboza vasculară şi infarctul.* Participarea lor este diferită ca întindere şi intensitate de la un segment pancreatic la altul, ceea ce ar explica polimorfismul modificărilor anatomopatologice pe care îl întîlnim în practică.

2. *Teoria infecţioasă :* factorul infecţios constituie o componentă importantă în dezvoltarea unei pancreatite acute.

El poate fi dat de : parotidite, stări gripale, febră tifoidă, supuraţii (genitale, apendiculare, infecţii biliare, tromboflebite etc.).

Propagarea infecţiei la nivelul pancreasului se poate face pe cale hematogenă, limfatică, canaliculară, sau direct prin contiguitate de la un focar septic din vecinătate.

3. *Teoria canaliculară* presupune existenţa unui *reflux biliopancreatic,* care datorită unui obstacol oddian (spasm, inflamaţie, calcul) ar favoriza refluxul bilei infectate în wirsung şi activarea intrapancreatică a tripsinei, urmată de autodigestia pancreasului.

Hipertensiunea din căile pancreatice este obligatorie pentru repolarizarea epiteliului glandular pancreatic ; ea este determinată de dificultăţile de drenaj ale lichidului pancreatic, datorită spasmului, edemului oddian sau chiar leziunilor de polipo-oddită stenozantă sau wirsungită termnială.

4. *Teoria anafilactică :* terenul alergic constituie un factor predispozant la pancreatită. *Vasodilataţia, permeabilitatea vasculară crescută* şi

edemul sînt elemente care condiționează, în stările alergice, un lanț enzimatic la nivelul pancreasului.

5. *Teoria nervoasă:* acordă o valoare mare tipului de sistem nervos, pe fondul căruia se dezvoltă un proces pancreatic. Excitațiile interoceptive declanșează prin intermediul sistemului nervos central, leziuni de intensitate diferită determinate de *vasodilatație, edem, hemoragie, hipersecreție pancreatică.*

Printre factorii care duc la excitații supraliminare, cei mai importanți sînt: bolile căilor biliare, boala ulceroasă, gastro-duodenitele, alimentația copioasă, bogată în special în grăsimi, obezitatea, sifilisul și arterioscleroza, leziuni la nivelul porțiunii ampulare a coledocului sau canalului lui Wirsung (tumori, inflamații, calculi, ascarizi etc.).

Anatomie patologică. Distingem următoarele forme:

1. *Pancreatita acută edematoasă,* care constituie și faza de debut a pancreatitei acute. Pancreasul este mărit de volum în totalitate sau segmentar, edemațiat; edemul prinde și spațiul peripancreatic. Suprafața pancreasului este congestivă, cu desen vascular evident.

2. *Pancreatita acută hemoragică.* Pancreasul mare, de culoare roșiatică-brună, cenușie sau chiar verzuie, cu sufuziuni sanguine peripancreatice și la rădăcina mezenterelor, cu hematoame mai mici sau mai mari intra- sau peripancreatice.

3. *Pancreatita acută gangrenoasă.* Pancreasul, în totalitate sau parțial, este sfacelat, de culoare brună. Necroza pancreatică se instalează ca rezultat al autolizei de natură enzimatică sau ca rezultat al trombozelor vasculare.

Pe suprafața pancreasului, a mezourilor și a organelor vecine se pot vedea leziuni mai mult sau mai puțin întinse de *citosteatonecroză* (prezența de pete albe mate). Aceste pete se datoresc lipazei pancreatice care, activată, desface grăsimile în glicerină și acizi grași. Glicerina se resoarbe și se elimină, iar acizii grași se saponifică în prezența ionilor de Ca tisulari.

4. *Supurația* țesutului pancreatic necrozat este frecventă *(pancreatita acută supurată).* Supurația se poate răspîndi în țesutul retropancreatic și poate fuza la distanțe mari, către abdomenul inferior sau mediastin. În cazul unei observații personale, *abcesul pancreatic* a fost o colecție subfrenică stîngă care ulterior s-a deschis în *bronhia lobului inferior* al plămînului stîng, exteriorizîndu-se printr-o vomică, care, repetîndu-se a dus la vindecarea abcesului.

Fiziopatologie. Enzimele pancreasului au acțiune proteolitică, însă ele sînt secretate sub formă inactivă. Enzimele digestive secretate de pancreas sînt: amilaza, tripsina, chemotripsina A, chemotripsina B, elastaza, lipaza, lipoproteinaze, carboxipeptidaze.

În pancreas tripsina inactivă se găsește sub formă de tripsinogen. El se transformă în *tripsină* la nivelul intestinului sub acțiunea unui ferment conținut în mucoasa intestinală — *enterokinaza* (Pavlov — 1899). În momentul în care, datorită obstacolului funcțional sau organic oddian, bila refluează în wirsung *activează intrapancreatic tripsinogenul,* transformîndu-l în tripsină activă. Ceilalți fermenți pancreatici vor fi activați de *tripsină* (activare polienzimatică). Acțiunea proteolitică polienzimatică poate declanșa o *pancreatită acută,* cu condiția să existe și o leziune a țesutului pancreatic, care să-l facă vulnerabil la acțiunea acestor fermenți (I. Țurai și M. Ciurel).

Scanned with OKEN Scanner

Pancreasul secretă şi un număr de hormoni cu acţiune puternic hipotensivă : kalicreina, bradikinina, kalidinina, care sînt vehiculaţi în plasmă sub forma lor inactivă (kalicreinogen, bradikininogen, kalidininogen) şi sînt activaţi de *tripsină*, fie la nivelul pancreasului, fie în circulaţie.

În afara pancreasului enzimele au o acţiune complexă influenţînd sisteme şi organe diferite.

Mouktar şi colab. (1963) folosesc următoarea schemă de sistematizare a acţiunii extrapancreatice a enzimelor :

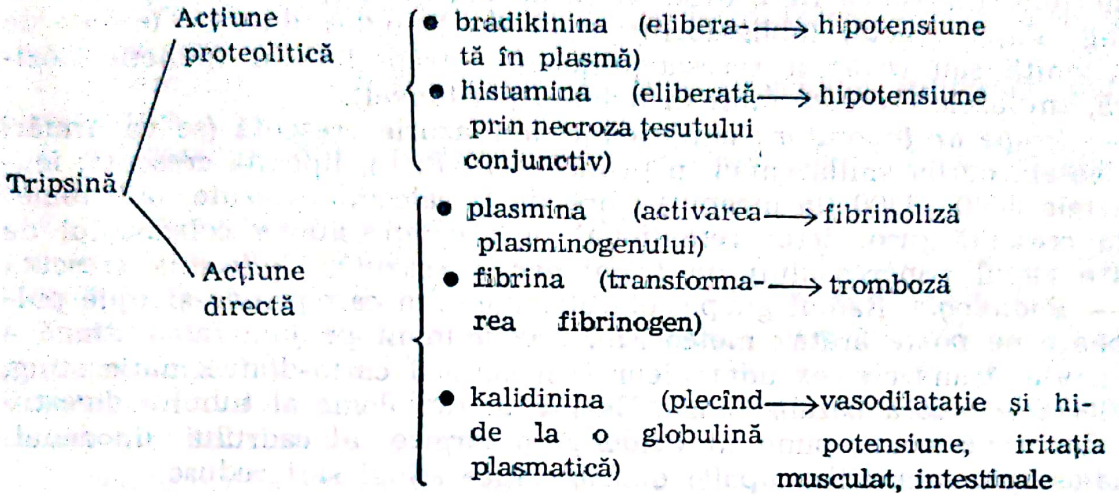

S-a susţinut mult timp că enzimele pancreatice difuzează în organism, la început, pe cale sanguină (Popper), determinînd o stare de *toxemie enzimatică*. Mai recent, Grenier şi colab. (1967) au arătat în lucrările lor experimentale că difuziunea enzimatică în pancreatita acută alege cu predilecţie *calea limfatică*.

În faza de intoxicaţie enzimatică leziunile pot fi pluriviscerale, interesînd sistemul nervos (encefalopatie pancreatică), ficatul (icter, pozitivarea probelor, transaminaze crescute), rinichiul (oligo/anurie, albuminurie, hemocitemie, hematurie şi cilindri) etc.

Gravitatea simptomelor în pancreatita acută este în strînsă legătură cu acţiunea enzimelor asupra sistemului nervos vegetativ retroperitoneal şi diseminarea elementelor de *citosteatonecroză*. În cazuistica noastră avem cîteva observaţii clinice de pancreatită acută în care citosteatonecroza a determinat : fistulă duodenală, fistulă colică (unghiul splenic), fistulă bronşică cu pneumotorax drept. Toate cazurile au fost verificate operator.

Simptomatologie. Debutul este în plină sănătate aparentă, brusc, de obicei după o masă copioasă, la indivizi cu antecedente hepato-biliare. — *Durerea* este în general, primul simptom. Ea apare brusc, brutal, cu intensitate maximă de la început. Este localizată în etajul superior al abdomenului, cu iradiere transversală (în bară) în spate, hipocondrul şi umărul stîng. Durerea este uneori atît de intensă, încît poate duce la *colaps cardio-vascular*. Starea de şoc, consecutivă durerii şi *agravată* de substanţele hipotensive elaborate de pancreas în cursul procesului de autodigestie, complică tabloul clinic.

— *Aspectul general al bolnavului* este caracteristic : facies anxios, ochii ficşi exprimînd spaimă, tegumente reci, acoperite de transpiraţii reci, profuze ; vărsături alimentare, bilioase, negricioase ; sughiţ, meteorism cu suprimarea tranzitului gazelor. Temperatura este de foarte multe ori

în yimite normale, crește în procesele supurative ale pancreasului și chiar în pancreatina acută hemoragică. *Pulsul* este rapid (120 de bătăi pe minut și mai mult), mic. *Bradicardia* se observă, uneori la începutul bolii și este rezultatul reacției vagale, care produce șocul.

— *Examenul abdomenului :* la început ușoară balonare supraombilicală, ce evoluează către meteorism pronunțat. Abdomenul *la palpare* este sensibil difuz, mai pronunțat în epigastru (unde la indivizii slabi se poate palpa și pancreasul mărit de volum) și în hipocondrii. *La percuție* — sonoritate timpanică fie difuză, fie localizată în epigastru și hipocondrul stîng. Tușeul rectal (obligatoriu) arată un Douglas dureros în caz de peritonită sau revărsat serosanguinolent intraperitoneal (puncția pozitivă, amilazele crescute mult în lichidul peritoneal).

— *Probe de laborator :* amilazemie, amilazurie crescută (se va urmări îndeosebi curba amilazemiei în primele 24—72 h), lipemia crescută, leucocitele 8000—8500 (la început) cloremia și calcemia scăzute, bilirubinemia crescută (ușor icter retențional prin compresiunea coledocului de către capul pancreasului), protrombinemia scăzută, glicemia crescută

— *Radiologie.* Radiologia pe gol a abdomenului care prinde și lojile pulmonare ne poate arăta : meteorism, predominant pe jumătatea stîngă a colonului transvers, exsudat pleural în sinusul costo-diafragmatic stîng, atelectazie lobară bazală stîngă. Examenul radiologic al tubului digestiv cu bariu ne poate pune în evidență o lărgire a cadrului duodenal. Radioscopic excursiile cupolei diafragmatice stîngi sînt reduse.

În cazurile în care avem dificultăți de diagnostic se poate recurge și la laparoscopie (Gh. Popovici, 1965). Se pot vedea petele de citosteatonecroză, edemul mezenterului, colecistul în stază, destins, congestionat. Prin transparența peretelui s-au putut vedea calculi în vezicula biliară.

Tulburările coronariene de ischemie, individualizate prin electrocardiogramă sînt secundare și ele dispar pe măsura ameliorării evoluției pancreatitei.

Diagnosticul pozitiv se face pe baza antecedentelor hepato-biliare, pe simptomatologia clinică : *durere cu caracter maxim la început, stare de șoc, contrast între starea generală alterată a bolnavului și fenomenele obiective abdominale minime sau moderate, și pe explorările paraclinice.*

În diagnosticul diferențial intră obligatoriu ulcerul gastro-duodenal, mai ales cel perforat și acoperit, colecistita acută cu hidrops sau plastron, colica hepatică, ocluzia intestinală, pancreatita cronică litiazică, infarctul intestinal, congestia pulmonară bazală stîngă (durere iradiată în epigastru, cu junghiuri intercostale, febră, tuse și tulburări respiratorii).

Mai rar, în diagnosticul diferențial intră : tromboza arterei hepatice, infarctul splenic sau mezenteric — cu durerem are, hemoragie internă — și colaps și infarctul miocardic.

Forme anatomo-clinice. În afară de formele edematoasă, hemoragică, necrotică (gangrenoasă), se pot institui forme cu evoluție particulară : *forma pseudoulceroasă, forma pseudoocluzivă, forma de colecistopancreatită* (trecut biliar, vezicula mare, palpabilă) ; *forma pseudoperitonită* (contractură musculară, matitate deplasabilă, lichid serohemoragic sau hemoragic la puncția abdominală).

După evoluție, pancreatitele se împart în : *forme benigne* (cu evoluție ușoară), *forme grave* și *forme cu evoluție foarte gravă sau supra-*

acută. Ultima poate duce la exitus în 2—3 zile. În formele supraacute s-a descris următoarea triadă lezională : pancreatită *necrotico-hemoragică, nefrită epitelială difuză* şi *hepatită toxică difuză*.

Prognostic. Este în general sever, cu tot progresul realizat în tratamentul medical şi chirurgical. Formele benigne se pot complica rapid, iar terapeutica actuală nu este întotdeauna eficientă.

Tratamentul trebuie să se adreseze următoarelor tulburări fiziopatologice :

1. *Durerea* ca rezultat al distensiei capsulei pancreatice şi al edemului retroperitoneal şi mezenteric.
2. *Pareza intestinală* şi *vărsăturile* care determină tulburări hidroelectrolitice.
3. *Activarea şi difuzarea enzimatică* pe cale limfatică şi retroperitoneală.
4. *Colaps-şocul* de patogenie complexă.
5. *Hipoxia,* ca rezultat al tulburărilor circulatorii, care accentuează plasmexodia, hipovolemia şi tulburările circulaţiei periferice.

Tratamentul medical trebuie să fie complex, susţinut, aplicat cît mai aproape de debutul bolii şi continuat intensiv minimum 48—72 ore, după care se va hotărî, eventual asupra intervenţiei chirurgicale. Schema terapeutică aplicată de noi este următoarea :

1. cateterizarea unei vene centrale (subclaviculare sau a unei jugulare externe), pentru a avea o cale largă de administrare a amestecurilor litice şi de reechilibrare.
2. cateterismul vezicii urinare, cu lăsarea sondei à demeure (componenta renală fiind precoce, monitorizarea diurezei este obligatorie).
3. aspiraţie gastrică sau gastro-duodenală cu alcalinizarea intensivă şi continuă a conţinutului gastric.
4. reechilibrarea hidroelectrolitică în raport cu datele obţinute prin ionogramă şi menţinerea corectă a bilanţului intrărilor şi ieşirilor.
5. corticoterapia, îndeosebi administrarea de hemisuccinat de hidrocortizon în doze echivalente de 0,5—1 g pe zi (uneori mai mari).
6. Trasylol, în doze de 500 000 u.k./zi ca doză de atac, care trebuie continuat şi după redresarea bolnavului din şoc, pînă la normalizarea evoluţiei lui şi restabilirea nivelului amilazelor.
7. antibioterapia (antibiotice cu spectru larg).
8. amestecuri litice.

Corticoterapia o aplicăm numai în pancreatitele acute cu stare de şoc. Criteriile de urmărire a efectului pozitiv al tratamentului sînt următoarele : revenirea amilazelor sanguine la normal ; dispariţia totală a durerilor ; toleranţă digestivă bună şi reluarea alimentaţiei orale ; tranzit intestinal normal ; dispariţia febrei ; reluarea diurezei.

Orice întîrziere în apariţia tendinţei de revenire la normal a constantelor biologice arată că hipertensiunea din sistemul canalar intrapancreatic are o cauză funcţională sau organică persistentă, care întreţine revărsarea locală şi difuziunea retroperitoneală enzimatică, accentuînd toxemia enzimatică.

Tratamentul chirurgical. După 48—72 ore intervenţia chirurgicală va fi efectuată, dacă tratamentul medical este complet ineficient. Intraoperator, atitudinea terapeutică variază în raport cu forma anatomopatologică.

Scanned with OKEN Scanner

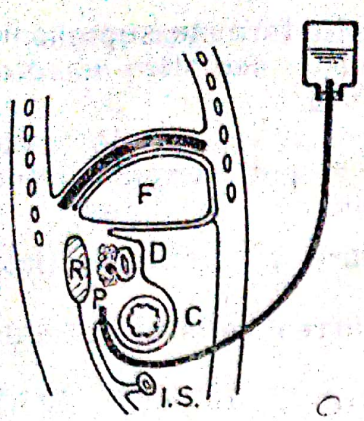

Fig. 105 — Perfuzia prin sondă mezenterică : *R* — rinichi ; *D* — duoden ; *F* — ficat ; *C.* colon ; I.S. — intestin subțire ; *P* — pancreas

Pancreatita acută edematoasă sau hemoragică. În absența leziunilor biliare litiazice (sau nelitiazice) noi aplicăm de rutină *sonda mezenterică* (tub de material plastic introdus între foițele mezenterului, în direcția craniană către pancreas), metodă imaginată de D. Burlui. Prin această sondă lăsată à demeure se perfuzează retroperitoneal (din 4 în 4 ore cîte 40—60 ml) ; lichidul de perfuzie este alcătuit din novocaină 0,75% (200 ml), trasylol 100 000 U.K. la flacon, penicilină 1 000 000 u., streptomicină 1 g. În unele cazuri, cu mezouri infiltrate, la bolnavi cu tendință la hipotensiune, adăugăm și hidrocortizon 50—100 mg. Lichidul difuzează pe calea luată de enzimele pancreatice, ajungînd prin spațiul retroperitoneal pînă în zona plexului solar, fața anterioară a pediculilor renali și chiar în regiunea pedicului hepatic (fig. 105).

Efectul imediat al acestei perfuzii intermitente retroperitoneale cu difuziune retro- și peripancreatită, pe fondul terapiei complexe parenterale prezentate mai sus, se remarcă prin :

— dispariția sau ameliorarea evidentă a durerii ;
— stabilizarea tensiunii arteriale ;
— reluarea tranzitului digestiv ;
— restabilirea diurezei ;
— dispariția treptată a stării de toxemie enzimatică.

În serviciile în care sonda mezenterică nu se aplică, se practică intraoperator *infiltrația cu novocaină 0,5%* a lojii pancreatice, *incizia capsulei pancreatice* pentru decomprimarea glandei sub tensiune sau *capsulectomia peripancreatică* imaginată de M. Gilorteanu.

Pancreatita acută cu litiază coledociană și papilă liberă. Intervenția chirurgicală constă în colecistectomie, coledocotomie cu extragerea calculilor și drenaj extern temporar al coledocului.

Pancreatita acută cu litiază coledociană și papilo-oddită stenozantă (papila blocată). Operația trebuie să urmărească restabilirea tranzitului bilioduodenal și pancreatico-duodenal.

Uneori rezultatul se obține printr-o simplă papilosfincterotomie oddiană ; alteori leziuni de wirsungită stenozantă impun ca papilosfincterotomia să fie urmată de o *papilectomie wirsungiană*, sau de o papilotomie cu wirsungotomie pentru desființarea stenozei. Drenajul biliar extern este obligatoriu. El pune în repaus confluentul bilioduodeno-pancreatic, permite o acțiune terapeutică directă, endocoledociană, antiinflamatorie, antiseptică și de menținere a permeabilității joncțiunii bilio-duodeno-pancreatice.

Piohidropancreatoza acută. Este determinată de grefarea infecției pe fondul unei hidropancreatoze cu evoluție cronică (vezi pancreatita cronică). Tratamentul medical nu poate da decît un rezultat trecător, deoarece cauza stazei și hipertensiunii canalare intrapancreatice persistă. Inspecția, palparea, puncția exploratorie și pancreatografia prin puncția directă peroperatorie a cavității ne dau relații asupra distensiei cavității.

Scanned with OKEN Scanner

conținutului și dimensiunilor pungii. Drenajul extern este urmat de cele mai multe ori de fistulă, deoarece cauza stazei persistă. Sînt indicate diferitele tipuri de anastomoză directă pancreatico-digestivă cu stomacul sau jejunul, în raport cu topografia leziunii. În caz de asociere cu o litiază coledociană și papilo-oddită stenozantă, operația va include din punct de vedere tactic și tehnic executarea unei coledocotomii cu extragerea calculilor și papilosfincterotomie oddiană, pentru restabilirea tranzitului bilio-duodenal. Anastomozele pancreatico-digestive trebuie protejate prin drenaj extern temporar, pe care în clinică îl realizăm în două moduri : *drenajul transhepatic* sau *transomfalic al căii biliare principale* și *drenajul gastric prin gastrostomie minimă extraperitoneală prin intermediul segmentului distal al venei ombilicale repermeabilizate.*

Pancreatită acută necrotivă și eventual supurată

Pancreatita acută necrotică se instalează în două, trei săptămîni de la debut, dacă bolnavul a supraviețuit fazelor de pancreatită acută edematoasă, dar mai ales hemoragică. Momentul optim al intervenției sau reintervenției chirurgicale trebuie ales cu grijă, atunci cînd procesul necrotic este localizat și chiar abcedat (Weiss, Hollender, Miallaret, Juvara, Gerota, Setlacec, Toader și alții).

Intervenția chirurgicală se limitează în majoritatea cazurilor la drenajul cavității sau cavităților supurate, la înlăturarea porțiunilor necrozate ale pancreasului (adevărate sechestrectomii) cu drenajul larg al lojii pancreatice și peripancreatice, pentru a îndepărta posibilitatea retențiilor purulente să se dezvolte și să fuzeze la distanță.

Necroza pancreasului variază ca întindere și localizare, sechestrectomiile fiind în fond adevărate pancreatectomii (caudală, hemipancreatectomie stîngă sau pancreatectomie cvasitotală). În necroza pancreatică corticoterapia și antienzimoterapia sînt ineficiente.

PANCREATITA CRONICĂ

Este determinată de un lung proces inflamator care histologic se caracterizează prin scleroza pancreasului și infiltrația interstițială cu celule rotunde și celule polimorfonucleare. Litiaza pancreatică, dezvoltată pe fondul unei pancreatite cronice se întîlnește destul de frecvent în alte țări.

Anatomia patologică. Distingem trei forme mai des întîlnite, și anume : *pancreatita cronică nodulară, pancreatita cronică scleroasă* (scleroza difuză a pancreasului) și *hidropancreatoza.*

1. Pancreatita cronică nodulară este, de cele mai multe ori, de cauză biliară. Nodulii sînt diseminați în capul pancreasului ; mai rar în corp și porțiunea caudală. În statistica lui Mallet-Guy pancreatita cronică de origine biliară ajunge ca frecvență la 32% ; în statistica noastră ea este mult mai frecventă — 67%. Vindecarea afecțiunii biliare, prin tratament medical sau, mai ales, prin tratament chirurgical, este urmată de ameliorarea și vindecarea pancreatitei cronice.

2. Pancreatita cronică scleroasă. Evoluează către două forme caracteristice : a) Pancreatita cronică scleroatrofică (pancreasul mic scleros) și b) Pancreatita cronică sclerohipertrofică. La procesul de scleroză, localizat sau difuz, se asociază frecvent litiaza pancreatică.

Scanned with OKEN Scanner

Durerea, slăbirea și insuficiența pancreasului exocrin constituie o triadă simptomatică constantă în această formă.

Slăbirea este atît de accentuată încît unii bolnavi devin *emaciați* și *caşectici*. Lancereaux a numit această stare „ftizie pancreatică".

3. Hidropancreatoza. Staza și hipertensiunea în sistemul canalar intrapancreatic începe la nivelul wirsung-ului și apoi se generalizează în toate canalele colaterale. După localizarea obstacolului, wirsung-ul poate fi dilatat în totalitate sau parțial. Cu cît obstacolul este mai aproape de papila wirsungiană, cu atît punga de hidropancreatoză este mai mare. Obstacolul poate fi dat de : *papilo-oddite stenozante, papilo-wirsungite scleroase, stenoze unice sau multiple ale canalului lui Wirsung, calculi, tumori benigne etc.*

Simptome. Sînt puțin caracteristice pentru afecțiunea în sine. Mai frecvent se întîlnesc : *durerea* epigastrică cu iradieri variate, mai ales lombar, *diareea* și *steatoreea*. Grețurile și vărsăturile nu sînt caracteristice.

— *Examenul obiectiv.* Datorită profunzimii la care se găsește situat, pancreasul este greu explorabil obiectiv.

Inspecția poate fi folosită în tumorile chistice, pseudochistice de pancreas, care ating dimensiuni mai mari și pot produce deformări ale regiunii epigastrice sau hipocondrului stîng. *Palparea,* de asemenea, nu poate oferi date decît în cazuri cu totul particulare : bolnavii foarte slabi, cu pancreas mare. El se palpează atunci ca un *cordon transversal de consistență dură, nodular.* Nu participă la mișcările respiratorii.

Zona pancreatico-coledociană (Chauffard) este uneori dureroasă. Ea este situată juxtaombilical în dreapta liniei mediane.

Semnul lui Mallet-Guy : bolnavul se așază în decubit lateral drept, cu membrul inferior stîng flectat. Se palpează hipocondrul stîng în profunzime, în timpul unei inspirații profunde. În cazul unei pancreatite cronice caudale, această manevră declanșează o durere vie și chiar contractura musculară a peretelui abdominal local.

— *Examene de laborator :* glicemia, calcemia, leucocitoza sînt normale ; de asemenea, amilazemia și lipemia. Probele de digestie sînt pozitive în formele tîrzii de evoluție a bolii.

— *Examenul radiologic* nu este întotdeauna revelator. Radiografia pe gol a regiunii pancreatice poate descoperi o litiază pancreatică unică sau multiplă. *Duodenografia hipotonă* (Jacquement și Liotta) poate evidenția semne indirecte de pancreatită cronică : lărgirea cadrului duodenal, rigiditatea marginii superioare și interne a D_2. *Pneumostratigrafia axială* (după insuflarea stomacului cu aer și retropneumoperitoneu). Radiografia axială pune în evidență umbra pancreasului între aceste două zone luminoase.

Pancreatografia prin cateterismul papilei wirsungiene cu ajutorul duodenoscopului oferă cele mai clare imagini radiologice ale modificărilor sistemului canalar intrapancreatic.

Selenometionina marcată (Blau și colab., I. Făgărășanu, Bucur și Bratu) nu oferă întotdeauna imagini ușor de interpretat.

Splenoportografia (L. Léger) poate arăta stenoze, compresiuni sau tromboze ale axului venos spleno-portal. Una din observațiile noastre a prezentat la ileoportografie (metoda Hunt) o stenoză a venei mezenterice superioare în segmentul ei retropancreatic.

Sindromul de compresiune este destul de frecvent.

Scanned with OKEN Scanner

Compresiunea coledocului se manifestă prin icter mecanic progresiv. Sindromul compresiunii totale a tuturor canalelor excretorii se caracterizează, afară de lipsa fermenților în tubul digestiv, și prin prezența acestora în sînge și urină (amilazemie, amilazurie).

Compresiunea și suferința consecutivă a plexului solar determină dureri, care pot apărea în formă acută sau cronică, cunoscută sub numirea de *sindrom solar*.

Tratament. Pancreatita cronică, evoluînd cu tabloul clinic al uneia din formele descrise mai sus, poate fi diagnosticată preoperator sau descoperită în timpul unei intervenții chirurgicale pentru o altă afecțiune, de obicei biliară.

Peroperator pancreasul poate fi inspectat, palpat și studiat radiologic: retrograd transduodenopapilar, cu cateterismul canalului Wirsung și introducerea substanței de contrast de la dreapta la stînga; pancreatografia prin puncția canalului Wirsung pe fața anterioară a pancreasului; pancreatografie după secționarea pancreasului.

În pancreatitele cronice, de origine biliară, *colecistectomia* (mai ales în colecisto-pancreatite), *coledocotomia* cu evacuarea calculilor, asociată sau nu cu *papilosfincterotomie oddiană*, dar cu drenaj coledocian extern temporar, au dat rezultate bune.

Drenajul transduodenopapilar al Wirsung-ului este o terapeutică de excepție și nu lipsită de riscuri (de ex. pancreatita acută, cu evoluție foarte gravă).

Pancreato-jejunostomia caudală (Du Val), după pancreatectomie caudală simplă sau asociată cu splenectomia tactică (splenopancreatectomia caudală) este indicată în pancreatitele cronice cu stază și hipertensiune canalară intrapancreatică prin stenoză de Wirsung terminal, care nu poate fi rezolvată printr-un abord transduodenopapilar.

Pancreato-jejunostomia longitudinală (Puestow) realizează o derivație pancreatico-digestivă largă, de tip latero-lateral, între canalul Wirsung deschis longitudinal și o ansă jejunală montată în Y.

Duodenopancreatectomia cefalică (Guillemin) este indicată în pancreatita cronică a capului, forma pseudotumorală și care realizează prin compresiune fie icterul, fie sindromul solar. Această intervenție este o operație majoră, cu o mortalitate încă crescută care o face să nu aibă aplicabilitate.

În pancreatita scleroasă difuză în care tabloul clinic este dominat de durere, se pot încerca și unele operații pe sistemul nervos vegetativ, dintre care cea mai utilizată a fost *splanhnico-solarectomia stîngă* (secțiunea splanhnicului mare, splanhnicului mic și ganglionul solar stîng). Se poate completa această intervenție cu simpatectomie lobară stîngă (L_1—L_4).

Rezultatele îndepărtate sînt neconcludente.

În pseudochistul de pancreas, dacă chistectomia simplă sau asociată cu splenopancreatectomie stîngă nu este posibilă, se recurge la anastomoze chisto-digestive: chistogastrostomie, chistoduodenostomie, chistocoledocostomie (excepțional de rar).

Scanned with OKEN Scanner

TUMORILE PANCREASULUI

Tumorile pancreasului se împart în tumori benigne și tumori maligne.

TUMORILE BENIGNE

Au o evoluție lentă, pot ajunge la dimensiuni mari și pot în unele cazuri să degenereze, transformîndu-se în tumori maligne. Dintre formele anatomo-patologice mai des întîlnite enumerăm următoarele : adenoame, fibroame, chistadenoame, lipoame și limfangioame. Simptomatologia clinică nu este caracteristică. Unele din aceste tumori reprezintă descoperiri cu ocazia unei laparatomii pentru altă afecțiune, iar altele sînt descoperite la necropsie. Palparea abdominală poate pune în evidență tumora în regiunea epigastrică sau hipocondrul stîng, însă examenul radiologic aduce date suplimentare prin studiul deplasării organelor din vecinătate pe care o realizează tumora în dezvoltarea ei.

În prezența unei astfel de tumori intervenția chirurgicală este obligatorie. Tumorile pediculate pot fi ușor extirpate, prin secțiunea pedicculului, alteori pot fi enucleate. Tumorile de dimensiuni mari trebuie abordate cu prudență, iar pancreatectomia segmentară trebuie apreciată de la caz la caz cu multă prudență.

TUMORILE MALIGNE

Ele sînt reprezentate de sarcoame, carcinoame, și tumorile secundare ale glandei.

Sarcoamele

Sînt tumori ale țesutului conjunctiv. Histopatologic au aspectul sarcoamelor fuzo- sau globo-celulare. Sarcomul are o evoluție lentă. Tumora poate ajunge la dimensiuni mari, se poate palpa prin intermediul peretelui abdominal. De cele mai multe ori bolnavul ajunge la chirurg în stadiul de inoperabilitate a tumorii.

Pancreatectomiile segmentare sau chiar pancreatectomiile largi, totale, nu sînt urmate de rezultate satisfăcătoare.

Cancerul pancreasului

Este o boală frecventă a pancreasului, iar printre tumorile maligne ale organismului reprezintă 1,5—2%. Localizarea cea mai frecventă este la nivelul capului pancreasului. Dintre icterele mecanice internate în clinică, peste 40% sînt cancere ale segmentului cefalic al pancreasului.

Nu avem date precise în legătură cu factorii etiologici. Se susține că inflamațiile cronice ale glandei și litiaza pancreatică trebuie considerate ca stări precanceroase. Această supoziție nu a fost confirmată pe statistici mari.

Forma histopatologică cea mai des întîlnită este adenocarcinomul.

Tumora se dezvoltă destul de rapid, invadînd sau comprimînd canalele pancreatice. Foarte frecvent este comprimat sau invadat coledocul

Scanned with OKEN Scanner

terminal. Staza și hipertensiunea biliară care iau naștere declanșează apariția icterului care este progresiv și ireversibil.

Uneori tumora comprimă sau invadează trunchiul portal și chiar vena cavă inferioară. Așa se explică ascita și edemele membrelor inferioare în absența metastazelor peritoneale care apar mult mai tîrziu.

Cancerul de pancreas metastazează pe trei căi : pe calea limfatică (cel mai frecvent), pe calea sanguină (prin intermediul venei porte) și prin contiguitate (invadarea organelor din aproape în aproape).

Metastazele ganglionare sînt în raport cu localizarea cancerului la nivelul glandei. Cancerul de cap de pancreas va da metastaze în ganglionii hilului hepatic, în timp ce cancerul corpului și al cozii va metastaza în ganglionii suprapancreatici și în ganglionii hilului splenic.

În raport cu localizarea și dezvoltarea tumorii este și simptomatologia clinică. Starea generală se alterează tardiv, iar sindromul dureros nu este întotdeauna prezent. Predomină la început tulburările dispeptice.

Cancerul de cap de pancreas

Datorită vecinătății sale cu conductele biliar și pancreatic, clinica va fi reprezentată de un sindrom bilio-pancreatic.

Icterul este un element clinic important. El apare destul de precoce. Evoluează, așa cum am arătat, lent și nu retrocedează. Cazurile în care icterul a retrocedat temporar sînt rare și ele se explică prin eliminarea unor fragmente tumorale necrotice sau prin cedarea fenomenelor inflamatorii supraadăugate. Calea biliară se dilată mult. Dacă vezicula nu conține calculi sau nu este cuprinsă de un proces de colecistită cronică sclero-atrofică, ea se destinde mult și poate fi palpată în hipocondrul drept, sub marginea costală ; este semnul descris de Courvoisier-Terrier (fig. 106).

Bila este absentă în lichidul obținut prin tubaj duodenal. Scaunele sînt acolice, cu steatoree și creatoree.

Durerea apare tardiv în această localizare. Bolnavul pierde în greutate, devine astenic (astenia pancreatică).

Bilirubinemia crește îndeosebi pe seama celei directe. Lipazemia și uneori amilazemia prezintă valori crescute.

Examenul radiologic gastro-duodenal poate furniza date interesante care ne pot ajuta în stabilirea diagnosticului. Lărgirea cadrului duodenal sau stenoza porțiunii a doua a duodenului sînt semne directe ale prezenței unei formațiuni tumorale la nivelul capului de pancreas.

Duodenografia hipotonă evidențiază uneori foarte bine modifică-

Fig. 106 — Neoplasm al pancreasului cefalic. Comprimarea regiunii oddiene cu reflux wirsungian. Colangiografie transcistică.

Scanned with OKEN Scanner

rile de contur și relief ale cadrului duodenal, determinate de tumora pancreatică.

Semnele directe de hipertrofie a pancreasului sînt furnizate de :

— stratigrafia axială transversală a pancreasului,

— pneumoperitoneul asociat cu tomografia transversală,

— scintigrafia pancreasului cu seleniu-metionină, care poate pune în evidență zone lacunare la nivelul glandei, asociată cu ecografia glandei,

— arteriografia selectivă prin cateterismul arterei mezenterice superioare. Ea evidențiază în unele cazuri modificări vasculare caracteristice,

— splenoportografia poate pune în evidență un obstacol pe trunchiul portal,

— duodenofibroscopia, preconizată de Yosio, Hara, Kazuei Ogoshi, aduce date interesante prin diagnosticul endoscopic al cancerului de pancreas. Se poate executa, pe această cale, cateterizarea canalului Wirsung și, prin introducerea substanței de contrast, putem realiza o pancreatografie. Intraoperator pancreatografia se poate obține mai ușor prin puncția directă a canalului.

Cancerul corpului pancreasului

Dezvoltîndu-se în vecinătatea plexului solar, se va reflecta clinic printr-un sindrom dureros. Durerile sînt puternice, cedează greu la administrarea de antialgice obișnuite. În decubit bolnavii își caută poziția care le ameliorează durerea ; de cele mai multe ori poziția este în decuibt dorsal, cu flexia forțată a coapselor pe bazin. Bolnavii pierd repede pofta de mîncare și se emaciază rapid. *Icterul se întîlnește rar,* cînd tumora a prins și capul pancreasului. În acest stadiu de leziuni anatomo-patologice, metastazele în ganglionii regionali sau la distanță sînt prezente și chirurgia nu mai poate interveni cu o operație radicală.

Cancerul cozii pancreasului

Este rar și nu are o simptomatologie proprie. Evoluează multă vreme asimptomatic. Tumora este diagnosticată cu ocazia unei laparatomii exploratorii.

Tratament. Intervențiile chirurgicale în cancerul de pancreas sînt dictate de localizarea anatomică a procesului tumoral și de prezența sau absența metastazelor.

Intervențiile se împart în două mari grupe : I. intervenții paliative și II. intervenții radicale.

— Intervențiile paliative se adresează stazei biliare și uneori stazei pancreatice. Dispariția icterului se realizează printr-o derivație bilio-digestivă.

— Operațiile radicale sînt reprezentate de exerezele pancreatice :

1. Duodeno-pancreatectomia cefalică pentru cancerul capului pancreasului și cancerul ampulei lui Vater,

2. Pancreatectomia stîngă pentru cancerul cozii pancreasului și

3. Duodeno-pancreatectomia subtotală pentru cancerul corpului pancreasului.

Intervențiile paliative sînt cel mai des practicate, deoarece peste 60% din bolnavii internați sînt în stadiul în care intervenția radicală nu este posibilă.

Scanned with OKEN Scanner

— Pentru suprimarea stazei biliare determinată de cancerul de cap de pancreas, intervențiile paliative mai des practicate sînt următoarele: colecistogastrostomia sau colecistoduodenostomia. Pentru buna ei funcționare este nevoie să ne asigurăm, în prealabil, de permeabilitatea perfectă a canalului cistic. În serviciul nostru practicăm de preferință, în aceste cazuri, prima variantă. Cu acest tip de intervenție paliativă am avut supraviețuiri pînă la doi ani.

Coledoco-duodenostomia și uneori chiar hepaticoduodenostomia am practicat-o în cazurile în care vezicula biliară nu a putut fi folosită fie din cauza ei, fie din cauza nepermeabilității cisticului.

Anastomoza bilio-digestivă de acest tip poate fi invadată rapid de procesul neoplazic; din acest motiv ea este practicată mai rar. Hepatocolangio-gastrostomia (I. Făgărășanu) poate fi practicată, însă în acest caz va trebui să înlăturăm vezicula biliară, pentru a asigura în calea biliară principală o hipertensiune necesară menținerii permeabilității anastomozei.

În ultimii ani, prin posibilitatea de repermeabilizare a venei ombilicale am realizat cu succes o nouă intervenție paliativă pe care am intitulat-o *omfalocolangio-gastrostomie*. Cu o tehnică anumită și un instrumentar adecvat operația realizează o comunicare între calea biliară principală și antrul gastric, prin intermediul venei ombilicale repermeabilizate.

Derivația biliară externă prin colecistostomie temporară sau definitivă este astăzi o operație de excepție. Ea este indicată la bolnavii cu starea generală foarte gravă, ca timp preliminar de pregătire pentru o altă intervenție.

— Pentru suprimarea stazei pancreatice se poate recurge la o anastomoză pancreatico-digestivă, care constă dintr-o Wirsungo-jejunostomie latero-laterală după procedeul lui R. B. Cattel. Această intervenție, recomandată la noi în țară de prof. I. Juvara, contribuie mult la ameliorarea sindromului dureros și ameliorarea funcției digestive a bolnavului.

Indicațiile tratamentului chirurgical radical

Chirurgia de exereză pancreatică este în funcție de următorii factori:

1. starea generală bună a bolnavului, care în general corespunde unui diagnostic precoce,

2. certitudinea diagnosticului și

3. starea locală. Procesul tumoral trebuie să fie localizat la nivelul pancreasului fără metastaze în ganglioni, fără invadarea organelor vecine.

Intervenția de exereză pancreatică se va executa după o bună pregătire preoperatorie și sub anestezie generală cu intubație orotraheală.

Intervențiile radicale sînt operații majore cu un risc operator foarte mare.

Duodeno-pancreatectomia cefalică, pancreatectomia caudală, corporeo-caudală sau pancreatectomia totală sînt operații bine reglate din punct de vedere tehnic, însă aplicabilitatea lor este încă foarte redusă din cauza diagnosticului tardiv.

Scanned with OKEN Scanner

În cazurile inoperabile durerile devin insuportabile pentru bolnavi. Ele pot fi ameliorate temporar prin denervarea pancreatică propusă de Yoshioka-Wakabayashi, care este de fapt o neurotomie celiacă postganglionară dreaptă. Arianoff A. A. şi colab. au aplicat această intervenţie în cancerele de pancreas inoperabile, în pancreatitele cronice scleroase sau calcificate şi în unele cancere gastrice cu invadarea pancreasului. Efectul asupra durerii de origine pancreatică a fost pozitiv în toate cazurile operate.

Infiltraţia cu novocainã a nervilor splanhnici repetată la cîteva zile interval poate ameliora starea generală a bolnavului prin suprimarea durerii, însă puncţiile nu sînt uşor suportate de aceşti bolnavi foarte sensibili la durere.

Scanned with OKEN Scanner

HIPERTENSIUNEA PORTALĂ

Scurt istoric. Sindromul de hipertensiune portală este rezultatul unei tulburări a hemodinamicii portale, caracterizată prin stază și hipertensiune.

Introducerea termenului de hipertensiune portală aparține lui Gilbert (1913). Acesta a deschis cu adevărat calea cunoașterii sindromului vascular care pune la baza celor două manifestări, ascită sau hemoragie, elementul hemodinamic.

A devenit posibilă, astfel, introducerea în practica chirurgicală a primelor derivații portosistemice prin crearea de anastomoze portocave de tip troncular sau radicular.

Deși, încă din anul 1877 Eck realizează experimental anastomoza portocavă, cunoscută în literatură sub numele de fistula Eck, abia în 1903 Widal execută pentru prima oară pe om anastomoza portocavă termino-laterală, urmată însă de moartea bolnavului prin tromboflebită septică.

În 1907, chirurgul român Iancu Jianu execută pentru prima dată, experimental, anastomoza portosistemică de tip radicular (mezentericocavă), care în 1913 este aplicată pe om de Bogoraz.

Derivațiile radiculare și-au găsit aplicarea pe scară largă mult mai tîrziu, în 1945, cînd chirurgii americani Whipple, Blakemore și Lord au deschis o nouă etapă în tratamentul chirurgical al hipertensiunii portale, fundamentînd pe baze fizio-patologice de hemodinamică splenoportală anastomoza splenorenală, după splenectomie.

Un pas înainte a fost obținut prin introducerea în practică a unor investigații paraclinice : manometria portală (Brislow, Thompson, Coffe și Whipple, 1936—1937) și splenoportografia (Abeatici și Campi 1951 ; L. Leger, 1951).

La noi în țară chirurgii s-au preocupat de găsirea metodelor terapeutice care să amelioreze sindromul de hipertensiune portală cu decompensarea ascitică, îndeosebi :

1. Drenajul peritoneosubcutanat prin tub de metacrilat (Fl. Mandache) ;
2. Drenajul osos al lichidului de ascită (Voinea Marinescu) ;
3. Operația Talma-Făgărășanu ;
4. Splenorenopexia (Manoliu-Furnica), rămasă în stadiul experimental ;
5. Extraperitonizarea lobului hepatic drept (D. Burlui).

Din 1959 chirurgia hipertensiunii portale începe a fi aprofundată, realizîndu-se pentru prima dată abordarea directă a varicelor esofagiene prin ligatură şi flebosclerozâ chimică (D. Burlui şi colab.), anastomozele portocave tronculare urmate de supravieţuirea bolnavilor (D. Burlui şi colab., E. Papahagi şi colab.) anastomozele radiculare, căpătîndu-se o experienţă care a permis o dezvoltare în continuare a acestei chirurgii şi în alte centre chirurgicale din ţară.

Studiul presional şi angiografic al sindromului de hipertensiune portală a dus la individualizarea şi precizarea unor forme particulare ale sindromului, cercetători români ca D. Setlacek, Baciu, Strat, Bancu, Popovici şi alţii, contribuind la cunoaşterea şi dezvoltarea acestui capitol de patologie.

Particularităţile anatomice ale sistemului port-hepatic

1. Dublă reţea capilară ; o reţea de origine, în tubul digestiv, glandele anexe şi splină, alimentată de sistemul arterial şi o reţea terminală, în ficat, la nivelul sinusoidului, unde este îmbogăţită de ramurile terminale ale arterei hepatice.

2. Traiect relativ lung al trunchiurilor colectoare cu variabilitate mare de implantare şi de constituire a trunchiului port.

3. Existenţa şi a unui sistem port accesoriu cu originea în capilarele venoase ale unui viscer oarecare şi cu aceeaşi modalitate de ramificare în ficat, fără a trece prin trunchiul port (sistem hepatopet).

4. Bogăţie de căi anastomotice (virtuale în stare normală) cu sistemul cav (sistem hepatofug).

5. Sistem lipsit de valvule, dar dotat cu un aparat muscular diferenţiat pentru fiecare sector, ceea ce îi conferă o particularitate activă şi adaptativă. Reţeaua terminală a sistemului port se continuă (la acelaşi nivel) cu reţeaua de origine o venei hepatice (începînd cu vena centrolobulară), pe un plan paralel dar de sens opus. Continuitatea celor două sisteme venoase de la nivelul ficatului se explică prin evoluţia lui embriologică. Al doilea sistem al venelor hepatice se termină prin venele cu acelaşi nume (suprahepatice), care se varsă în vena cavă inferioară.

Se poate deci conchide că sistemul port drenează sîngele în sistemul cav prin intermediul sistemului venos hepatic, iar legătura între cele două reţele capilare ale acestuia, una terminală şi alta de origine, se face prin capilarul sinusoidal, element esenţial al activităţii funcţionale a ficatului.

Sistemul vascular arterial care constituie al doilea circuit, în anumită măsură, controlează debitul circulaţiei venoase portale prin jocul său de presiune, căutînd să păstreze un echilibru constant.

Sîngele arterial al ficatului provine din aortă prin intermediul *trunchiului celiac* şi, în continuare, al *arterei hepatice*. Arterele mezenterice superioară şi inferioară au origine separată din aortă şi irigă tractul gastrointestinal. Din trunchiul celiac pornesc : *artera coronară stomahică, splenică şi hepatică.*

La pătrunderea în ficat, artera hepatică, cu un diametru de 3 mm, se ramifică alături de vena portă şi îşi continuă drumul în spaţiile portale, pînă la nivelul lobulului unde se creează anastomozele cu sinusoidul, în care se varsă, realizînd în mod normal numai la aceste niveluri amestecul cu sînge portal.

Scanned with OKEN Scanner

Circulația arterială constituie și o cale de reglare a circulației intrahepatice, știut fiind că există o strînsă interdependență în ceea ce privește debitul sanguin intrahepatic, între sistemul port și cel arterial. Ambele sisteme au același sens de circulație, dar cu capilarități variabile. Dat fiind că această circulație se efectuează într-un organ relativ limitat dimensional, datorită capsulei lui Glisson, este normal să se aprecieze că o modificare cantitativă în plus a unuia dintre sisteme duce la modificare în minus a celuilalt și invers. Aceasta pentru a permite menținerea cît mai constantă a debitului sinusoidal.

Distribuția și funcționalitatea intrahepatică a sistemului port

Ficatul, situat predominant în loja subfrenică dreaptă, este împărțit macroscopic în doi lobi — drept și stîng — prin linia de inserție a ligamentului falciform. După arhitectonica vasculară intrahepatică, atît venoasă cît și arterială, ficatul este împărțit în două mari unități, ficatul drept și ficatul stîng, printr-o linie convențională la suprafața ficatului, care se întinde de la vena cavă la vezicula biliară (linia cavo-veziculară-Sérégé).

Trunchiul portal, prin cele două ramuri ale sale de la nivelul hilului, își începe distribuția intrahepatică a ramificațiilor sale. O caracteristică importantă a arhitecturii portale intrahepatice este respectarea lobulației și segmentației anatomice, la care se adaugă componenta vasculară arterială și canalară-biliară.

Ajungînd la nivelul lobulului hepatic, ramusculele portale formează un sistem arhitectural complex, împreună cu eferentele venoase hepatice și canaliculele biliare.

Studiile de microscopie asupra angioarhitectonicii intrahepatice, corelate cu rezultatele obținute prin cercetări asupra hemodinamicii la nivelul lobulului, au permis individualizarea a trei sectoare, care în barajele intrahepatice se reflectă, pînă la un anumit punct, în formele anatomo-clinice evolutive ale hipertensiunii portale.

Sînt descrise astfel :

1. *Sectorul presinusoidal.* În acest sector este inclus întregul complex vascular arterial și venos portal, care se întinde de la hil la periferia sinusoidului. Diviziunea vasculară la acest nivel este de tip dicotomic, iar între ramuri se interpun lame de parenchim hepatic. Între ramurile terminale ale venei porte și ramurile de origine ale venei hepatice se interpune parenchimul lobulului hepatic.

2. *Sectorul sinusoidal,* dependent de vena portă, asemenea unui labirint, cu un conținut sanguin îmbogățit de oxigen de ramurile terminale ale arterei hepatice, reprezintă centrul activității funcționale a ficatului. Sinusoidul este încadrat de un adevărat sistem de dispozitive sfincteriene și de o variată gamă de căi derivative, care asigură în condiții fiziologice și patologice posibilitatea scurtcircuitărilor de tip portohepatic, portocav și arteriovenos.

3. *Sectorul postsinusoidal.* El începe la nivelul venei centrolobulare și drenează sîngele prin intermediul venelor sublobulare în venele hepatice, pentru a ajunge în vena cavă inferioară.

Modificările hemodinamice la nivelul ficatului, oricare ar fi natura lor, se reflectă pînă la urmă asupra complexului sinusoidal, influențîndu-i funcționalitatea.

Scanned with OKEN Scanner

Jocul sfincterelor de admisie și de emisie ale ansamblului sinusoidal depinde în cea mai mare parte de viteza de circulație și presiunea sanguină intrahepatică. Orice modificare în plus sau în minus față de normal are repercusiuni asupra funcționalității sinusoidului și deci asupra hepatocitului.

În acest scop ele realizează :

1. *Amortizarea presiunii* din sectorul vascular arterial, rămînînd astfel ca sinusoidul să fie controlat din punct de vedere presional, mai mult sau aproape integral, de presiunea portală. Această predominanță presională portală explică menținerea gradientelor de presiune, care orientează fluxul sanguin normal și absența posibilității de apariție a șunturilor arterio-venoase în condițiile unei funcționalități normale.

2. *Compoziția și volumul fluxului sanguin.* Prin variațiile cantitative ale componentei arteriale, sinusoidul poate primi sînge arterial, venos sau amestecat, în funcție de : starea hemodinamică locală sau generală, factorii hormonali sau umorali, substanțele metabolice celulare.

3. *Posibilitatea deplasării masei sanguine* într-un alt teritoriu similar, ceea ce explică ritmicitatea activității teritoriilor hepatice. Această particularitate a hemodinamicii intrahepatice conferă ficatului mari rezerve funcționale.

4. *Variații de volum hepatic* prin modificări de debit și presiune în raport cu variațiile tensiunii arteriale sau a circulației splanhnice.

Homodinamica portală intrahepatică poate fi influențată și de alți factori, cum sînt aportul din sectorul mezenteric, care este dependent în mare măsură de activitatea tubului digestiv și variațiile tensiunii arteriale. Ritmul și intensitatea peristalticii intestinale și perioadele de digestie contribuie la creșterea fluxului portal ; indiferent de gradul tensiunii arteriale, cea mai mare parte din sîngele portal provine din tractul gastro-intestinal. Splina, considerată ca un rezervor sanguin, nu are în condiții normale o participare importantă (Krugh). Intervenția sa devine nocivă în splenomegaliile importante cu hiperaflux splenic. În astfel de cazuri hiperfluxul splenic se adaugă hipertensiunii portale determinate de un baraj intra- sau prehepatic, realizînd o creștere a nivelului tensional portal cu 10—15 cm H_2O.

Splenectomia realizată în anumite condiții tehnice poate fi urmată de o scădere importantă a presiunii portale (10—15 cm de apă), explicată prin suprimarea hiperafluxului.

Mișcările respiratorii modifică compensator circulația hepatică și fluxul din vena cavă, favorizîndu-se astfel circulația de întoarcere către inima dreaptă. În timpul inspirației, prin presiunea exercitată de diafragm asupra ficatului, sîngele este împins către colectoarele eferente hepatice și de aici către vena cavă inferioară. În același sens acționează și contracția peretelui abdominal, care golește tributarele sistemului port. În expirație se realizează efectul invers : umplerea patului vascular hepatic și jenă în vena cavă prin creșterea presiunii. Ventilațiile deficitare, pe care le întîlnim frecvent în perioada postoperatorie, se repercutează nociv asupra hemodinamicii intrahepatice, și deci asupra funcționalității hepatocitului devenit hipoxic.

Stările de excitație produc vasoconstricție, spasticitatea sfincterelor și splenocootracție, urmată de creșterea tensiunii portale. Aceasta se soldează cu deschiderea șunturilor porto-cave intrahepatice și excluderea sinusoidului din circulația portală (Dieulafé). Unele substanțe chimice,

Scanned with OKEN Scanner

ca adrenalina și noradrenalina, au un efect pozitiv asupra fluxului hepatic sanguin prin creșterea tensiunii arteriale pe care o produc (Walkin, 1965). Chiotan și Tabacu au demonstrat că aceste substanțe influențează și viteza de circulație intrahepatică în sensul accelerării ei. Acetilocolina ar produce creșterea fluxului hepatic prin scăderea rezistențelor intrahepatice ; după Walkin (1965) acțiunea sa nu este bine definită. Histamina crește rezistența prin vasoconstricția pe care o determină la nivelul venelor hepatice, și încetinește viteza de circulație (Tabacu și Chiotan 1958, I. Bușu 1966). Extractele de hipofiză posterioară scad debitul hepatic prin constricția și închiderea șunturilor arterio-venoase intestinale (Dieulafé 1963). Ingestia de lichide reci sau aplicarea de căldură umedă scade debitul hepatic. După Popper 1957, fluxul sanguin hepatic scade la individul în picioare, în timpul exercițiilor fizice, în leșin, anestezie generală și crește prin vasodilatație splanhnică, în stări febrile, în ingestia de alcool, după simpatectomie.

Dintre substanțele anestezice mai des folosite, se pare că penthotalul nu are influență asupra fluxului sanguin hepatic (Walkin).

Hemodinamica portală este profund tulburată în distensiile digestive de orice natură și stările vasomotorii determinate de șoc.

În toate modificările de hemodinamică portohepatică, urmărirea unui singur parametru poate duce la interpretări eronate, datorită neconcordanței posibile între debit, presiune, viteză de circulație și participarea inegală a diferitelor teritorii, a sediilor rezistențelor, ca și prin eventualitatea existenței căilor colaterale.

În sfîrșit, hemodinamica hepatică poate fi influențată și de obstacole mecanice, de natură variată, care pot fi localizate într-unul sau totalitatea sectoarelor sinusoidale, pînă la vena cavă inferioară și cordul drept. O parte din formele anatomoclinice ale hipertensiunii portale sînt determinate de natura și întinderea topografică a acestor obstacole.

Caracteristicile morfofuncționale ale capilarului sinusoidal hepatic explică importanța și multe din particularitățile schimburilor care au loc la acest nivel. Deosebit de capilarul circulației sistemice, sinusoidul, capilar de tip embrionar este căptușit de trei feluri de celule, una dintre ele fiind binecunoscuta celulă Kupffer. Aceste celule constituie un endoteliu mai mult sau mai puțin discontinuu, care după părerea multor autori reglează permeabilitatea sinusoidului, în anumite limite, pentru proteinele serice. Velican (1964) consideră că prezența variabilă a porilor de diferite dimensiuni reflectă indirect aspecte dinamice legate de adaptări funcționale ale celulelor acestui endoteliu, care de fapt aparțin aceluiași tip.

Celula Kupffer cu plasticitate deosebită ar fi după el expresia morfologică a unor stări funcționale, mai mari și mai prompte (cu caractere fagocitare și coloidopexice) decît ale celorlalte celule. Endoteliul sinusoidal, fără membrană bazală proprie, este delimitat de spațiul pericapilar, cunoscut sub denumirea de spațiul Disse. Constatarea existenței sale de către autori, care i-au observat variațiile dimensionale în raport cu funcționalitatea celor două rînduri de celule care îl mărginesc, face posibilă interpretarea sa ca o suprafață de schimb, între endoteliul sinusoidal pe de o parte și epiteliul celulelor hepatice pe de altă parte. În condițiile normale spațiul este complet închis. În împrejurările patologice, congestie pasivă, anoxie, agresiuni toxice, traumatism, șoc, anestezie, hemoragie, precum și la bolnavii care au trecut printr-o scurtă perioadă

Scanned with OKEN Scanner

de agonie, se constată postmortem, chiar dacă au avut un ficat normal, că acest spațiu este larg deschis, de un lichid interstițial bogat în proteine, constituind primul element al edemului hepatic.

Această mărire a spațiului pericapilar, care poate avea loc foarte rapid, se datorește permeabilității capilare, care lasă să filtreze, pe lîngă elemente plasmatice, în anumite condiții și hematii.

Vechea concepție, după care spațiul Disse era considerat ca sector de circulație limfatică, a fost puternic combătută pe baza următoarelor argumente : circulația se face în ambele sensuri, compoziția conținutului său (lichidul celular, elemente sanguine, biliare, limfatice) diferă de aceea a limfei, care depinde și de activitatea endoteliului capilar limfatic.

Circulația limfatică. Este foarte mult influențată cantitativ și calitativ de hemodinamica portală. S-a dovedit că spațiile precapilare comunică cu spațiile Mall, situate la periferia vaselor portale. Lichidul care circulă în aceste spații și care nu este limfă, dar care trebuie considerat ca fiind la originea limfei, este drenat în vasele limfatice, care se deschid probabil în spațiile portale. De asemenea, s-au pus în evidență la om cîteva limfatice în canalele centrale din jurul tributarelor venelor hepatice. Este posibil ca și alte vase limfatice să însoțească arteriolele în interiorul lobilor. Alte numeroase limfatice au fost individualizate în vecinătatea canalelor biliare.

O bogată și densă rețea subcapsulară glissoniană comunică cu rețeaua limfatică profundă.

Limfa din zonele centrale ale ficatului este preluată de colectoare mai importante și drenată către hilul hepatic, unde este preluată de ganglionii hilari și pediculari. De aici, limfa este drenată prin numeroase colectoare către ganglionii celiaci, iar apoi în canalul toracic.

Limfa din zonele periferice subcapsulare este drenată tridirecțional :

1. Canalele care ajung de pe fața superioară pe fața inferioară a ficatului se unesc cu canalele colectoare ale limfei centrale și pătrund în ganglionii pediculari. Aceste anastomoze ale canalelor superficiale cu cele profunde le-am putut observa în timpul disecției venei porte pentru realizarea unui șunt portocav, la bolnavii cu hipertensiune portală prin baraj intrahepatic (ciroză hepatică). Secțiunea fără ligatură a unor astfel de canale limfatice dilatate la nivelul pedicului hepatic se poate solda postoperator cu mari deperdiții de limfă, făcînd dificilă reechilibrarea bolnavilor.

2. Canalele care pătrund în grosimea ligamentului falciform se îndreaptă către fața inferioară a diafragmului.

3. Canalele de pe fața posterioară a ficatului trec prin grosimea ligamentului coronar al ficatului, de asemenea către diafragm.

La acest nivel, ca și la nivelul ligamentului falciform, limfa este preluată de limfaticele subperitoneale diafragmatice și drenată transdiafragmatic către spațiul subpleural de unde, prin colectoare din ce în ce mai mari, limfa hepatică ajunge în ganglionii mediastinali și apoi în colectorul principal, canalul *toracic.*

Compoziția limfei hepatice este aceeași indiferent de zona de producție, dar ea se deosebește de limfa intestinală prin bogatul său conținut proteic (80% din cel al plasmei). De asemenea, limfa hepatică este mai săracă în acizi grași, indiferent de alimentație. Funcția de colectare și transport al proteinelor plasmatice și al altor molecule mari din filtratul capilar este asigurată de sistemul limfatic. Cantitatea mare de

Scanned with OKEN Scanner

proteine în limfa hepatică, explicată prin sinteza lor la nivelul ficatului, crește în anumite baraje hepatice și subhepatice prin mărirea permeabilității sinusoidului.

În chirurgia hipertensiunii portale decompensată ascitic, trebuie să avem în vedere că circulația limfatică hepatică, prin rețeaua sa bogată și comunicantă, ca și prin compoziția sa (aceeași indiferent de sector), formează o unitate care are în multiplele sale roluri pe acela principal, de transport al proteinelor fabricate în ficat.

Date fiziopatologice

Originea mecanică a hipertensiunii portale rămîne un fapt incontestabil. Obstacolul determină „en amont" stază și hipertensiune, care se transmit pînă în rețeaua capilară. Avînd în vedere tulburările fiziologice multiple și mai ales diferite, în funcție de sediul obstacolului, s-a impus necesitatea unei sistematizări a sindromului de hipertensiune portală în acest sens.

Sediul obstacolului subînțelege și întinderea lui, element care condiționează funcționarea colateralelor sau formarea căilor derivate care ocolesc zona portală întreruptă (Gh. Teju și colab.).

Căile derivate ale circulației portale sînt de două feluri : *hepatopete*, întîlnite mai ales in barajele prehepatice și *hepatofuge*, întîlnite în barajele intrahepatice (ciroză) (fig. 107, 108).

Hipertensiunea portală se repercutează retrograd în sistemul port, splina avînd la început rolul de amortizor. Cu cît obstacolul este mai aproape de splină, cu atît ea va primi mai repede „șocul hipertensiv" și va fi mai mare (fig. 109).

Răspunsul splinei este întotdeauna același, indiferent de sediul obstacolului, pînă la sistemul venelor suprahepatice : *morfologic* — mărire de volum, transformare fibrocongestivă ; *hemodinamic* — hipervascularizație, hipertensiune portală prin fluxul asigurat pe calea derivațiilor arteriovenoase. Secundar alterărilor vasculare sînt interesate și funcțiile splinei, instalîndu-se *hipersplenismul hematologic* și *hipersplenismul imunologic*.

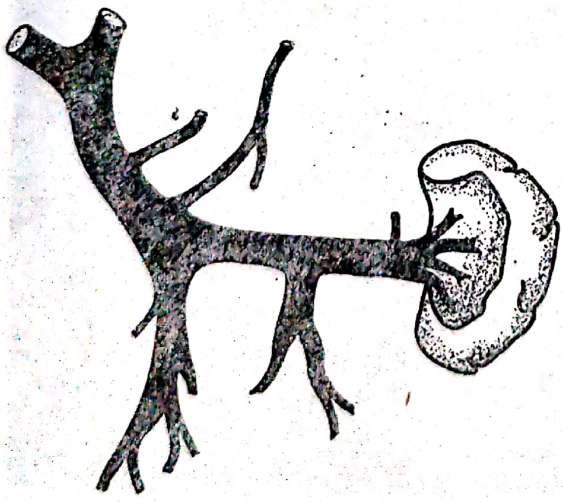

Fig. 107 — Sistemul port extrahepatic.

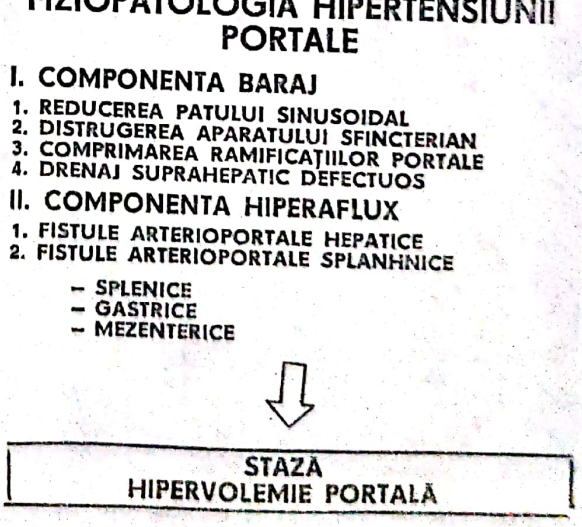

Fig. 108

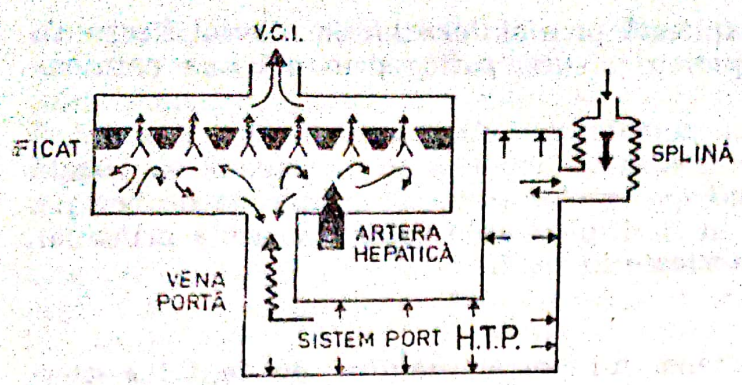

Fig. 109 — Hipertensiunea portală prin baraj intrahepatic (schemă).

Fiziopatologia hemoragiilor digestive superioare

Creșterea treptată a presiunii portale duce la dilatarea capilarelor digestive, creîndu-se căi derivate de supleere, de preferință la nivelul *plexului submucos,* esofag, cardia, stomac, intestin subțire, rect sau *subperitoneal* (splină, pancreas, duoden, stomac, mai rar în mezenter). Dilatarea rețelei capilare duce la formarea de căi colaterale de derivare pe întreg sistemul cav. *Ele se lărgesc și ajung uneori la dimensiuni considerabile* (fig. 110, 111).

Toate aceste șunturi nu sînt căi derivative importante și nu pot interveni în scăderea hipertensiunii portale, de aceea nu pun la adăpost bolnavul de una dintre gravele complicații evolutive ale hipertensiunii

Fig. 110 — Venectazii esofagiene în hipertensiunea portală st. II.

Fig. 111 — Venectazii esofagiene voluminoase.

Scanned with OKEN Scanner

portale, și anume : *hemoragia digestivă superioară prin ruptura varicelor esofagiene sau fundice gastrice.*

Fiziopatologia ascitei. Explicația formării ascitei a devenit mai cuprinzătoare abia după adîncirea cunoștințelor de hemodinamică și morfologie hepatică. Dintre multiplii factori etiologici incriminați au fost studiați :

— *Hipoproteinemia,* în special hipoalbuminemia, care ar duce la creșterea filtratului în segmentul arterial al capilarului și scăderea resorbției în segmentul venos. S-a dovedit că hipoalbuminemia are importanță în formarea edemului și ascitei.

— *Retenția hidrosalină.* Retenția de apă este secundară celei de sodiu și corelată cu reducerea eliminării renale. Funcția renală este tulburată prin scăderea filtrării glomerulare și creșterea anormală a reabsorbției tubulare (hiperaldosteronism).

Umoral, bolnavii cu ascite cronice se caracterizează prin hipervolemie extracelulară și hipotonie osmotică.

Volwiler, Grindlay și Pullman au constatat că ascita experimentală, însoțită de congestia venoasă a ficatului se caracterizează printr-un mai mare conținut proteic decît aceea produsă de hipoproteinemie și constricție extrahepatică a portei.

În ciroza cu ascită, după expresia mai multor autori, se realizează un sindrom Budd-Chiari „în miniatură", în care lichidul peritoneal este rezultatul transsudării limfei prin capsula lui Glisson.

Vasele limfatice caută, la început, să înlocuiască insuficiența de drenaj a sîngelui venos, însă cu timpul, cantitatea mare de limfă care stagnează retrograd învinge rezistența canalelor limfatice ducînd la instalarea sindromului excedentar al capacității circulatorii limfatice hepatice (Alinisatos—Bakalaudis).

Vasele limfatice din pedicul hepatic cresc numeric și volumetric (Baggenstoss și Cain), iar canalul toracic își dublează diametrul crescîndu-și debitul de 3—6 ori (Dumont și Mulholland) (fig. 112).

Odată calea limfatică eferentă principală fiind supraîncărcată, intră în joc calea diafragmomediastinală. Ea explică instalarea hidrotoraxului drept în unele forme de ciroză hepatică și, în același timp, existența anastomozelor între sistemul limfatic profund și cel superficial. Ele au fost confirmate de lucrările lui Mallet-Guy și colaboratorii și prin rezultatele obținute de noi prin aplicarea în clinică umană a extraperitonizării lobului hepatic drept (Burlui, Rațiu, Albu 1961).

Limfa mai filtrează însă și la nivelul hilului hepatic prin pereții vaselor limfatice și posibil chiar la nivelul ganglionilor limfatici.

CĂI DE COMPRIMARE PORTALĂ

1. CĂI PORTO-CAVE EXTRAHEPATICE
   - CĂI PORTO-CAVE SUPERIOARE
   - CĂI PORTO-CAVE INFERIOARE
2. CĂI PORTO-SUPRAHEPATICE
3. TRANSFORMAREA HEPATOPETELOR ÎN HEPATOFUGE
4. DRENAJ LIMFATIC

Fig. 112

Scanned with OKEN Scanner

Cînd hipertensiunea portală are valori mari, ascita se poate forma și la polul distal al sistemului port prin transsudare la nivelul seroasei enteromezenterice.

Diagnosticul clinic. Bolnavii cu hipertensiune portală evoluează din punct de vedere stadial diferit și în raport cu localizarea și intensitatea barajului. Anamneza și examenul obiectiv au o importanță deosebită în punerea diagnosticului de formă anatomo-clinică, investigațiile paraclinice rămînînd să confirme supoziția clinică și să precizeze gradul tulburărilor de hemodinamică portală, localizarea și întinderea barajului, precum și importanța participării plurilezionale organice, îndeosebi a ficatului și rinichiului, la cirotici.

A. În barajele prehepatice, splenomegalia este simptomul dominant clinic; de dimensiuni variabile, ea poate ajunge pînă la ombilic sau fosa iliacă dreaptă. Bolnavii nu prezintă nici clinic, nici în datele de laborator semne de insuficiență hepatică. Splenomanometria arată, în general, valori considerabil crescute, iar examenul baritat al esofagului pune în evidență de cele mai multe ori mari varice esofagiene. Cu cît hipertensiunea portală este mai ridicată, cu atît varicele esofagiene sînt mai mari și mai întinse în submucoasa esofagiană. Varicele gastrice nu sînt constante; cînd există, ele sînt localizate juxtacardial, pe mica curbură, sau întinse pe fundul tuberozității gastrice.

Această triadă simptomatică (1. splenomegalie, 2. varice esofagiene, 3. splenomanometrie crescută) este caracteristică pentru sindromul de hipertensiune portală prin baraj prehepatic.

Modificările hematologice ca anemia, leucopenia și trombocitopenia nu sînt constante. Prezența lor poate duce la interpretări eronate ale splenomegaliei și hiperfuncției sale. Tratamente îndelungate medicale sau executarea unei splenectomii, în scopul corectării tabloului hematologic, pot avea consecințe grave.

Diagnosticul etiologic și topografic nu este întotdeauna ușor de stabilit. Experiența pe care am acumulat-o de-a lungul anilor ne-a întărit convingerea că tratamentul medical prelungit, axat îndeosebi pe corectarea hipersplenismului, oferă leziunilor localizate pe axul venos splenoportal timpul necesar pentru a evolua, a agrava hipertensiunea portală, a complica modificările anatomopatologice locale, făcînd imposibilă o intervenție chirurgicală de decompresiune a sistemului port. Splenectomia izolată la acești bolnavi este urmată de creșterea hipertensiunii portale, recidiva și agravarea accidentelor hemoragice, în cele mai multe cazuri.

Printre factorii etiologici, la care trebuie să ne gîndim în barajele prehepatice tronculare sau radiculare, citățm: anomalii congenitale ale venei porte (de calibru și poziție), tromboze și leziuni cicatriciale ale trunchiului portal sau venei splenice, mai rar ale mezentericei superioare (Ternovski 1953, Firică și colaboratorii 1960, Bourgeon 1959, Sedgwick și colab. 1967), peritonite plastice cu aderențe consecutive unor antecedente de infecție acută sau cronică abdominală, leziuni inflamatorii specifice și nespecifice ale pediculului hepatic care determină pediculite fibroase sau supurate, abcedate, ce pot comprima vena portă pînă la obstrucție completă (D. Burlui, D. Setlacek, G. Popovici).

Este important de reținut că localizarea unui obstacol pe vena splenică este urmată de instalarea relativ rapidă a unei splenomegalii impor-

Scanned with OKEN Scanner

tante, cu apariţia varicelor esofagiene şi hemoragiilor digestive superioare. Cu cît obstacolul este mai aproape de hilul splenic, cu atît presiunea intrasplenică este mai mare şi deci splenomegalia mai importantă.

Aceste splenomegalii de tip fibrocongestiv se însoţesc de hipersplenism uneori important, responsabil de fenomene hemoragice de tip hipersplenic.

Diagnosticul preoperator de tromboză localizată splenică sau extinsă pe întreg axul venos spleno-portal trebuie privit cu multă circumspecţie, chiar cînd examenul splenoportografic pare pozitiv. Asupra falselor imagini de tromboză splenoportală au fost comunicate şi publicate cazuri interesante (L. Leger 1951, Benhamou 1963, Burlui 1965, 1967, I. Strat 1973). Ele sînt rezultatul unor defecte de tehnică sau unor tulburări de hemodinamică splenoportală care dirijează curentul sanguin, deci şi substanţa de contrast pe anumite căi colaterale preferenţiale, determinate de hipertensiunea portală consecutivă unui baraj intrahepatic. În aceste cazuri, numai laparotomia şi explorarea radiomanometrică peroperatorie pot preciza diagnosticul de care depinde tactica şi tehnica operatorie. Tromboza sau compresiunile extrinseci ale venei mezenterice superioare sînt în general, aşa cum am mai arătat, bine suportate de bolnav. Ea se complică de ascită, de hemoragii intestinale sau de infarct intestinal, numai cînd devine extensivă şi prinde reţeaua marginală venoasă intestinală. Aceste cazuri sînt, în majoritatea lor, depăşite din punct de vedere chirurgical.

În urgenţele hemoragice diagnosticul de baraj prehepatic este greu de făcut, dacă serviciul nu este dotat cu un seriograf. Dacă hemoragia nu se opreşte prin mijloace conservatoare, intervenţia chirurgicală trebuie executată pe o cale de acces largă, care să ofere o lumină bună asupra întregului sector splenoportal, pentru investigare radiomanometrică şi operaţia ca atare.

Cînd probele hepatice se alterează, prin excluderea îndelungată a ficatului din circuitul portal şi instalarea sclerozei hepatice, apare anemia însoţită de alte semne minore de insuficienţă hepatică. Ascitele mici şi repetate sînt caracteristice pentru această fază evolutivă a trombozelor tronculare portale.

B. În barajele intrahepatice, determinate în majoritatea cazurilor de diferite forme de ciroză hepatică, tabloul clinic şi de laborator este mult mai complex. Factorul etiologic, în statistica noastră de 500 de cazuri, a fost într-un număr de 430 de cazuri hepatita virală icterică sau anicterică, ceea ce reprezintă 86% (vezi fig. 108, 109).

Evoluţia îndelungată duce treptat la alterarea stării generale, la instalarea tabloului clinic caracteristic al insuficienţei hepatice, probele funcţionale hepatice fiind edificatoare. Cînd întregul tablou clinic şi de laborator este prezent, bolnavul este în general deasupra resurselor chirurgicale. Aceşti bolnavi, prin insuficienţa lor pluriorganică, dar mai ales hepatică şi renală, nu pot face faţă agresiunii anestezice şi chirurgicale la care trebuie să fie supuşi. Cu alte cuvinte, *componenta mecanică,* determinată de scleroza periportală intrahepatică şi nodulii de regenerare, este depăşită de *componenta hepatocelulară.*

Diagnosticul se poate pune, în general, pe următoarele semne :

1. probe hepatice alterate
2. splenomegalie

Scanned with OKEN Scanner

3. varice esofagiene
4. splenomanometrie cu valori ridicate (peste 20—25 cm H_2O).

In susținerea diagnosticului de ciroză hepatică intervin și alte semne clinice și paraclinice.

Ficatul. Majoritatea bolnavilor cirotici care ajung la chirurg au ficatul mic, marginea anterioară fiind sub rebordul costal. Cînd ficatul se poate palpa, marginea sa anterioară este dură, iar pe fața superioară, cînd este accesibilă, juxtamarginal se pot simți nodulii de regenerare de dimensiuni diferite. Uneori procesul de atrofie hepatică este inegal în cei doi lobi. Lobul stîng se atrofiază mai repede, fiind mai mic. Intraoperator, el poate fi aproape absent, redus la un mugure de 3—4 cm, în stînga ligamentului falciform. Alteori, lobul stîng este mai mare, hipertrofic, se palpează în epigastru și chiar în hipocondrul stîng. Am constatat această particularitate evolutivă la bolnavii cirotici, la care se asociază un proces de tromboflebită portală, localizată predominant pe peretele lateral drept al trunchiului portal. Această situație anatomică dirijează sîngele portal mai mult către lobul stîng. Fiind mai bine vascularizat, lobul stîng suferă un proces mai lent de atrofie sau, dimpotrivă, pe măsura atrofiei lobului drept, el se hipertrofiază, preluînd o parte din funcționalitatea acestuia.

Splenomegalia. De dimensiuni variabile, splina este mare la cirotici chiar cînd nu se palpează; în aceste cazuri poate fi văzută radiologic. Caracterul anatomopatologic este fibrocongestiv; stadiul fibros este precedat de cel congestiv. Termenul de splină congestivă a fost folosit pentru prima dată de Moschowitz în 1948. Ea este de consistență dur-elastică, iar marginea ei este în general în raport cu gradul atrofiei hepatice sau gradul rezistenței determinate de procesul cirogen în sectorul pre- și postsinusoidal. Porțiunea intraabdominală este mobilă, aderențele splenoparietale, mai ales splenodiafragmatice, nu se repercutează asupra segmentului abdominal al splinei, ele fiind descoperite cu ocazia intervenției chirurgicale. Depresiunile indurate de la suprafața splinei sînt date de zonele infarctizate și sînt de culoare albă-sidefie.

Hiperactivitatea caracteristică splinei fibrocongestive se reflectă în tabloul hematologic al bolnavului, care prezintă anemie, leucopenie și trombocitopenie. *Epistaxisul, peteșiile și echimozele* sînt reflectarea clinică a hipersplenismului, la care contribuie în mare măsură și insuficiența hepatică.

Probele hepatice în stadiile incipiente ale bolii sînt normale sau moderat alterate, bolnavul prezentînd un bun echilibru biologic; diagnosticul înclină de cele mai multe ori către un sindrom bantian, stadiul I, pentru care bolnavii sînt tratați timp îndelungat. Cînd probele hepatice se alterează, diagnosticul se schimbă cu cel de hepatită cronică evolutivă, splina fiind de cele mai multe ori considerată factorul etiologic principal care întreține evoluția procesului patologic hepatic. În realitate, în majoritatea cazurilor, leziunile hepatice sînt acelea care au declanșat mărirea de volum a splinei cu toate consecințele hemodinamice portale care decurg. În numeroase cazuri, intervenția chirurgicală ne-a pus în fața unei ciroze hepatice avansate, care era cauza splenomegaliei și a hipertensiunii portale verificate prin manometrie portală peroperatorie.

Tabloul histopatologic al unor astfel de spline de tip congestiv sau fibrocongestiv este caracteristic. Fragmentul de țesut splenic poate fi

Scanned with OKEN Scanner

obținut prin puncție-biopsie splenică percutată, manoperă periculoasă, deoarece existența hipertensiunii portale și a tulburărilor de coagulare fac posibilă instalarea unei hemoragii importante intraperitoneale, care să impună o intervenție de urgență — splenectomia. Noi preferăm să recoltăm fragmentul de țesut splenic prin puncție biopsică peroperatorie, putînd avea astfel controlul hemostazei. Dealtfel, examinarea histologică a splinei în hipertensiunea portală prezintă mai mult un interes teoretic, datele necesare pentru practica chirurgiei hipertensiunii portale în general și a splinei în particular fiind bine cunoscute și codificate.

În tabloul histologic caracteristic al unei spline fibrocongestive, se pot observa o importantă congestie, benzi de fibroză și hipertrofie reticuloendotelială.

Venele peretelui abdominal. Primele care sînt solicitate sînt venele periombilicale. Prin anastomozele pe care le au aceste vene din circulația sistemică cu circulație portală, prin intermediul venei ombilicale sau venelor paraombilicale, ele se dilată, devin vizibile sub tegumentul periombilical, formînd clasicul cap de meduză. Unele din aceste vene se dilată mult, devin sinuoase și varicoase, prezentînd la palpare chiar un tril. Extirparea acestor gheme venoase varicoase, pe care o solicită de cele mai multe ori bolnavii, este extrem de periculoasă, decompensările ascitice și hemoragice fiind iminente. Intervenția de electie este șuntul porto-cav termino- sau laterolateral, în raport cu datele de hemodinamică portală și portohepatică, obținute pre- sau intraoperator.

Hemoroizii sînt simptomatici, datorită creșterii importante a presiunii în vena mezenterică inferioară. În decubit dorsal presiunea intrahemoroidală este de 20—25 cm de apă. În picioare, ea se ridică la 50—60 cm de apă și chiar mai mult. Sîngerările repetate sînt greu de stăpînit prin mijloace conservatoare. Intervenția chirurgicală de exereză nu este indicată ; bolnavii se pot decompensa ascitic, hemoragic sau hepatocelular chiar după intervenții minore. Și în aceste cazuri numai derivația portosistemică pune bolnavul la adăpost de recidiva hemoragiilor de origine hemoroidală. Intervenția chirurgicală trebuie executată înainte ca hemoragiile repetate și uneori importante să aducă bolnavul într-o stare de anemie gravă cu prăbușirea funcționalității hepatice.

Icterul se întîlnește frecvent în cursul evoluției cirozei hepatice ; el poate fi fugace, cu repetiție, sau persistent. În statistica noastră icterul permanent, rezistent la tratament a fost întîlnit în numeroase cazuri. El marchează o atingere importantă a hepatocitului, ceea ce impune temporizarea, uneori de lungă durată, a intervenției chirurgicale. Bilirubinemia cu cele două fracțiuni ale sale (liberă sau conjugată) furnizează indicații prețioase asupra tipului de icter. Trebuie avut în vedere că în sindromul de hipertensiune portală originea icterului poate fi diferită (hemolitică, hepatică, obstructivă) ; pentru precizarea originii sînt necesare explorări suplimentare.

În pediculitele hepatice cu leziuni obstructive pe poartă și calea biliară principală, intervenția chirurgicală de dezobstrucție a coledocului este obligatorie.

Importanța bilirubinemiei crescute în hipertensiunea portală, ca factor de apreciere a riscului operator și a evoluției postoperatorii, a fost demonstrată de colaborarea noastră cu Dr. Rodica Puiu în teza sa de doctorat, asupra ficatului de șoc în hipertensiunea portală (București 1974).

Scanned with OKEN Scanner

La bolnavii cirotici decompensarea ictero-ascitico-hemoragică precede coma hepatică, de cele mai multe ori ireversibilă.

Nevii vasculari, eritemul palmar, ginecomastia, atrofia testiculară se întîlnesc frecvent în stadiile tardive ale cirozei hepatice, şi numai în acest context prognostic prezintă interes chirurgical.

Ascita şi edemele periferice sînt rezultanta unui lung proces evolutiv la nivelul ficatului. Avînd o patogenie complexă, ascita influenţează uneori în mod decisiv evoluţia ciroticului.

Trebuie avut în vedere că în complexul etiopatogenic al ascitelor pot să predomine tulburările biologice sau elementele mecanice. Cînd predomină elementele biologice, ascitele pot fi :

1. Tranzitorii, prin hipoproteinemie acută, posthemoragică.
2. Ascită prin anemie cronică hipersplenică, posthemoragică sau tulburări de nutriţie.
3. Ascită cu sindrom edematos generalizat, prin insuficienţă gravă hepatocelulară.

Cînd predomină elementele mecanice, de hemodinamică portală, ascitele pot fi mici, moderate, sau mari, însă ele pot beneficia de o intervenţie chirurgicală executată la timp, după o intensă pregătire preoperatorie.

Alte modificări clinice. Tulburările minore sînt frecvente şi precoce :

a — oligurie ortostatică ;

b — opsiurie prin întîrziere de eliminare a apei ingerate ;

c — anizurie — mari variaţii în debitul urinar.

Diareea este pusă în legătură cu staza venoasă mezenterică ce tulbură resorbţia apoasă intestinală. Ea poate duce la stări de deshidratare accentuată cu hipopotasemie şi comă. Tulburarea tranzitului intestinal favorizează resorbţia microbiană şi declanşarea unor *septicemii portocave.*

Ulcerele gastroduodenale se întîlnesc în aproximativ 10—15% din cazuri. Ele ar fi datorite trecerii în circulaţie a unor substanţe asemănătoare histaminei care, datorită şunturilor portocave spontane sau provocate, scapă acţiunii de detoxificare hepatică, determinînd o hiperaciditate gastrică.

Diagnosticul formal al hipertensiunii portale se sprijină pe argumente paraclinice :

— tranzitul baritat esogastric care pune în evidenţă prezenţa varicelor esofagogastrice ;

— manometria splenoportală care arată că cifra presiunii intrasplenice depăşeşte 20 cm H_2O ;

— splenoportografia care arată obstacolul responsabil şi căile de derivaţie.

a) Tranzitul baritat. Varicele esofagiene, care apar la examenul baritat sub forma unor imagini lacunare de dimensiuni diferite pe conturul mucoasei esofagiene, au mare valoare diagnostică şi chiar prognostică (fig. 110, 111 şi 113).

— Varicele în treimea inferioară a esofagului toracic reflectă, în general, o hipertensiune portală de gravitate medie 20—30 cm H_2O.

— Varicele care prind şi treimea medie a esofagului sînt de un prognostic mai sever, ele fiind rezultatul unei mari hipertensiuni portale, 30—40 chiar 50 cm H_2O.

Scanned with OKEN Scanner

În stazele importante pe vena gastrică stîngă, varicele pot fi subseroase, ceea ce face imposibilă individualizarea lor radiologică. Absența varicelor esofagiene la examenul radiologic nu este concludentă.

b) Manometria splenoportală. Tehnica măsurării variază după sectorul investigat :

— *Presiunea presinusoidală* este măsurată prin puncție splenică în timpul unei splenoportografii : obținem astfel date asupra presiunii intrasplenice sau presiunii splenoportale. În timpul intervenției chirurgicale se pot obține date de manometrie portală, prin puncția directă a trunchiului portal sau prin cateterismul unuia din afluenții săi. Noi folosim *ileomanometria* combinată cu *omfalomanometria peroperatorie.*

Fig. 113 — Rg. esofag după șunt troncular portocav termino-lateral. Dispariția varicelor esofagiene.

— *Presiunea sinusoidală* este măsurată prin cateterism suprahepatic și determinarea presiunii suprahepatice blocate.

— *Presiunea postsinusoidală* sau suprahepatică este măsurată prin cateterism suprahepatic (presiunea suprahepatică liberă).

În practică folosim pentru aceste măsurători fie un manometru cu apă, tip manometrul lui Claude, fie un manometru electronic a cărui precizie este mult mai mare și permite o înregistrare grafică.

Valorile presionale sînt exprimate în mm de mercur sau în cm de apă (1 mm Hg = 1,36 cm apă).

Presiunea presinusoidală sau portală este de 7—10 mm Hg extremele situîndu-se între 5 și 15 mm Hg.

Presiunea sinusoidală este la fel sau foarte puțin diferită. Presiunea postsinusoidală este de 5—8 mm Hg, extremele situîndu-se între 2—13 mm Hg.

Aceste diferențe între presiunea sinusoidală și cea postsinusoidală arată că la ieșirea sîngelui din sinusoidul hepatic există în mod fiziologic o dificultate (fig. 14).

c) Explorarea radiologică a sistemului port. Opacifierea radiologică a sistemului port poate fi realizată prin mai multe metode. Le-am prezentat mai pe larg în lucrarea „Vena ombilicală în chirurgia porto-hepato-biliară" (D. Burlui, O. Rațiu, Ed. Medicală 1970, p. 70—82) (fig. 115, 116, 117, 118).

Dintre metodele folosite în diagnosticul preoperator vom prezenta pe cea mai utilizată în practică — splenoportografia (L. Leger, 1951) iar dintre cele folosite peroperator — omfaloportografia (Bayly J. H. și O.G. Carbalhaers 1964, D. Burlui, Gh. Teju 1966).

Perfecționările aduse prin metoda radiocinematografiei portale, controlul injecției cu substanță de contrast a sistemului port la ecranul de televiziune au mărit posibilitățile de reușită și precizie ale acestui mijloc

Scanned with OKEN Scanner

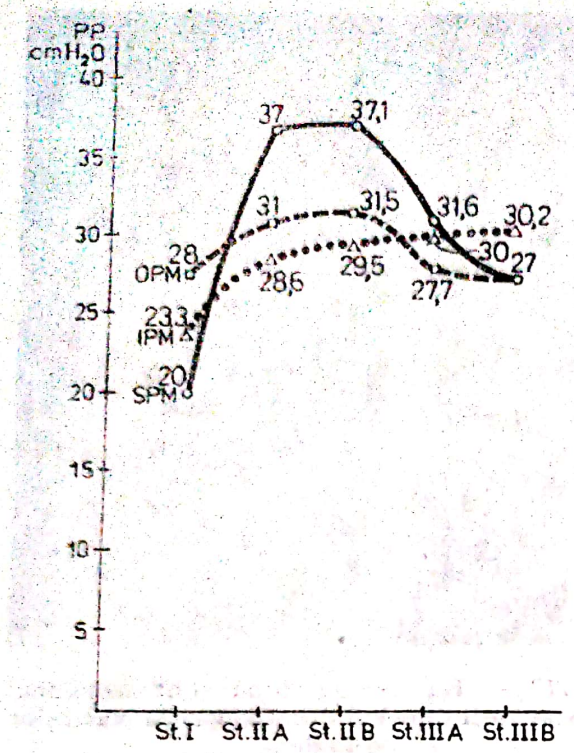

Fig. 114 — Variația presională în funcție de metoda și stadiul H.T.P. : *OPM* = omfalomanometrie, *IPM* = = ileomanometrie, *SPM* = splenomanometrie.

de investigare. La noi în țară splenoportografia a fost introdusă pentru prima oară și pusă la punct tehnic de I. Bîrzu și Gh. Hîncu (1953) în clinica condusă de prof. I. Făgărășanu. Ulterior, această metodă a fost studiată și în alte clinici, rezultatele fiind comunicate de Th. Firică, Șt. Roman, Ciobanu, E. Proca, Papahagi și colaboratorii care au folosit splenoportografia în plină urgență hemoragică a hipertensiunii portale.

Splenoportografia transparietală (S.P.T.)

Tehnica comportă mai mulți timpi :

1. Pregătirea bolnavului : grupul sanguin, indicele de protrombină (dacă este foarte scăzut cantitativ : o contraindicație) testul sensibilității la iod. Bolnavul va fi nemîncat, cu o bună premedicație și sub anestezie locală, după unii autori. Noi preferăm a executa această investigare *sub anestezie generală, pe masa de operație, înainte de laparotomie, în vederea alegerii tipului de intervenție.*

Copiii vor fi de regulă investigați sub anestezie generală.

2. Puncția splinei va fi făcută în plină matitate splenică, sub rebordul costal, pe linia axilară medie, bolnavul fiind în decubit dorsal. Alți autori preferă a investiga bolnavul în decubit central (L. Leger). Pătrunderea acului în splină este percepută la mînă în momentul traversării capsulei splenice.

3. Splenoportografia, pe lîngă faptul că ne dă posibilitate de a vizualiza axul splenoportal, ramificațiile intrahepatice ale venei porte și refluxului pe colaterale, ne oferă date în legătură cu stadialitatea procesului cirogen. Astfel, în stadiul I, splenoportografia pune în evidență prezența unei vascularizații intrahepatice nesatisfăcătoare, iar axul venos splenoportal apare moderat dilatat.

În stadiul II, ramificațiile intrahepatice sînt reduse însă suficiente pentru ca bolnavul să poată suporta o intervenție chirurgicală, în cazul unui accident hemoragic, sau în cazul unei decompensări care nu este rezolvată prin tratament medical.

După importanța refluxului și dilatației vasculare se pot trage concluzii asupra intensității sindromului hipertensiv portal, asupra predominanței lui pe un anumit teritoriu vascular și, în consecință, se pot face anumite deducții terapeutice.

În stadiul III, vascularizația portală intrahepatică este foarte redusă și impresionează prin aspectul de coroană de arbore uscat.

În barajele prehepatice, splenoportografia ne ajută în precizarea localizărilor barajului (radicular sau troncular). Nu întotdeauna putem aprecia natura și întinderea lui.

Scanned with OKEN Scanner

Fig. 115 — Ileoportografie. Angiomegalie portală. Hepatogramă revelatoare a cirozei hepatice — imagine de „copac uscat".

Fig. 116 — Omfaloportografie — hepatogramă.

Fig. 117 — Ileoportografie — reflux mezenteric inferior şi splenic.

Fig. 118 — Omfaloportografie. Ciroză hipertrofică Hanot.

Scanned with OKEN Scanner

Metoda are și unele inconveniente, menționate în literatură. În cazul unor spline scleroase splenoportografia poate eșua. În cele fibroconges-tive poate să se producă o hemoragie importantă, care să impună o splenectomie de urgență.

Așa cum am arătat mai sus, noi preferăm investigarea radiologică peroperatorie, folosind pentru aceasta o venă ileală (ileoportografia Hunt, 1965), vena ombilicală repermeabilizată (Bayly 1964), sau ambele căi, atunci cînd vrem să avem o imagine radiologică a întregului sis-tem portal.

Cateterismul venei porte pe cale omfalică a permis explorarea radio-logică a ramificațiilor portale intrahepatice și chiar a venei porte, reali-zîndu-se astfel o omfaloportohepatografie (vezi fig. 116, 118).

Imaginată în 1959 de C. O. Gonzales Carabalhaes, hepatoportografia pe calea venei ombilicale este reluată de D. Roberti și colaboratorii, J. H. Bayly, D. Burlui și Gh. Teju, E, Storti și colaboratorii, P. Lavoie și colaboratorii, M. Kapandji, V. A. Piccone și colaboratorii.

Cei mai mulți dintre autorii citați insistă asupra avantajelor acestei tehnici față de cele existente și aduc contribuția lor la perfectarea meto-dei (fig. 119).

Fără a intra în competiție cu splenoportografia care și-a cîștigat un loc bine stabilit printre metodele de explorare portală, omfaloportohe-patografia lărgește limitele acestei explorări și exclude posibilitatea inter-pretărilor eronate și a falselor imagini.

Calitatea hepatogramei obținute transombilical este superioară celei obținute prin splenoportografie, unde lobul stîng apare insuficient sau deloc opacificat, iar leziunile parenchimatoase cu un diametru sub 3 cm nu sînt vizualizate.

Fig. 119 — Șunt mezenteric-cav infe-rior. Cavografie.

Prin faptul că aduce date asupra circulației portohepatice la bolnavii cu baraj prehepatic sau la cei sple-nectomizați anterior, omfaloportohe-patografia apare ca tehnică comple-mentară, indispensabilă splenoportog-rafiei sau celorlalte metode de ex-plorare a sistemului port.

Simplitatea mijloacelor tehnice necesare (se poate executa și fără seriograf), facilitatea de execuție și inocuitatea metodei, fac din omfalo-portografie un mijloc de explorare la îndemîna oricărui chirurg care este preocupat de chirurgia ficatului.

Cateterismul retrograd al venelor suprahepatice, cu măsurarea presiu-nii blocate și libere, este un mijloc de investigare valoros, îndeosebi pen-tru stabilirea nivelului intra- sau prehepatic al barajului. În majorita-tea cazurilor însă, se poate renunța la el, fiind laborios ca tehnică și nu lipsit de unele incidente.

Scanned with OKEN Scanner

Puncţia biopsică a ficatului se poate face percutan preoperator, în timpul intervenţiei chirurgicale sau, mai rar, sub control laparoscopic.

Examenul histopatologic oferă date preţioase asupra stadialităţii leziunilor hepatice, însă majoritatea bolnavilor refuză puncţia hepatică.

Fragmentele de ţesut hepatic obţinute prin puncţie sînt mici şi uneori din zone necaracteristice. Din această cauză se preferă *biopsia peroperatorie.*

Laparoscopia cere un instrumentar cu totul special şi un ochi foarte avizat. Ea poate oferi date suficient de instructive asupra modificărilor morfologice ale ficatului, prezenţa nodulilor de regenerare, stază limfatică sub capsula lui Glison sau la nivelul veziculei biliare. Totuşi, laparoscopia poate fi comparată cu o mică laparotomie. O preferăm pe ultima.

În ultimii ani, aprofundarea complexităţii manifestărilor clinice şi tulburărilor de hemodinamică portală a făcut necesară introducerea în practică a unor tehnici de investigare ca: 1. scintigrama hepatică; 2. cavografia retrogradă; 3. medulografia costală etc. Valoarea lor diagnostică şi prognostică nu depăşeşte pe aceea a investigaţiilor de rutină, care s-au impus de-a lungul anilor.

Principalele complicaţii ale hipertensiunii portale sînt:

— hemoragiile digestive;

— ascita şi

— encefalopatia portocavă.

Deoarece primele două le-am prezentat în cadrul tabloului clinic, vom arăta că tulburările neurologice sînt la început labile, dar cu tendinţă la recidivă. Se pot distinge trei stadii evolutive:

— în stadiul I — semnele neurologice trebuie căutate cu grijă, cele mai caracteristice fiind tremurăturile;

— în stadiul II — se instalează sindromul confuzional, la care se asociază un anumit grad de agresivitate şi chiar delir;

— în stadiul III — se caracterizează prin comă calmă, mai mult sau mai puţin profundă, fără semne de localizare.

Electroencefalograma şi amoniemia sînt de un ajutor preţios în diagnostic. Encefalopatia hepatică trebuie diferenţiată de aceea întîlnită în alcoolismul cronic, de comele electrolitice prin hiponatremia şi hipokaliemia (spontane sau provocate prin diuretic), de comele prin colaps hemoragic şi în sfîrşit comele hepatice adevărate, terminale, legate de insuficienţa completă a ficatului.

Tratament. El variază în raport cu forma anatomoclinică a sindromului de hipertensiune portală. Determinarea acestor forme anatomoclinice se face în raport cu stadialitatea evolutivă a bolii. În clinică folosim următoarea clasificare stadială:

— *stadiul 0* — leziuni hepatice nedecelabile clinic şi histopatologic; splenomegalie, hipersplenism discret;

— *stadiul I* — leziuni hepatice individualizate histopatologic prin puncţie biopsică şi probe funcţionale moderat alterate, splenomegalie, hipersplenism;

— *stadiul II A* — probe hepatice alterate, splenomegalie, varice esofagiene;

— *stadiul II B* — probe hepatice alterate, splenomegalie, varice esofagiene, accident hemoragic prin ruptură de varice esofagiene sau gastro-fundice;

Scanned with OKEN Scanner

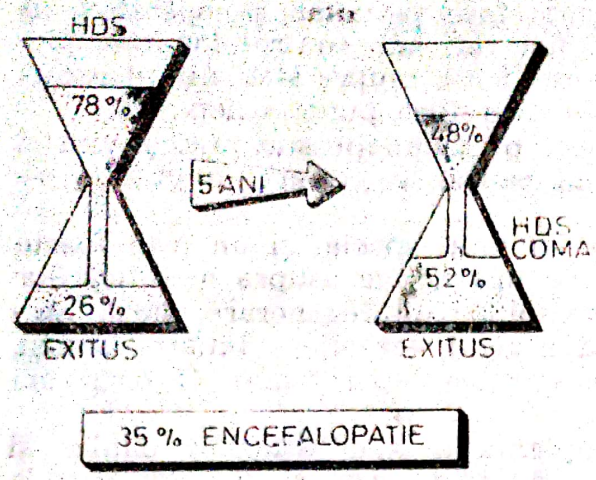

Fig. 120 — Evoluție cirotic neoperat.

— *stadiul III* — în această grupă intră bolnavii cu decompensări grave : icter, ascită, hemoragii, stări precomatoase sau comatoase.

Unii dintre bolnavii încadrați în această grupă pot să obțină o ameliorare a stării generale și a funcționalității hepatice în urma unui tratament adecvat în staționar. Aceștia alcătuiesc grupa bolnavilor din *stadiul III reversibil* și care pot fi supuși ulterior unei intervenții chirurgicale (fig. 120).

Bolnavii ireversibili în urma tratamentului medical sînt considerați inoperabili.

EFECTELE SPLENOMEGALIEI

1. EFECT MECANIC
2. HIPERSPLENISM HEMATOLOGIC
3. HIPERSPLENISM IMUNOLOGIC
4. HIPERAFLUX ARTERIAL

Fig. 121

GRADIENTUL PRESIONAL DUPĂ ȘUNT RADICULAR

LEGER	–G.P.= 6	cm H_2O
SANTY	–G.P.= 9	cm H_2O
ORLOFF	–G.P.= 6	cm H_2O
INOKUCKI	–G.P.=10	cm H_2O
BURLUI	–G.P.= 9,5	cm H_2O

Fig. 122

Tratamentul chirurgical în stadiul 0 se adresează îndeosebi corectării hipersplenismului. Aceasta se poate realiza prin *splenectomie izolată.* Se numește astfel deoarece nu este asociată cu alt tip de intervenție, cum ar fi o visceropexie sau o derivație portcavă de tip troncular sau radicular, datorită faptului că în acest stadiu H.T.P. este normală sau foarte puțin crescută.

Splenectomia este urmată în aceste cazuri de o ameliorare evidentă a stării generale, de corectarea rapidă a hipersplenismului și, în unele cazuri, de stabilizarea procesului cirogen hepatic.

În stadiul I — tratamentul chirurgical constă în corectarea hipersplenismului prin splenectomie și, în raport cu datele de radiomanometrie portală, care pot fi determinate peroperator așa cum s-a arătat mai sus, se va hotărî asupra oportunității unei derivații portosistemice de tip splenorenal (fig. 121).

Anastomoza splenorenală termino-laterală oferă posibilitatea păstrării rinichiului stîng și degrevează sistemul port cu aproximativ 8—12 cm H_2O. În felul acesta, la corectarea hipersplenismului se adaugă o profilaxie a accidentelor hemoragice care pot să apară la acești bolnavi (fig. 122).

Scanned with OKEN Scanner

— *Stadiul II A.* Experiența arată că în acest stadiu bolnavii prezintă varice esofagiene de mărime și întindere variată, care pînă la un anumit punct sînt în raport cu gradul hipertensiunii portale.

GRADIENTUL PRESIONAL DUPĂ ȘUNT TRONCULAR

LEGER	–G.P.=14,4 cm H_2O
LINTON	–G.P.=15,5 cm H_2O
ORLOFF	–G.P.=20 cm H_2O
GLIEDMAN	–G.P.=17,5 cm H_2O
BURLUI	–G.P.=17 cm H_2O

Fig. 123

Cu cît varicele esofagiene sînt mai întinse pe esofag cu atît presiunea portală este mai mare, ajungînd să depășească 40 cm H_2O. De aceea, în cazul varicelor esofagiene localizate în treimea inferioară a esofagului, se recomandă practicarea splenectomiei urmată în același timp operator de o anastomoză splenorenală. Pentru bolnavii cu varice esofagiene mai mari și mai ales mai întinse pe esofag, anastomoza splenorenală nu poate degreva substanțial sistemul port și de aceea se va practica o *anastomoză portocavă de tip troncular* termino-laterală sau latero-laterală, în raport cu funcționalitatea hepatică și condițiile anatomice locale. După anastomoza portocavă tronculară, care creează o comunicare largă între trunchiul venei porte și vena cavă, splina care era în stază se decongestionează, volumul ei diminuează și în următoarele zile după operație se corectează treptat și hipersplenismul (fig. 123).

Corectarea hipersplenismului, obținută prin anastomoza portocavă de tip troncular, durează între 6 luni și 2 ani de la intervenție. Reinstalarea hipersplenismului, chiar fără mărirea de volum a splinei, ridică problema splenectomiei. Ea va fi indicată de îndată ce modificările hematologice nu pot fi corectate prin tratament medical și starea generală a bolnavului permite o astfel de intervenție chirurgicală. Această splenectomie executată tardiv după anastomoza portocavă poartă denumirea de *splenectomie secundară.*

— *Stadiul II B.* Bolnavii cu hemoragii digestive superioare de origine portală sînt bolnavi gravi. Gravitatea este dată de faptul că accidentul hemoragic are loc pe fondul unei insuficiențe hepatice cronice de intensitate variabilă, de aceea la acești bolnavi tratamentul chirurgical nu poate fi unul și același pentru toți.

Pentru bolnavul în plin accident hemoragic este bine să se încerce oprirea hemoragiei prin tratament medical, recurgîndu-se chiar la introducerea unei sonde hemostatice tip Sengstaken-Blakemore. Ea realizează un tamponament temporar al varicelor esofagiene, urmînd ca intervenția chirurgicală să fie executată după trecerea accidentului hemoragic și refacerea stării generale a bolnavului.

a) Dacă accidentul hemoragic nu poate fi oprit prin metoda conservatoare, bolnavul va fi operat în plină urgență hemoragică. La bolnavii cu stare generală alterată și șoc hemoragic se va practica ligatura transgastrică a varicelor esofagiene, urmînd ca operația derivativă să fie executată într-un alt timp operator. Uneori, această simplă ligatură a varicelor esofagiene este urmată de rezultate bune în timp, accidentul hemoragic nemairepetîndu-se mulți ani; ligatura varicelor esofagiene trebuie considerată totuși o intervenție paliativă executată în urgență, de necesitate.

Scanned with OKEN Scanner

Pericolul accidentelor hemoragice rămîne, deoarece presiunea portală nu a fost modificată prin această operație.

b) Dacă starea generală a bolnavului permite, la bolnavii din stadiul II B operația de elecție trebuie considerată *anastomoza portocavă tronculară*, termino- sau laterolaterală, operația începîndu-se desigur cu ligatura transgastrică a varicelor esofagiene sîngerînde.

Această intervenție realizează trei obiective principale pe care le urmărește tratamentul chirurgical al hipertensiunii portale, și anume scăderea presiunii portale la cifre normale sau apropiate de normal, corectarea hipersplenismului și desființarea varicelor esofagiene care se colabează în urma scăderii presiunii portale.

c) Splenectomia urmată de anastomoza splenorenală la această grupă de bolnavi trebuie considerată o operație de excepție, ea putînd fi executată la bolnavii cu splenomegalii importante, presiune portală moderată și accident hemoragic minor. Acest tip de intervenție va fi pus în discuție îndeosebi la intelectuali, la care anastomoza portocavă tronculară este urmată mai frecvent de instalarea sindromului de encefalopatie portală.

— *La bolnavii din grupa III reversibili* se va aprecia asupra tacticii și tehnicii operatorii în raport cu starea generală a bolnavului, probele funcționale hepatice și dominanta clinică a sindromului, ca de pildă: la bolnavii cu ascite mari se va prefera *anastomoza tronculară laterolaterală*, în decompensările hemoragice minore sau moderate se va face *splenectomie cu anastomoză splenorenală*, iar în accidente hemoragice majore, la bolnavii recuperați prin tratament medical conservator se va prefera *șuntul portocav de tip troncular*.

— *La bolnavii cu baraje prehepatice*, tipul de intervenție va fi ales în raport cu localizarea, întinderea barajului și gradul hipertensiunii portale.

Pentru barajele localizate pe axul venos splenic care sînt urmate de o hipertensiune portală sectorială cu splenomegalie importantă, varice esofagiene și hipersplenism important, splenectomia este operația de elecție.

Pentru barajele localizate pe trunchiul portal (tromboză portală) este indicată splenectomia urmată de anastomoză portală. Dacă vena splenică nu poate fi folosită pentru stabilirea derivației portosistematice, sau dacă vena renală stîngă este improprie pentru o astfel de operație, se va recurge la altă operație de tip radicular și anume *anastomoza mezentericocavă*. La acești bolnavi derivațiile portosistemice de tip radicular dau rezultate bune, deoarece hipertensiunea mare din sistemul port asigură permeabilitatea șuntului iar ficatul bun asigură o supraviețuire îndelungată (vezi fig. 119).

Acesta este schematic tratamentul chirurgical al formelor anatomoclinice mai des întîlnite în cursul evoluției sindromului de hipertensiune portală. Desigur că între acestea există forme de tranziție care complică atît indicația tratamentului chirurgical cît și aprecierea eficienței imediate și tardive a unuia din procedeele chirurgicale amintite. Aceasta a dus la imaginarea și a altor tipuri de operații, unele de

Scanned with OKEN Scanner

amploare mai mare, altele mai mică, dar care își găsesc în general o aplicabilitate redusă, fiind operații de execuție pentru cazuri clinice particulare.

Tratamentul ascitei

În ultimii ani s-au obținut succese în tratamentul ascitei prin folosirea :

1. plasmoterapiei ;
2. corticoizilor ;
3. diureticelor puternice și
4. medicamentelor cu acțiune antialdosteronică.

Totuși uscarea definitivă a ascitei (peste 5 ani) se obține doar într-un procent de 20%.

Ciroticul ascitic în majoritatea cazurilor evoluează către insuficiență hepatocelulară și moarte prin :

1. comă și icter ;
2. hemoragii digestive ;
3. sindrom mixt-hemoragic, icter, comă ;
4. recidiva ascitei, sindrom edematos care duce la caşexie și moarte.

În stabilirea indicației de tratament chirurgical trebuie să avem în vedere următoarele elemente din patogenia ascitei, și anume :

a) Ascită tranzitorie prin hipoproteinemie acută, posthemoragică ;

b) Ascită prin anemie cronică hipersplenică, posthemoragică, sau tulburări de nutriție ;

c) Ascită cu sindrom edematos generalizat prin insuficiență hepatocelulară.

Beneficiază de tratament chirurgical numai ascitele la care în patogenia lor predomină elementul mecanic (barajele intrahepatice postsinusoidale).

Pentru ascitele mici și moderate cu o presiune portală între 18 și 25 cm H_2O, tratamentul chirurgical este reprezentat de visceropexii diverse care realizează în fond anastomoze portosistemice de tip radicular.

Astfel de operații sînt :

— omentoesopexia, omentohepatopexia, omentorenopexia, splenohepatopexia, omentoparietopexia (operația Talma-Făgărășanu).

Aceste visceropexii nu pot realiza însă o suprafață mare de drenaj al lichidului ascitic, ceea ce face ca majoritatea intervențiilor să nu fie urmate de un rezultat postoperator satisfăcător. Ținînd seama că lichidul de ascită în ascitele mici și moderate se produce în urma transsudării limfei la nivelul suprafeței ficatului, prin traversarea capsulei lui Glisson, aplicarea procedeului de *extraperitonizare a lobului hepatic* drept (prof. D. Burlui 1959) a fost urmată de rezultate bune imediate și tardive. Prin această intervenție suprafața lobului hepatic drept este pusă în contact cu cupola diafragmatică dreaptă deperitonizată, ceea ce face la lichidul de ascită care se produce la nivelul suprafeței hepatice să fie resorbit de limfaticele diafragmului și trecut prin intermediul lor în limfaticele mediastinale și canalul toracic.

În ascitele mari, la care producerea lichidului de ascită are loc atît la nivelul suprafeței ficatului cît și la nivelul suprafeței seroasei enteromezenterice, este indicată *anastomoza portocavă tronculară latero-laterală*, care degrevează atît polul cranial cît și polul distal al sistemului port, ceea ce duce la suprimarea stazei limfatice și încetarea producerii ascitei. Indi-

Scanned with OKEN Scanner

cațiile tratamentului chirurgical în ascita din hipertensiunea portală prin ciroza hepatică se stabilesc la fel ca și în cazul hemoragiilor digestive de origine portală, adică în raport cu forma anatomoclinică, stadiul evolutiv și tulburările bioumorale.

Complicațiile postoperatorii

Chirurgia hipertensiunii portale este grevată de complicații care măresc procentul mortalității postoperatorii.

Succesul operator depinde de : indicația operatorie, alegerea tipului de intervenție cel mai adecvat, stabilirea momentului operator și a terapiei de prevenire și tratare a complicațiilor postoperatorii.

Dintre complicațiile postoperatorii pe care le-am întîlnit, deosebit de importante sînt :

— *Insuficiența hepatică.* Pe fondul ei se instalează coma hepatică, de cele mai multe ori ireversibilă. Ea reflectă intoxicația globală a organismului și în special a celulei nervoase.

Coma hepatică este mai gravă la bolnavii la care se adaugă *sindromul encefalopatic* prin șunt portocav.

Menționăm că encefalopatia portocavă poate fi un incident trecător, dacă insuficiența hepatică nu este gravă.

— *Sindromul hemoragic postoperator.* El poate fi rezultatul insuficienței tratamentului chirurgical sau agravării insuficienței hepatice.

Diateza hemoragică, verificată și cunoscută preoperator printr-un bilanț clinic și biologic complet al hemostazei (vascular, plachetar, plasmatic), impune întotdeauna un tratament complex de pregătire. În timpul intervenției trebuie prevenite : pierderile mari de sînge, prăbușirea calciului ionizat sanguin, trombocitopenia și, depistată la timp, fibrinoliza latentă.

În cazul insuficienței intervenției chirurgicale, sindromul de hipertensiune portală se poate reface rapid cu o hemodinamică agravată de extensia trombozei și de modificările vasomotorii din aria splanhnică. În aceste cazuri insuficiența hepatică și sindromul hemoragipar se influențează reciproc.

Alte cauze ale hemoragiei postoperatorii pot fi : persistența soluției de continuitate pentru care s-a intervenit, desfacerea suturii la nivelul anastomozei, sîngerarea unui ulcer gastroduodenal coexistent cu hipertensiune portală. Atitudinea terapeutică variază de la caz la caz.

— *Icterul postoperator* reprezintă un element de agravare a leziunilor cirotice și impune stabilirea rapidă a factorilor etiologici. Cînd este însoțit de ascită, oligurie, stare generală alterată sau sindrom confuzional, icterul postoperator este de un prognostic foarte grav.

Icterele medicamentoase pot fi tranzitorii. Icterele mecanice prin leziuni accidentale ale căii biliare principale sau prin periviscerită impun reintervenția chirurgicală.

— *Ascita :* apariția ei trecătoare, ca și rezistența la tratamentul medical demonstrează : importanța elementului hemodinamic hepatic, răsunetul funcțional celular, posibilitățile compensatorii pe ambele linii.

Evoluția este în strînsă legătură cu capacitatea funcțională a ficatului. Prezența ascitei reclamă un tratament energic și complex de susținere hepatică.

Scanned with OKEN Scanner

— *Insuficiența renală postoperatorie* este mai frecventă la cirotici decît la alți bolnavi și survine prin agravarea insuficienței renale preexistente. La instalarea ei participă patul vascular lărgit cu multiple șuntări portorenale, hipertensiunea venoasă renală, scăderea gradientului de presiune arteriovenos, iar pe de altă parte suboxigenarea sîngelui arterial, hipoalbuminemia, expansiunea izo- sau hipotonă a lichidului extracelular.

— *Tulburările hidroelectrolitice.* Ele sînt preexistente intervenției chirurgicale la ciroticii ascitici și se accentuează în perioada postoperatorie datorită hipertermiei — destul de frecvent întîlnită —, pierderilor ascitice și insuficienței hepatice agravată de agresiunea anestezică și operatorie.

— *Tromboza.* Anastomozele radiculare se trombozează mai frecvent decît cele tronculare. Trombozele portale sînt compatibile cu viața, însă refac sindromul de hipertensiune portală.

Trombozele extensive însă (splenoportale — după splenectomie sau șunt splenorenal — sau portohepatice după șuntul portocav troncular) sînt de o gravitate deosebită.

Chirurgia hipertensiunii portale este dominată de fragilitatea hepatică a ciroticilor care condiționează particularitățile șocului intra- și postoperator.

Scanned with OKEN Scanner

PERITONITELE

Peritonita cuprinde totalitatea tulburărilor locale și generale provocate de inflamația septică a peritoneului, prin mecanisme complexe și variate.

Date de anatomie și fiziologie a peritoneului

Peritoneul este o membrană seroasă alcătuită dintr-un rînd de celule poligonale turtite și un corion bogat în vase sanguine, limfatice și terminații nervoase. Este cea mai întinsă seroasă din organism, avînd o suprafață de circa 2 m^2. Este alcătuită dintr-o foiță viscerală în contact intim cu viscerele abdominale și o foiță parietală care tapetează fața internă a pereților abdominali. Între ele se delimitează cavitatea peritoneală, cavitate care în condiții normale este virtuală, conținînd aproximativ 50 ml lichid peritoneal.

Peritoneul îndeplinește numeroase funcții : de resorbție, de secreție, de protecție antiinfecțioasă și de fixare a organelor intraabdominale. În același timp, bogăția plexurilor sale nervoase face ca el să constituie o vastă suprafață interoceptivă, extrem de sensibilă la cei mai variați excitanți chimici, microbieni, toxici, mecanici și să provoace în mod reflex tulburări grave locale și generale. Se descriu în acest sens trei faze ale reacției reflexe :

— pentru o iritație limitată apare durerea, contractura *in situ* și pareza segmentului intestinal subiacent.

— o iritație mai extinsă provoacă durere și contractură generalizată, hiperestezie cutanată, ileus paralitic și uneori sughiț (prin iritarea peritoneului frenic).

— cînd iritația este intensă și se prelungește, apar reacții generale : hipotensiune arterială, tahicardie, polipnee.

Modul de a reacționa al peritoneului constă în producerea unei exsudații abundente, și producerea de anticorpi și fibrină în scopul limitării infecției și formării de aderențe în jurul focarului patologic.

Exsudația rapidă și masivă din cursul peritonitelor acute duce la o scădere a apei, sărurilor și albuminelor sanguine, contribuind astfel într-o mare măsură și pe această cale la producerea șocului : capacitatea mare de resorbție, care în cazuri patologice se accentuează prin vasodilatație, explică fenomenele toxiinfecțioase generale grave, observate în stadiile mai avansate ale peritonitelor.

Etiopatogenie

Căile de infectare ale cavității peritoneale sînt :
a) perforația ;
b) calea hematogenă ;
c) calea limfatică.

a) Perforația — constă în crearea unei comunicări directe între lumenul organelor cavitare abdomino-pelvine și cavitatea peritoneală. Cauza perforației este diversă :

— cauza externă (plăgi penetrante ale abdomenului, contuzii cu leziuni viscerale, intervenții chirurgicale abdominale, perforație viscerală accidentală după diverse examene endoscopice etc.) ;

— perforația patologică a unui segment al tubului digestiv, de la esofagul abdominal la segmentul intraperitoneal rectal ; perforațiile patologice ale căilor biliare intra- și extrahepatice ;

— perforații netraumatice în afara tubului digestiv — ruptura în peritoneu a unei hidronefroze sau a vezicii urinare (cauze rare) ;

— ruptura în peritoneu a unei colecții supurate de origine genitală (piosalpinx, abces ovarian), hepatică (abces hepatic, chist hidatic supurat), splenică sau pancreatică.

Important pentru virulența și natura germenului este sediul perforației : flora microbiană va fi cu atît mai complexă, determinînd peritonite foarte grave, cu cît perforația va avea sediul mai jos pe tubul digestiv, sau cu cît se va intrica cu elemente patologice produse de agresiunea chimică asupra peritoneului, cum se întîmplă în cazul perforației stomacului sau colecistului.

b) Calea hematogenă se întîlnește în septicemii ; constituie calea de pătrundere a germenilor și determină peritonita acută primitivă (pneumococică, streptococică, gonococică).

c) Propagarea infecției de la un organ abdomino-pelvin la seroasă pe *căi limfatice* este calea incriminată în colecistita acută, în inflamațiile organelor genitale interne, în apendicite acute, în toate acele forme anatomo-clinice în care perforația peretelui organului incriminat nu se poate constata macroscopic.

Toți acești factori ce determină infecția cavității peritoneale vor produce iritația peritoneului, care la rîndul lui va determina paralizia unui segment mai mult sau mai puțin întins al tubului digestiv. Apariția atoniei intestinale determină oprirea tranzitului pentru materiile fecale și gaze și acumularea de secreții digestive în lumenul intestinal. Organismul se spoliază de lichide și electroliți, dă naștere sindromului umoral la care se adaugă efectele neurovegetative. Uriașa suprafață de resorbție a peritoneului face să treacă în circulația sanguină și limfatică produse toxice și germeni, ceea ce explică afectarea parenchimului hepatic, renal, suprarenal și pulmonar.

Clasificarea peritonitelor

După modul de manifestare și evoluție, peritonitele se clasifică în peritonite acute și peritonite cronice.

Peritonitele acute, în raport de capacitatea peritoneului și a epiploonului de localizare a procesului infecțios, se mai pot subîmpărți în peritonite acute localizate și peritonite acute generalizate.

Scanned with OKEN Scanner

Peritonitele acute generalizate pot fi : primitive sau secundare.

a) Peritonitele acute primitive sînt foarte rare, însămînțarea peritoneului făcîndu-se pe cale hematogenă în cadrul unei septicemii cu pneumococ, streptococ etc. Se întîlnesc mai des la copii, frecvența maximă deținînd-o peritonitele acute primitive de etiologie pneumococică.

b) Peritonitele acute secundare sînt cele mai frecvente, cu etiologie diversă prin :

— perforații viscerale ;

— propagare, ca urmare a unei inflamații a viscerelor intraperitoneale ;

— ruptura intraperitoneală a unei colecții supurate (piosalpinx supurat, pionefroză ruptă, abces hepatic, adenoflegmon mezenteric etc.).

Simptomatologie

Semnele peritonitei acute sînt variate, în funcție de virulența germenilor, întinderea procesului inflamator, durata de instalare și reactivitatea organismului.

A. *Semne funcționale* — nu au valoare prin ele însele, prezintă însă interes deoarece îndreaptă atenția spre suferința abdominală.

1. Durerea este cel mai constant semn și în același timp semnal de alarmă prin excelență. Trebuie precizați următorii parametri ai durerii : modalitatea de debut (brutală sau nu), sediul (localizată sau difuză), evoluția, iradierea, paroxismele. La început limitată, localizată în epigastru, în hipocondrul drept, în fosa iliacă dreaptă, periombilical sau în hipogastru, orientează asupra cauzei și se poate răspîndi în tot abdomenul, spre pelvis sau chiar la distanță, extraabdominal. Este continuă, se intensifică la apăsare, tuse, percuție.

2. Vărsăturile sînt frecvente, alimentare sau biliare inițial, apoi poracee ; ele pot contribui, atunci cînd sînt abundente, la deshidratarea bolnavului.

3. Oprirea tranzitului pentru materii fecale și gaze se produce inițial prin ileus dinamic reflex, ulterior putînd să se supraadauge o ocluzie mecanică.

4. Sughițul apare prin iritația peritoneului frenic.

B. Semne fizice abdominale

Contractura abdominală este simptomul cel mai constant și sigur al peritonitei. Limitată la început, se generalizează rapid, are diverse intensități mergînd pînă la „abdomenul de lemn". Ea dispare în fazele avansate ale peritonitei, cînd este înlocuită de meteorism. Cu toată valoarea ei deosebită prezintă unele limite : poate lipsi în formele hipertoxice sau astenice ale peritonitei, mai ales la bolnavi cu stare generală alterată, la copii sau bătrîni. Poate fi, de asemenea, mascată prin administrarea de antibiotice sau de opiacee.

1. Inspecția abdomenului — contractura peretelui abdominal se poate bănui cînd abdomenul este retractat și imobil în timpul mișcărilor respiratorii. Tusea este imposibilă sau foarte dureroasă (semnul tusei).

2. Palparea abdomenului evidențiază contractura sau apărarea musculară. Apărarea musculară este un semn de început sau este prezentă

Scanned with OKEN Scanner

în unele forme mai atenuate. Prin palpare se evidențiază de asemenea și prezența semnului Blumberg (decomprimare bruscă a peretelui abdominal după apăsarea progresivă a acestuia declanșează o durere vie). De remarcat de asemenea existența a încă două semne importante :

— hiperestezia cutanată (Dieulafoy), semn ce pare să țină de stare de parabioză a terminațiilor nervoase și explică un răspuns paradoxal la un excitant blînd ;

— abolirea reflexelor cutanate abdominale.

3. *Percuția* abdomenului evidențiază existența unor zone anormale de sonoritate sau de matitate : dispariția matității hepatice într-o perforație gastro-duodenală, matitate deplasabilă pe flancuri, în peritonita difuză cu revărsat lichidian peste 500 ml. Prin percuție se evidențiază sensibilitatea dureroasă a abdomenului — semnul „clopoțelului" sau „rezonatorului" (Mandel).

4. *Auscultația* abdomenului evidențiază *silentium abdominal*, consecință a ileusului reflex.

5. *Tușeul rectal* sau *vaginal* — provoacă durere la nivelul fundului de sac Douglas care bombează în cazul colecțiilor pelvine (țipătul Douglas-ului sau semnul lui Grassman).

C. *Semne clinice generale*

— Temperatura — nu depășește 38,5°C. Poate lipsi în primele ore.

— Pulsul — poate fi normal sau accelerat, concordant cu creșterea termică. Lipsa de concordanță dintre puls și temperatură constituie un indiciu prețios de apreciere a gravității unei peritonite tardive.

— Tensiunea arterială, inițial normală, scade cînd se instalează starea de șoc.

— Starea generală : bolnavul este palid, figura exprimă durere și spaimă. Într-o formă avansată a peritonitei, bolnavul este neliniștit, imobil sau agitat ; faciesul este alterat, caracterizîndu-se prin subțierea aripilor nasului, tenta teroasă, respirația rapidă

D. *Examenele paraclinice*

— Examenele de laborator indică hiperleucocitoză cu neutrofilie ; celelalte probe sînt cvasinormale pentru o fază inițială. În fazele avansate ale peritonitei apar perturbări hidroelectrolitice proporționale cu durata și timpul de instalare.

— Examenul radiologic executat în ortostatism prezintă interes în peritonitele prin perforație, unde poate evidenția pneumoperitoneul sub forma de imagini clare, semilunare, situate subdiafragmatic.

Forme clinice

— Forma acută descrisă mai sus.

— Forma supraacută — se caracterizează prin intensificarea tuturor semnelor de peritonită : de la început durere vie, în mai puțin de o oră contractură generalizată cu „abdomen de lemn", oprirea tranzitului, temperatură ridicată, puls rapid, slab bătut, facies alterat. Laboratorul arată hemoconcentrație, cloropenie, azotomie. Apare des la copii, dată fiind slaba dezvoltare a mijloacelor de apărare, sau cînd procesul peritonitic survine ca o a doua agresiune pe un organism deja suprasolicitat, cum ar fi în cazul perforațiilor tifice.

Scanned with OKEN Scanner

— Formele subacute — simptomatologie atenuată, prognostic favorabil.

— Forme toxice — varietăți ale peritonitei supraacute, care se instalează la bolnavii debili, tarați, sau cînd apar în cadrul septicemiilor de origine genitale.

— Forme astenice în trei circumstanțe :

— peritonite neglijate — ajunse într-un stadiu terminal, în care fiecare semn al tabloului clinic și-a pierdut mult din intensitate ;

— forma astenică de la început — ex. perforația rectocolitei ulcerohemoragice la bolnavii tratați cu cortizon. Gravitatea ține de teren, și mai ales de corticoterapie ;

— peritonite răcite prin administrare de antibiotic — infecția peritoneului are tendință la închistare și localizare — sînt formele „decapitate" ale peritonitei, evoluînd fără durere și fără contractură.

Atragem atenția asupra peritonitei bătrînilor care se manifestă prin semne șterse, dar care este foarte gravă și poate fi rapid mortală. Contractura, semn patognomonic al peritonitei, este foarte puțin marcată.

Diagnostic diferențial

A. Cu afecțiuni medicale extraabdominale

— unele infarcte miocardice se pot însoți de dureri epigastrice intense și vărsături, în timp ce auscultația cordului și electrocardiograma sînt normale. Diagnosticul diferențial cu o perforație ulceroasă se face prin absența contracturii epigastrice, durerile anginoase rezultate din anamneză și examenul electrocardiografic *repetat ;*

— infecții acute ale organelor toracice : pneumonii bazale, pleurezii, pericardită. Semnele abdominale în cursul evoluției acestor afecțiuni se întîlnesc în special la copil și adolescent și se traduc prin dureri, apărare musculară și vărsături. Lipsa contracturii, respirațiile rapide și superficiale și examenele radiologice stabilesc diagnosticul.

B. Afecțiuni medicale abdominale

— colica hepatică — cu dureri în hipocondrul drept, care iradiază în lomba dreaptă și regiunea scapulară dreaptă, nu se însoțește de contractura abdominală și cedează la tratamentul antispastic ;

— colica nefretică — se diferențiază prin faptul că durerile sînt dorsale, unilaterale sau cu predominanță unilaterale, iradiază spre organele genitale externe și se însoțesc de polakiurie, disurie, hematurie uneori macroscopică ;

— colica saturnină — se diferențiază prin prezența hipertensiunii arteriale, temperatura normală, lizereul gingival Burton și dozarea plumbului în sînge ;

— crizele gastrice tabetice — se manifestă cu crampe epigastrice și vărsături, dar fără contractură abdominală și cu semne neurologice particulare ;

— ruperea foliculului de Graaf la mijlocul ciclului menstrual determină un sindrom de iritație peritoneală tranzitoriu, a cărui natură se precizează prin studiul sedimentului din lichidul peritoneal recoltat prin puncție peritoneală.

C. Afecțiuni chirurgicale abdominale

— Ocluzia intestinală — nu prezintă contractură iar examenul radiologic în ortostatism arată imagini hidroaerice. De reținut însă că orice

Scanned with OKEN Scanner

peritonită acută se însoțește de ileus paralitic, după cum o ocluzie prin strangulare se complică cu peritonită.

— Torsiunile viscerale (chist ovarian, fibrom pediculat) se manifestă prin dureri violente și uneori contractură. Diagnosticul pozitiv este stabilit prin evidențierea unei formațiuni tumorale dureroase la examenul genital.

— Infarctul mezenteric — se bănuiește la un bolnav aterosclerotic sau cu o afecțiune cardiacă și fibrilație atrială, care prezintă dureri intense cu oprirea tranzitului intestinal și vărsături. Examenul radiologic evidențiază distensia difuză a anselor, fără imagini hidroaerice.

— Adenita mezenterică acută, frecventă la copii, este dificil de diagnosticat. Se însoțește de leziuni rinofaringiene, stare generală bună, febră ridicată, crize dureroase abdominale, fără contractură.

— Hemoperitoneul — se diferențiază prin semnele generale de hemoragie (anemie, scăderea tensiunii arteriale, lipotimii frecvente) și puncția abdominală care extrage sînge.

— Pancreatita acută — poate debuta printr-un sindrom pseudoperitoneal, dar se diferențiază prin tipul de iradiere al durerii, lipsa contracturii, dozarea amilazelor în sînge.

Peritonitele acute localizate — recunosc aceleași cauze ca și peritonitele acute generalizate. Ele pot constitui abcesul subfrenic, abcesul periapendicular, pelviperitonita supurată, abcesul perisigmoidian, mezoceliac etc.

Pentru a se produce sînt necesare două condiții :

— reactivitatea bună a organismului ;

— virulența slabă a germenilor.

Localizarea lor este determinată de condițiile anatomice, de funcția de apărare și de limitare a proceselor inflamatorii ale peritoneului și anexelor sale.

Seroasa peritoneală congestionată, cu luciul pierdut, îngăduie alipirea anselor intestinale, a viscerelor și a epiploonului prin fibrina exsudatului abundent produs de inflamația peritoneală incipientă ; astfel se delimitează un spațiu închis, care alcătuiește punga abcesului. Dacă reactivitatea organismului este bună, exsudatul fibrinos este pătruns de fibroblaști și contribuie la izolarea colecției. În caz contrar, puroiul invadează cavitatea peritoneală și apare *peritonita generalizată în doi timpi*. Aceasta este de fapt complicația frecventă a peritonitelor localizate.

Abcedarea și fistulizarea în organele vecine, ca și resorbția sînt alte modalități de evoluție a peritonitelor localizate.

Simptomatologia peritonitelor acute localizate este mai atenuată decît în peritonitele generalizate ; starea de șoc survine mai rar, iar aspectul clinic de „intoxicație peritoneală" este mult mai atenuat. Temperatura, în schimb, poate fi ridicată, chiar mai mult decît în formele generalizate, cu frisoane, mai ales atunci cînd procesul abcedează. Leucocitoza și neutrofilia sînt mai evidente.

Anamneza și examenul local, corect executat, completat cu alte mijloace de investigație (puncția, tușeul vaginal, tușeul rectal, Rx etc.) precizează sediul și întinderea colecției purulente.

Scanned with OKEN Scanner

Peritonitele cronice cele mai frecvente sînt peritonitele TBC și *peritonita plastică.*

Peritonitele TBC sînt mult mai reduse ca frecvență în ultimii 20—25 de ani, în urma măsurilor de profilaxie activă a tuberculozei și tratamentului eficient cu tuberculostatice aplicat în formele incipiente ale bolii. Din punct de vedere morfologic, în diferite posibilități evolutive, se descriu : *forma exsudativă* (ascită serofibrinoasă, hemoragică sau cu totul excepțional purulentă), și *forma proliferativă* (tuberculi de diferite dimensiuni, mase cazeoase sau proliferări fibroconjunctive).

Însămînțarea bacilară a peritoneului se poate face :

1. ca urmare a diseminării hematogene sau limfatice de la alte focare viscerale (ganglionare, pulmonare, osoase) ;

2. prin continuitate de la focare tuberculoase genitale la femei, sau

3. prin extindere ganglioenteroperitoneală. Sursa infecției bacilare peritoneale este totdeauna endogenă.

Simptomatologia clinică este variată (uneori îmbracă aspect de abdomen acut de origine apendiculară, ceea ce determină intervenția chirurgicală), în funcție de formele clinice.

În ce privește *peritonita plastică,* ea trebuie considerată ca un mod de a reacționa al peritoneului la iritații chimice, mecanice și inflamații ușoare. Exsudatul peritoneal bogat în fibrină coagulează alipind suprafețele peritoneale în contact. La început se desfac ușor ; prin ivadarea fibroblaștilor se consolidează și permanentizează în aderențe. Anatomopatologic se realizează cele mai variate forme : aderențe în suprafață, sub formă de membrane, de bride, sau reunire „în bloc" a anselor intestinale între ele sau cu alte viscere. Simptomatologia este latentă clinic și împrumută semnele suferințelor viscerale cărora le perturbă funcțiile normale ; tabloul clinic nu este propriu. Adesea este descoperită cu ocazia unei intervenții operatorii și trebuie să ne așteptăm s-o întîlnim la bolnavii ce au suferit intervenții pe abdomen, în special în etajul subombilical și pelvin. Complicația lor cea mai gravă este ocluzia intestinală.

Tratamentul peritonitelor

Peritonita acută este o urgență chirurgicală. Netratate, 99% din peritonitele acute au un prognostic nefast. Diagnosticul precis, intervenția chirurgicală în primele 6 ore, antibioticele, mijloacele de reanimare și reechilibrare moderne, schimbă radical prognosticul. Tergiversările, neglijențele, așteptările, confuziile au ca rezultat exitusul.

Tratamentul în peritonita acută trebuie să fie : precoce, complex, adecvat și susținut.

Obiectivele tratamentului :

1. Suprimarea sursei de declanșare a peritonitei.
2. Combaterea infecției și resorbției toxico-septice.
3. Corectarea tulburărilor hidroelectrolitice și susținerea funcțiilor organismului.
4. Reducerea la maxiumum a complicațiilor posibile.

Măsurile terapeutice se pot grupa în :

A. Măsuri specifice

B. Măsuri nespecifice.

Scanned with OKEN Scanner

A. Măsuri terapeutice specifice :

1. *Intervenția chirurgicală* obligatorie (excepție făcînd peritonitele primitive). Ea trebuie efectuată de urgență, iar tehnica și tactica operatorie să fie cea mai puțin șocantă și cea mai eficace. Intervenția chirurgicală trebuie să realizeze cel puțin suprimarea sursei (închiderea perforației, îndepărtarea apendicelui, a trompei uterine gangrenate etc.).

2. *Drenajul cavității peritoneale,* mai precis al zonelor de elecție în care se dezvoltă abcesele (loja subhepatică, spațiul parieto-colic drept sau stîng, pelvisul — spațiul Douglas, loja splenică). Exteriorizarea drenurilor se va face la distanță de plaga operatorie, unde declivitatea asigură cea mai bună evacuare.

Dacă intervenția chirurgicală și drenajul sînt factori esențiali, specifici, ai tratamentului peritonitei, succesul final și prognosticul depind de strictețea cu care sînt aplicate măsurile generale.

B. Măsuri terapeutice generale

1. Repaus la pat — poziție semișezîndă.

2. Aspirație nazo-gastrică ; se instituie din primele momente de la suspiciunea unei peritonite. Prin această măsură se evită vărsătura și posibilitatea aspirației traheo-bronșice, se previne distensia gastrointestinală și efectul ei șocogen supraadăugat. Postoperator se va menține pînă la reluarea tranzitului.

3. Reechilibrarea hidroelectrolitică este componenta terapeutică majoră. Cantitățile de apă și electroliți ce trebuie administrate se stabilesc în funcție de tensiunea arterială, presiunea venoasă centrală, ionogramă, hematocrit, semne clinice obiective. Ele se administrează pe cale intravenoasă, de preferat prin cateterizarea unei vene mari (jugulara sau vena subclaviculară). Se administrează :

— ser fiziologic 2000—3000 ml, cu un aport de 18—27 g NaCl.

— glucoză 5% sau 10% (cu insulină 5 u la 250 ml), avînd în vedere și aportul caloric, 2000—3000 ml.

— NaCl, KCl în soluții molare, în funcție de ionograma serică.

4. Reechilibrarea circulatorie se face, pe lîngă soluțiile hidroelectrolitice, cu plasmă sau sînge. În caz de urgență vitală se întrebuințează vasopresoare (adrenalină sau noradrenalină 1—4 mg în perfuzie de glucoză). În stările grave de șoc se mai pot administra și soluții macromoleculare — Dextran, Rheomacrodex 1000—1500 ml. Hemisuccinatul de hidrocortizon 500—2000 mg, în perfuzie, ameliorează rezultatele reechilibrării circulatorii. În perfuziile de lichide în cantități mari se adaugă tonice cardiace, pentru tonificarea fibrei miocardice și prevenirea edemului pulmonar acut.

5. Ameliorarea condițiilor respiratorii se obține prin oxigenoterapie și combaterea distensiei abdominale (aspirație gastrică).

6. Tratamentul antibiotic este etiopatogenic. Va cuprinde antibiotice cu spectru larg, pe cît posibil axate pe antibiograma secreției purulente peritoneale. Se administrează în perfuzii, intramuscular și eventual în peritoneu (doze mari : Penicilină 10—15 milioane u.i. în perfuzie intraoperator și 5—10 milioane/24 ore postoperator, asociată cu alte antibiotice de tipul Kanamicinei, Cloramfenicolului).

7. Prevenirea și tratarea oligo/anuriei. Constă în reechilibrarea circulatorie și hidroionică, după un oarecare grad de rehidratare prin diureză osmotică (glucoză 20%, Manitol) eficace și susținută.

Scanned with OKEN Scanner

8. Corectarea acidozei metabolice cu soluție molară de dicarbonat de sodiu 100—200 ml/24 ore (acidoză determinată prin metoda Astrup). Este de preferat, pentru acțiunea sa intracelulară, soluția Tham.

9. Este absolut interzisă administrarea de alimente, lichide sau medicamente *per os*, înainte de reluarea tranzitului. De asemenea, este interzisă administrarea de Morfină, Mialgin, Sintalgon sau sedative puternice pînă ce diagnosticul nu este precizat, ele mascînd semnele clinice.

10. Crearea unui bilanț energetic zero sau pozitiv prin administrarea de glucoză+insulină (1 u la 2,5 g), iar după rezolvarea chirurgicală emulsii lipidice, hidrolizate proteice.

Tratamentul peritonitelor localizate (flegmonul apendicular, flegmonul Douglas-ului, abcesul subfrenic) are ca scop principal evacuarea conținutului septic și evitarea întinderii procesului septic la restul cavității peritoneale. Constă în incizie (laparotomie), evacuarea conținutului septic, drenaj cu tuburi de cauciuc, la care se mai adaugă, după necesități, măsurile generale mai sus enumerate. De remarcat că la aceste tipuri de peritonite elementul de bază este *profilaxia*, considerîndu-se că mai mult de jumătate din ele survin postoperator (fistulete perianastomotice, hemostază sau drenaj insuficient, nerespectarea izolării cavității peritoneale în cadrul timpilor septici ai intervențiilor chirurgicale etc.).

Tratamentul peritonitelor plastice constă în asanarea focarelor bacilare, în măsuri intraoperatorii de evitare a apariției formațiunilor aderențiale, efectuarea de paracenteze cu indicație specială. În afara acestor măsuri oarecum profilactice, tratamentul chirurgical constă în secționarea bridelor, aderențelor, viscerolizã. În caz de recidivă, crearea unei rețele aderențiale sistematizate prin plicatura intestinală (operația Noble) sau mezenterică (operația Childs-Philips).

Scanned with OKEN Scanner

TRAUMATISMELE ABDOMENULUI

Se împart în contuzii şi plăgi. Contuziile abdominale se întîlnesc mai frecvent în timp de pace, plăgile în timp de război. Contuziile sînt la rîndul lor simple şi complicate. Contuzia simplă interesează părţile moi, fără hematoame, fără rupturi ale planurilor subaponevrotice, fără leziuni viscerale. Contuzia complicată interesează în totalitate părţile moi ale peretelui şi se poate complica cu leziuni de zdrobire ale organelor parenchimatoase sau leziuni de zdrobire ale organelor cavitare. Plăgile sînt frecvente, aşa cum am arătat, în timp de război, sînt în marea majoritate complicate cu leziuni ale organelor intraabdominale, intra- sau retroperitoneale.

PLĂGILE ABDOMENULUI

Plăgile pot fi *penetrante,* atunci cînd soluţia de continuitate interesează şi peritoneul. Într-un număr de cazuri, interesarea peritoneului este marcată prin prezenţa marelui epiploon în plagă. Cînd plaga interesează unul sau mai multe viscere din cavitatea abdominală ea poartă numele de *plagă perforantă.*

Plăgile prin armă de foc sînt de cele mai multe ori multiviscerale. Cînd plaga nu interesează decît peretele abdominal, cu un orificiu de intrare şi unul de ieşire al agentului vulnerant (de obicei leziune prin armă de foc), ea poartă denumirea de plagă în seton.

Plăgile abdominale sînt grave prin leziunile viscerale pe care le produc. Mortalitatea prin plagă abdominală era foarte mare în trecut ; hemoragia, peritonita, şocul şi infecţia erau cauzele cele mai frecvente ale mortalităţii crescute. Astăzi, în timp de pace, mortalitatea a scăzut foarte mult, datorită diagnosticului precoce al unei plăgi penetrante sau perforante, mijloacelor rapide de transport de la locul accidentului şi intervenţiei chirurgicale de urgenţă. Anestezia modernă, terapia intensivă şi antibioterapia au contribuit enorm la scăderea mortalităţii.

O plagă abdominală impune de cele mai multe ori explorarea chirurgicală a cavităţii peritoneale. Criteriile de bază care ne ajută în sta-

bilirea indicației operatorii sînt : 1) semnele de iritație peritoneală, 2) hemoragia digestivă sau urinară, 3) pneumoperitoneul, 4) aspirația de sînge sau lichid intestinal prin puncția abdomenului, 5) starea de șoc persistentă.

Principiile generale de tratament trebuie să respecte următoarele elemente (după datele Spitalului de urgență București) :

1. Împletirea celor „3 R" — după Ballinger : recunoaștere (diagnostic), reanimare, reparare (tratament chirurgical).
2. Respectarea unor criterii de prioritate în cursul reanimării. În primul rînd vor fi corectate tulburările cardio-vasculare și respiratorii.
3. Administrarea antibioticelor, adaptate în raport cu evoluția.
4. Stabilirea cît mai corectă a indicației operatorii (laparotomiei).

Explorarea peroperatorie trebuie să fie făcută cu grijă pentru a nu trece cu vederea o leziune viscerală, mai ales a unui organ cavitar. Toate leziunile viscerale trebuie tratate în raport cu leziunea anatomo-patologică, tactica și tehnica operatorie adaptîndu-se fiecărui caz în parte.

CONTUZIILE ABDOMENULUI

Frecvența lor a crescut în ultimii 10—15 ani. Accidentele rutiere sînt o cauză importantă.

Intensitatea și direcția de acțiune a agentului vulnerant, modul de producere a accidentului (cădere, strivire, lovire) joacă un rol important în determinarea formei anatomo-clinice a contuziei abdominale. Se folosesc clasificări multiple ale contuziilor abdominale. Pentru studenți pare mai didactică, mai ușor de reținut, următoarea clasificare :

1) *Contuzia directă :* a) agentul vulnerant lovește peretele abdominal și este responsabil direct de eclatarea viscerală ; b) agentul vulnerant exercită o presiune asupra abdomenului, producînd o strivire.

2) *Contuzia indirectă,* prin contralovitură, care produce ca leziuni smulgeri mezenterice sau pediculare.

3) *Leziuni prin efect exploziv* (blast injury) ; sînt frecvente în timp de război.

Contuziile abdominale parietale simple sau complicate, superficiale sau profunde (subaponevrotice), prin lipsă de soluție de continuitate (plagă) pun probleme grele de diagnostic în ceea ce privește prezența unei componente lezionale viscerale. Acest fapt este deosebit de important și în același timp foarte grav, deoarece o laparotomie executată tardiv în plină peritonită sau hemoperitoneu are cu totul altă evoluție decît aceea executată imediat după traumatism, dacă leziunea viscerală a fost diagnosticată în timp util.

Traumatizatul abdominal este adus de cele mai multe ori în stare de șoc : agitat, faciesul palid, pulsul mic și frecvent, tensiunea scăzută și extremitățile reci. Respirația este de amplitudine mică, superficială. Treptat se instalează hipoxia.

Nu întotdeauna gravitatea șocului corespunde unor leziuni grave viscerale cum sînt : inundația peritoneală sau perforația digestivă.

Inundația peritoneală : cînd este importantă, masivă, se manifestă prin stare de șoc, tendință la colaps, sete, tegumentele și mucoasele

Scanned with OKEN Scanner

palide, abdomenul balonat, prezintă matitate declivă, deplasabilă, Douglas-ul sensibil sau dureros la presiune. Puncţia abdominală pozitivă (sînge).

Perforaţia digestivă se manifestă clinic prin fenomene de iritaţie peritoneală. Abdomenul este la început excavat, contractat, dur la palpare, Blumberg prezent, matitatea hepatică absentă ; prezenţa pneumoperitoneului la examenul radiologic.

Diagnosticul exact va fi pus după încercarea şi mai ales reuşita de a scoate bolnavul din şoc printr-o terapie corespunzătoare. Nu se vor administra narcotice.

La politraumatizaţi vor fi pansate rănile sîngerînde, se va aspira cavitatea toracică, se va asigura o bună ventilaţie pulmonară (eventual dezobstrucţie bronşică şi intubaţie). Se vor introduce o sondă de aspiraţie gastrică şi un cateter jugular pentru administrarea de lichide sau sînge în raport cu tabloul clinic şi de laborator.

Diagnosticul leziunii viscerale este greu de făcut în faza iniţială. Anamneza trebuie să fie corectă, să scoată în evidenţă natura traumatismului, poziţia bolnavului în momentul producerii accidentului, direcţia şi intensitatea de acţiune a agentului vulnerant, zona topografică asupra căreia a acţionat.

Localizarea durerii iniţiale şi difuziunea ei ulterioară au importanţă în orientarea asupra localizării leziunii viscerale eventuale. Tabloul clinic general şi tensiunea arterială nu sînt în raport direct cu gravitatea leziunii viscerale în această perioadă. Determinarea hemoglobinei şi a hematocritului au de asemenea o valoare relativă. Leucocitoza imediată se pare că are o valoare diagnostică mai mare, ea fiind prezentă în hemoperitoneul masiv.

Examenul radiologic pe gol poate pune în evidenţă pneumoperitoneul, distensia gazoasă a anselor intestinale, lărgirea spaţiilor dintre anse în cazul hemoperitoneului, ştergerea psoasului. Retropneumoperitoneul se întîlneşte în 30% din rupturile duodenale.

Prezenţa unei hematurii care se repetă impune efectuarea unei urografii sau unei cisto-uretrografii. Radioscopia gastrointestinală sau clisma baritată au indicaţii rare. Aortografia sau arteriografiile selective sînt de asemenea investigaţii speciale şi de indicaţie particulară. Ele pot pune în evidenţă o ruptură vasculară, un hematom retroperitoneal, o compresiune arterială sau visceral şi tardiv o fistulă arterio-venoasă.

Puncţia abdominală. Cînd este pozitivă are o mare valoare diagnostică. Prezenţa hemoperitoneului indică de obicei ruptura unui organ parenchimatos. Prezenţa de lichid intestinal este de asemenea revelatoare pentru o leziune de organ cavitar.

Puncţia abdominală este pozitivă în 80—90% din cazuri. Urmărirea bolnavului şi examinarea lui la intervale scurte de timp (15—20 minute) cu notarea : tensiunii arteriale, pulsului, tensiunii venoase centrale (în cazuri speciale), respiraţiei, debitului urinar, temperaturii, stării de conştienţă, reflexelor pupilare, osteotendinoase şi plantare, aduc date preţioase de diagnostic, putîndu-se surprinde momentul manifestării clinice a unei leziuni cu evoluţie torpidă. Astfel, o stare de şoc se poate agrava treptat sau, dimpotrivă, se poate ameliora cu amendarea totală, în cîteva ore, a simptomatologiei clinice. Alteori un şoc hemoragic, printr-un hemoperitoneu masiv, poate impune o intervenţie chirurgicală în pri-

Scanned with OKEN Scanner

mele 6 ore de la traumatism. Tabloul clinic al unei peritonite poate deveni manifest chiar și după 24—48 ore de la accident.

Hemoragia intraperitoneală (hemoperitoneul) poate fi localizată și difuză. Semnele clinice sînt acelea ale unui șoc hemoragic : paloare, sete, transpirații, agitație, tahicardie, scăderea tensiunii arteriale și a tensiunii venoase centrale.

Abdomenul este ușor balonat, sensibil la palpare, dar fără contractură musculară. Hemoragiile în hipocondrul stîng sînt de obicei localizate, datorită condițiilor anatomice din loja splenică. În dreapta, sîngele difuzează rapid către spațiul parieto-colic drept și de aici în pelvis. Douglas-ul bombează și este sensibil, uneori chiar dureros la palpare. Cînd hemoperitoneul este mare, matitatea devine deplasabilă.

Hematomul retroperitoneal. Hematoamele peretelui abdominal anterior nu sînt alarmante din punct de vedere clinic. Hematoamele retroperitoneale, uneori de dimensiuni nu prea importante, se însoțesc de dureri lombare, meteorism accentuat, tahicardie, hipotensiune arterială, corectabilă prin perfuzii intravenoase. În cele mai multe cazuri tabloul clinic este dominat de pareza intestinală.

Peritonitele, consecutive de cele mai multe ori perforării sau rupturii unui viscer cavitar, au o simptomatologie clară și precoce. Durerea, contractura abdominală, grețurile și vărsăturile sînt semne de debut. Pareza intestinală, meteorismul, alterarea stării generale, faciesul hipocratic sînt semne tardive. Bolnavul trebuie operat înainte de instalarea acestei simptomatologii.

Tratament. Contuziile simple ale peretelui abdominal nu necesită de regulă spitalizarea. Contuziile complicate și îndeosebi leziunile viscerale necesită spitalizarea urgentă, pe cît posibil într-un centru de înaltă calificare, avînd în vedere dificultățile de diagnostic și chiar de atitudine terapeutică.

În general trebuie să avem în vedere următoarele principii :

1. În traumatismele splenice — splenectomia are indicație majoră. Sutura splinei și splenectomia parțială (segmentară) nu au dat rezultate bune.

2. În traumatismele hepatice starea de șoc trebuie combătută imediat. Se vor administra antibiotice și oxigenoterapie. În cavitatea peritoneală fiind sînge și bilă (hemocoleperitoneu), intervenția chirurgicală se impune de urgență. Exereza țesutului hepatic lezat este obligatorie, urmată de ligatura vaselor și a canalelor biliare. Drenajul extern al căii biliare principale controlează și suprimă chiar deperdiția biliară la nivelul plăgii hepatice.

Drenajul zonei operate este de asemenea obligatoriu. Se va preveni intoxicația amoniacală prin evacuarea tubului digestiv și sterilizarea colică.

3. Traumatismele pancreatice pot fi rezolvate prin pancreatectomie caudală sau corporeo-caudală pentru leziunile din jumătatea stîngă. Pentru traumatismele capului pancreatic se va evita, pe cît posibil în urgență, de a efectua o duodeno-pancreatectomie cefalică.

Se va recurge la derivații pancreatico-digestive, de preferință folosind o ansă jejunală montată „à la Roux", pentru prevenirea fistulelor pancreatice.

Permeabilitatea wirsungului va fi controlată, la nevoie, prin pancreatografie preoperatorie. Drenajul extern temporar al căii biliare prin-

Scanned with OKEN Scanner

cipale constituie un gest ajutător important, prin punerea în repaus a sfincterului oddian.

4. *Traumatismele intestinale*. Cu cît perforația posttraumatică este situată mai jos, pe colon, cu atît septicitatea este mai mare.

Dacă la nivelul stomacului simpla sutură a perforației poate fi suficientă, la nivelul intestinului și mai ales la nivelul colonului, sîntem nevoiți să recurgem la rezecții segmentare, cu colostomie supralezională. În plăgile duodenale cu pierdere de substanță se poate folosi o ansă montată în Y „à la Roux" pentru acoperirea perforației (I. Juvara).

Explorarea peroperatorie trebuie să fie foarte minuțioasă. Uneori perforația duodenală este invizibilă, cînd este pe fața extraperitoneală a duodenului. Prezența unei pete verzi cu infiltrație edematoasă și gazoasă a rădăcinii mezenterului sau mezocolonului constituie un semn caracteristic de leziune perforativă a feței extraperitoneale a duodenului.

Scanned with OKEN Scanner

PATOLOGIA CHIRURGICALĂ A APARATULUI URINAR

TRAUMATISMELE RENALE

Relativ frecvente, în special în ultimele decenii, în care traumatismele în general cunosc o creştere continuă, traumatismele renale sînt sistematizate în *contuzii renale* (traumatisme închise) şi *plăgi renale* (traumatisme deschise).

CONTUZIILE RENALE

Traumatismele închise ale rinichiului reprezintă leziunile traumatice cele mai frecvente ale organelor abdominale ; adultul masculin este cel mai frecvent interesat, afecţiunea fiind întîlnită şi la copii.

Rinichiul drept, datorită poziţiei anatomice şi mobilităţii mai mari, este mai des lezat.

Etiopatogenie

a) Condiţiile favorizante care determină frecvenţa cea mai mare a contuziilor renale în cadrul traumatismelor organelor abdominale sînt :

— mobilitatea relativă a organului, în special în partea dreaptă ;

— tensiunea hidraulică a organului (veritabil burete sanguin) şi prezenţa cavităţilor colectoare ale urinii determină un grad important de fragilitate, mai ales în anumite stări patologice ;

— prezenţa planurilor dure în vecinătatea rinichiului (grilaj costal, coloana lombară, creasta iliacă şi bazinul osos) pe care rinichiul poate fi proiectat şi strivit ;

— prezenţa maselor musculare puternice în jurul rinichiului, poate uneori (excepţional) ca, prin contracţii bruşte, să producă contuzii renale.

b) Factorul determinant acţionează cel mai frecvent *direct,* şi rareori *indirect.*

Mecanismul de acţiune *direct* este reprezentat prin lovituri puternice în regiunea lombară, îndeosebi în spaţiul costoiliac ; de asemenea, strivirile, tamponările comprimă rinichiul, prin intermediul ţesuturilor moi, între planurile dure ale scheletului (coaste, vertebre lombare, osul iliac). Uneori fragmente osoase (coaste, apofize transverse) pătrund în organ determinînd leziuni directe.

Scanned with OKEN Scanner

Contuzia se caracterizează, deci, prin leziunea de zdrobire, de explozie, de flexie puternică a porțiunii inferioare a organului (mai mobilă) pe porțiunea superioară (mai fixă) și prin pătrunderea unui fragment osos în parenchim.

Mecanismul de acțiune *indirect* (mai rar) este întîlnit în căderile de la înălțime în picioare, în perineu sau șezut, situație în care rinichiul cu o mobilitate mai mare se zdrobește de bazinul osos ; în acest caz, contuzia renală se asociază cu leziuni ale pedicului renal, deosebit de grave (rupturi cu hemoragii sau chiar smulgeri renale).

Anatomie patologică

Toate leziunile parenchimului renal (de la simpla echimoză pînă la zdrobirea completă) sîngerează ; în funcție de întinderea și natura leziunii și de comunicarea acesteia cu țesutul perirenal sau cu căile de excreție, deosebim :

— *Echimozele sau infiltrațiile sanguine,* subcapsulare sau corticale ; acestea pot uneori interesa capsula și comunica cu atmosfera perirenală sau, rareori, pot fi asociate și cu o efracție caliceală (hematurie discretă).

— *Fisurile* sau rupturile incomplete interesează parțial parenchimul renal, sînt unice sau multiple, dispuse radiar (de la pedicul spre corticală) ; pot comunica, prin interesarea capsulei, cu atmosfera perirenală, unde determină hematom, sau cu căile de excreție, determinînd hematuria.

— *Rupturile renale,* unice sau multiple, sînt leziuni complete ale organului, care pun în comunicare loja penală cu căile de excreție, traversînd parenchimul renal și fragmentînd rinichiul.

— *Zdrobirile renale,* care transformă rinichiul într-o masă informă, irecuperabilă.

— *Leziunile pedicului renal,* cu rupturi grave vasculare, însoțesc contuziile majore ale rinichiului ; uneori însă se pot întîlni și izolat sau cu leziuni minime ale parenchimului renal.

Bazinetul și ureterul sînt uneori rupte sau fisurate în asociere cu leziunile renale ; rareori se pot întîlni și leziuni izolate pielo-ureterale, determinînd colecții mari uro-hematice, ce fuzează perirenal sau distal, periureteral.

În funcție de gravitatea contuziei renale, lojile renale pot fi sediul unor hematoame sau colecții urohematice importante, care uneori depășesc loja renală, putînd ajunge pînă în regiunea inghino-scrotală sau, prin soluțiile de continuitate ale peritoneului posterior, pot pătrunde în cavitatea peritoneală.

În funcție de violența agentului vulnerant, leziunile vasculo-reno-ureterale pot fi asociate cu leziunile traumatice ale altor organe, ca splina, ficatul, tubul digestiv, vezica, uretra sau cu leziuni ale scheletului (coaste, vertebre, bazin), ceea ce determină o simptomatologie complexă în care însă predomină șocul traumatic.

— *Vindecarea leziunilor țesutului renal* se face prin proliferarea de țesut conjunctiv ; în cazul echimozelor, fisurilor sau rupturilor limitate renale, cicatricele nu determină scăderea capacității funcționale a organului. În cazul leziunilor mai întinse, compensarea funcțională se face prin hiperfuncția glomerulo-tubulară restantă și niciodată prin regenerarea sau multiplicarea elementului funcțional renal. În zonele de distrugeri parenchimatoase întinse, pot apărea chisturi renale.

Scanned with OKEN Scanner

— Hematomul perirenal sau fuzat periureteral, contrar părerilor clasice, se resoarbe cu dificultate și uneori se organizează printr-un țesut cicatricial retractil care poate organiza o gangă în jurul rinichiului, pediculului, bazinetului și ureterului.

Infiltrația de urină perirenală accentuează formarea țesutului fibros retractil, care are tendința, în timp, de a sufoca pedicul și rinichiul și de a strîmtora sau stenoza căile de excreție ale urinii.

Însămînțările septice ale colecțiilor uro-hematice intra- sau perirenale favorizează infecțiile renale sau perirenale (supurații renale, flegmon perinefretic etc.) care determină leziuni acute distructive sau accentuează tardiv sclerolipomatoza retractilă.

Reiese, deci, că modul de vindecare a leziunilor renale și perirenale, îndeosebi atunci cînd contuzia renală se însoțește de revărsate uro-hematice, are un caracter evolutiv, care în timp implică o reevaluare periodică a stării de funcționalitate a rinichiului.

Simptomatologie

Aspectul anatomo-patologic al leziunii și, îndeosebi, sediul și întinderea sa determină simptomatologia contuziei renale ; de cele mai multe ori, simptomatologia este complexă, contuzia renală fiind asociată cu alte traumatisme.

— Starea de șoc domină inițial simptomatologia clinică, semnele contuziei renale fiind uneori greu de evidențiat ; după tratamentul și dispariția șocului acestea însă trebuie căutate sistematic.

— *Contractura musculară lombară* este prezentă în majoritatea traumatismelor renale ; ea are maximum de intensitate în unghiul costomuscular și se întinde și în flancul respectiv. Explorarea clinică a lojii lombare se poate face numai după ce a cedat contractura musculară.

— *Hemoragia* este semnul constant al contuziei renale ; în funcție de tipul anatomo-patologic al leziunii, ea poate fi :

— *Hemoragie intrarenală,* îndeosebi în corticală și subcapsulară.

— *Hematom perirenal* : apare atunci cînd contuzia implică și leziunea capsulei renale ; el poate fi de diverse dimensiuni (în funcție de leziunea vasculară) și poate fuza pînă în regiunea inghino-scrotală, la baza mezenterului sau chiar pînă în pelvis. De obicei rămîne localizat perirenal, umple loja renală, este bine delimitat, uneori fluctuent ; în cazuri mai grave face să bombeze peretele posterior și lateral al lojii renale și uneori chiar al flancului respectiv. Evoluția lui imediat după traumatism oferă indicații asupra stabilizării leziunii vasculare sau a continuării hemoragiei ; are deci caracter prognostic și uneori de indicație asupra tratamentului operator.

— *Hematuria* este prezentă în majoritatea contuziilor renale, deoarece tipul anatomo-patologic cel mai frecvent este acela în care leziunea parenchimului comunică cu căile de excreție ale urinii. Apare în general de la început, de la prima micțiune, durata ei fiind în raport cu întinderea leziunii. Trebuie însă menționat că hematuria este variabilă, în funcție de calibrul vasului lezat, de dimensiunile soluției de continuitate cu calea de excreție și de permeabilitatea pieloureterală ; reiese deci că nu totdeauna caracterele hematuriei sînt edificatoare asupra gravității leziunii și a evoluției ei. Uneori, un cheag de sînge obstruează ureterul, ceea ce face ca hematuria să înceteze brusc și eventual să apară peste cîteva zile ; cistoscopia cu studierea

Scanned with OKEN Scanner

eliminărilor ureterale ne poate elucida uneori întreruperea bruscă a hematuriei.

Complicații

Posibilitatea complicațiilor crește în funcție de gravitatea tipului anatomo-patologic al contuziei renale.

Hemoragia poate deveni din semn, complicație, cînd crește continuu în intensitate, cînd determină formarea de hematon perirenal în doi timpi sau cu tendință la creștere și fuzare și cînd determină o hematurie abundentă sau reluată după o perioadă de micțiuni normale.

Anuria se poate instala în cadrul șocului traumatic prelungit (hipotensiune prelungită), sau reflex prin inhibiție corticală, datorită stimulilor nociceptivi plecați de la zonele de traumatism.

Infecția urinară este o complicație care agravează evoluția imediată și prognosticul unei contuzii renale ; o întîlnim în special în colecțiile urohematice ale rupturilor renale sau fisurilor multiple sau în leziunile asociate pielo-ureterale. Infecția apare în special pe fondul unor infecții urinare preexistente sau în cazul soluțiilor de continuitate cu alte organe.

Complicațiile tardive sînt reprezentate de hidronefroza posttraumatică, chistul urohematic (format în loja renală) și hipertensiunea arterială de origine renală posttraumatică.

Diagnostic

În stabilirea diagnosticului de contuzie renală și a tipului de leziune ne sprijinim pe datele furnizate de anamneză, examenul clinic și explorările radiologice și urologice (endoscopice).

— *Anamneza* ne furnizează două categorii de date :

- tipul de mecanism, agentul vulnerant care a produs leziunea și zona sa de acțiune ;
- afecțiuni renale preexistente traumatismului (infecții urinare, hidronefroză, litiază urinară etc.) care condiționează sau complică contuzia renală.

— *Examenul clinic* pune în evidență elementele locale ca : durerea, contractura musculară, echimoza lombară și hematomul perirenal, cu caracterele expuse anterior.

Hematuria, semnul cel mai valoros și relativ constant, trebuie pusă în evidență și urmărită în evoluția sa ; reamintim că hematuria are caracter de diagnostic, de prognostic și de terapeutică. Menționăm totuși că lipsa hematuriei nu exclude diagnosticul de contuzie renală, iar prezența ei nu indică întotdeauna tipul de leziune și gravitatea prognostică.

— *Examenul radiologic*

- *Radioscopia toraco-abdominală* și *radiografia simplă renovezicală* ne pot furniza date asupra coexistenței altor leziuni asociate (pleuropulmonare, diafragmatice, mediastinale, perforații de organe cavitare, fracturi etc.) și unele date asupra aparatului urinar. Ștergerea conturului renal, ștergerea conturului mușchiului psoas-iliac, aspectul „mai opac" al lojii renale, pot da indicația unui hematom intra- și perirenal ; nefrograma clară de partea opusă ne indică prezența rinichiului, element valoros în eventualitatea intervenției de urgență pe rinichiul lezat. Uneori radiografia renală simplă pune în evidență o litiază renală, ceea ce poate complica evoluția contuziei renale.

Scanned with OKEN Scanner

• *Urografia* este examenul de bază, care în afara şocului traumatic şi a anuriei, cu unele măsuri de precauţie, poate fi executat chiar în prezenţa hematuriei. Exceptînd perioada unei inhibiţii secretorii tranzitorii imediat posttraumatice, urografia ne precizează :

• aspectul morfologic şi funcţional al rinichilor ;

• tipul de leziune anatomopatologică la nivelul rinichiului lezat (leziune limitată la parenchim, deschisă în lojă, deschisă în căile de excreţie, ruptură renală etc.) ;

• oferă elemente morfo-funcţionale prognostice şi de indicaţie terapeutică.

• *Pielografia,* executată numai în cazul unei urografii neconcludente, pune în evidenţă cu precizie leziunile renale ; pericolul infecţiei prin manevrele endoscopice şi posibilitatea de a agrava leziunea prin distensia şi presiunea retrogradă indică utilizarea pielografiei numai în cazuri de excepţie.

— *Manevrele endoscopice simple* (cistoscopia, cromocistoscopia etc.) sînt uneori necesare pentru a preciza funcţionalitatea ambilor rinichi şi originea hematuriei (în traumatismele bilaterale) ; pericolul infecţiei le restrînge însă utilizarea.

— *Explorările izotopice* (renograma şi renoscintigrama) pot furniza elemente uneori valoroase asupra funcţionalităţii rinichilor şi asupra leziunilor ; ele însă nu sînt superioare urografiei şi, împreună cu explorările endoscopice şi pielografia, pot fi utilizate tardiv, pentru aprecierea sechelelor şi stadiului evolutiv al acestora.

Diagnosticul sechelelor contuziei renale trebuie făcut tardiv, acestea necesitînd uneori intervenţia chirurgicală pentru recuperarea sau salvarea parenchimului renal funcţional. În general, sechelele reprezintă consecinţa contuziilor renale tratate defectuos sau inventariate şi supravegheate defectuos. Cele mai frecvente sechele întîlnite sînt :

— *Pseudochistul urinos,* colecţie urinară relativ bine delimitată, situată perirenal, consecinţa deschiderii căilor de excreţie în loja renală.

— *Hidronefroza* sau *piohidronefroza* prin compresie cicatricială a ureterului, reprezentată de obicei de organizarea scleroasă a hematoamelor fuzate periureteral.

— *Litiaza secundară,* determinată de stază şi existenţa cheagurilor de sînge.

— *Hipertensiunea arterială* de origine renală posttraumatică, datorită fie sufocării renale de atmosfera de scleroză perireno-pielo-ureterală, fie contuziilor pediculului renal, generatoare de tromboze.

Tratament

Atitudinea terapeutică în traumatismele renale este condiţionată de :

— *tipul de leziune ;*

— *tendinţa de stabilizare, retrocedare* sau de *evoluţie ;*

— *hemoragia* şi semnele ei hemodinamice (puls, tensiune etc.) şi clinice, care indică oprirea sau continuarea pierderii de sînge, în :

• hematomul perirenal (care poate evolua continuu şi rapid) sau

• hematuria, continuă şi abundentă.

— *tipul şi amploarea leziunilor asociate,* care pot impune intervenţia chirurgicală urgentă şi complexă.

Terapia complexă de deşocare, în toate cazurile indicate, este prima atitudine terapeutică indicată ; avînd în vedere posibilitatea continuării

Scanned with OKEN Scanner

hemoragiei (pe care nu o putem stăpîni decît operator) și a instalării oligo/anurici de etiopatogenie complexă (neurogenă, hemodinamică, traumatică etc.), terapia de deșocare trebuie să fie complexă, completă și susținută timp mai îndelungat decît în alte situații.

Concomitent și în continuare se efectuează explorările clinice, de laborator și radiologice, pentru aprecierea leziunii și a consecințelor sale, elemente valoroase în orientarea terapeutică ulterioară.

Intervenția chirurgicală se poate impune în următoarele situații :

— hematomul perirenal progresiv ;

— hematurii continue și importante care se intensifică ;

— anemia marcată și în continuă accentuare (chiar sub terapia deșocantă), cu alterarea stării generale, a pulsului și tensiunii arteriale (rupturi de pedicul, rupturi renale etc.) ;

— colecții perinefretice septice (febră, leucocitoză, stare generală, semne locale etc.) apărute la un scurt interval după traumatism ;

— leziuni asociate la politraumatizați cu ruptură de splină, de ficat, perforații de organe cavitare abdominale etc.

Calea de abord preferabilă în traumatismele renale (în special în cele necomplicate cu alte organe traumatizate) este lombotomia largă. În funcție de tipul de leziune depistat și de complicațiile acesteia se poate proceda la evacuarea hematomului sau colecției perirenale, sutura (transfixiant sau în cerclaj) fisurilor sau rupturilor parțiale renale, sutura leziunilor vasculare sau a plăgilor pieloureterale, nefrectomii polare sau parțiale etc. În cazul leziunilor grave parenchimatoase (rupturi totale, multiple) sau pediculare sau al hemoragiei grave se impune nefrectomia (cu condiția cunoașterii existenței celuilalt rinichi).

Tratamentul chirurgical de urgență este însă aplicat, în medie, în 20% din cazuri.

— Marea majoritate a traumatismelor renale beneficiază de un *tratament conservator*, după deșocarea bolnavilor. Acesta impune :

- repaus absolut la pat, 10—15 zile (în funcție și de tipul de leziune) ;
- continuarea tratamentului hemostatic ;
- medicație calmantă și analgetică (exceptînd opiaceele, cu acțiune nefavorabilă asupra diurezei și care pot masca alte leziuni abdominale) ;
- antibioterapie de protecție (hematuria, neresorbția hematoamelor etc.) ;
- supravegherea diurezei și eventual medicație diuretică ;
- reechilibrarea hemodinamică, hidroelectrolitică și metabolică ;
- supravegherea și tratarea traumatismelor coexistente.

Tratamentul conservator bine condus duce la recuperarea funcțională a organului în 70—80% din cazuri.

Un traumatizat renal, vindecat clinic, trebuie însă urmărit cel puțin 6—12 luni ; în acest interval va fi complet investigat, urografia fiind examenul morfo-funcțional de bază. Așa cum s-a arătat anterior, se pot organiza sechele care, depistate la timp, beneficiază în marea lor majoritate de tratament chirurgical sau urologic, care salvează rinichiul. În caz contrar, rinichiul poate fi compromis cu timpul ; ceea ce nu a făcut traumatismul realizează urmările tardive ale acestuia, nedepistate și netratate.

Scanned with OKEN Scanner

Etiologie. Anatomie patologică

Mult mai rar întîlnite decît contuziile renale, plăgile rinichiului sînt caracterizate prin leziuni produse de un corp agresor ce acţionează din afară, străpunge tegumentele, ţesuturile moi şi rănește rinichiul, creînd astfel o soluţie de continuitate de la exterior spre interior.

Plăgile pot fi produse de arme albe (din ce în ce mai rar) sau de proiectilele armelor de foc (gloanţe, schije etc.). Leziunea renală izolată este excepţională, ea fiind aproape de regulă însoţită şi de lezarea altor organe.

Arma albă şi glonţul produc leziuni punctiforme sau lineare (asemănătoare fisurilor); schija şi anumite tipuri de proiectile determină rupturi ale organului, de obicei grave.

Simptome. Durerea este comună cu cea a planurilor superficiale şi a altor organe.

— *Hemoragia* este constantă; capsula renală fiind totdeauna interesată, hemoragia se va exterioriza la nivelul orificiului extern al plăgii cutanate. *Hematuria* apare atunci cînd plaga este penetrantă în căile de excreţie renală; *scurgerea urinii* prin plagă este semnul unei leziuni a căilor excretorii, fie direct (bazinet, ureter), fie prin parenchimul renal. Infecţia, cu tot cortegiul de semne, poate apărea, soluţia de continuitate cu exteriorul fiind regula.

Diagnosticul plăgilor renale se stabileşte cu uşurinţă, prin prezenţa orificiului de intrare a agentului vulnerant, de obicei în regiunea lombară şi pe baza semnelor descrise mai sus.

Tratamentul conservator este cel mai frecvent, în condiţiie supravegherii continue a bolnavului, repetînd aceeaşi schemă terapeutică şi de investigaţii concomitente ca în contuzii.

In cazuri rare, de hemoragie gravă şi continuă (răniri de vase mari sau chiar pedicul renal) se impune intervenţia chirurgicală de hemostază (suturi de plăgi vasculare, hemostază transparenchimatoasă etc.); uneori este indicată chiar nefrectomia.

INSUFICIENŢA RENALĂ ACUTĂ

Insuficienţa renală este un sindrom determinat de deficienţa funcţională a rinichilor şi îmbracă două aspecte: acută şi cronică.

Insuficienţa renală acută este sindromul clinic, umoral şi urinar, provocat de suspendarea bruscă, completă şi potenţial reversibilă a funcţiei renale.

Este bine cunoscut rolul rinichiului de depurare a organismului de substanţele rezultate din procesul complex al catabolismului, şi de menţinere a homeostaziei generale pe baza unei secreţii active şi a unei resorbţii şi excreţii tubulare selective. Rinichiul are un rol de prim ordin în metabolismul apei, în metabolismul sărurilor (menţinerea presiunii osmotice şi a electroneutralităţii), în menţinerea echilibrului acido-bazic şi intervine, de asemenea, în metabolismul proteinelor. Suprimarea funcţiei renale, tradusă zgomotos prin instalarea anuriei, determină perturbări generale profunde, fiind deci vorba în final de o boală a întregului organism; *anuria* este doar un simptom al acestei boli, tulburările homeostaziei formînd fondul sindromului.

Scanned with OKEN Scanner

Insuficiența renală cronică este caracterizată prin sindromul clinic, umoral și urinar consecutiv diminuării progresive (în etape) ireversibile, de etiologie variată, a parenchimului renal ; se încadrează în etiopatogenia insuficienței renale cronice acele afecțiuni (tuberculoza, litiaza etc.) care determină pielonefrita cronică și distrugerile lente ale parenchimului renal.

În timp ce forma acută survine pe un rinichi anterior sănătos (de cele mai multe ori), forma cronică evoluează pe un rinichi cu modificări degenerativ-atrofice irecuperabile, ale parenchimului.

Ca evoluție, forma acută se cronicizează excepțional, în timp ce forma cronică evoluează în mod continuu și lent, uneori prin pusee acute, care de fiecare dată agravează funcționalitatea renală.

Terapeutica, aplicată la timp și corect, poate fi de cele mai multe ori salvatoare în forma acută (cu *restitutio ad integrum),* în timp ce în forma cronică se poate încetini evoluția leziunilor, se poate prelungi viața bolnavilor, dar niciodată nu se pot opri și stabiliza leziunile.

Clasificarea insuficienței renale acute

Producerea de urină, în volum și compoziție normală, necesită :

- un nefron cu structură și funcționalitate intactă ;
- cale de excreție liberă ;
- hemodinamică intrarenală normală ;
- control neuro-hormonal corect, adecvat.

Asupra oricărui element de mai sus și la orice nivel pot acționa (separat sau în comun) factorii agresivi.

Numărul factorilor, cauzelor, care pot duce la instalarea insuficienței renale acute (I.R.A.) este foarte mare ; după natura factorilor etiologici, după evoluția clinică, după aspectele anatomo-patologice, după tabloul umoral sau efectele terapeutice, s-au încercat numeroase clasificări ale I.R.A. Astfel, au fost stabilite I.R.A prerenale, renale și postrenale, după locul în care acționează factorul agresiv ; de asemenea, alți autori au împărțit I.R.A. în secretorie și excretorie.

Indiferent însă de factorul agresiv și locul unde acționează acesta inițial (prerenal, renal sau postrenal), foarte rapid se constituie leziuni renale (răspunzătoare de anuria și uremia manifestă) care domină tabloul clinic și diminuează semnificația clasificărilor patogenice.

Deosebim două categorii ale insuficienței renale acute, și anume (E. Proca) :

— *I.R.A. de cauză medicală* (prin leziuni predominant tubulare) ;

— *I.R.A de cauză urologică.*

Aceste două grupe de I.R.A. se aseamănă prin simptomatologie, prin clinică și prin sindromul umoral, dar se deosebesc prin etiopatogenie, forma anatomo-patologică a leziunilor și prin terapeutică.

Insuficiența renală acută de cauză medicală

Cauzele determinării unei I.R.A., manifestată prin anurie și uremie, pot fi multiple și vom aminti cele mai frecvente :

I. I.R.A. de cauză predominant nervoasă, în care se încadrează anuriile reflexe ; angiospasmul determină ischemierea corticalei cu prăbușirea presiunii de filtrare glomerulară și suspendarea diurezei.

Scanned with OKEN Scanner

și este determinat de excitarea supraliminară și prelungită a vasomotorilor renali. Sîngele este scurtcircuitat prin sistemul de anastomoze arterio-venoase, ocolind glomerulii corticali. Anuria este deci reflexă, prin mecanism neuro-vascular, declanșat de diverși factori (calcul unilateral ureteral, traumatism cu interesarea trunchiurilor nervoase, ligatura unui ureter, sondă ureterală unilaterală, distensia forțată a vezicii, intervenții pe vezică sau uretră, extracții dentare, sugestii hipnotice etc.).

Caracteristică acestei forme medicale de I.R.A este absența leziunilor renale (mai ales la început), rezolvarea de multe ori spontană și eficiența terapiei de denervare renală temporară (anestezică) sau definitivă (chirurgicală).

II. I.R.A. de cauză circulatorie. În 24 de ore trec prin rinichi 1000—1500 litri de sînge, din care aproximativ 172 litri de ultrafiltrat se filtrează la nivelul glomerulilor corticali ; peste 170 litri ultrafiltrat se resorb la nivelul tubilor. Orice variație a regimului circulator sanguin renal va influența filtrarea glomerulară și deci formarea urinei. Deosebim patru cauze, care individualizează patru forme de I.R.A. de cauză circulatorie :

a) *I.R.A. determinată de hipotensiune.* Scăderea tensiunii arteriale din marile hemoragii (digestive, obstetricale, accidentale etc.), cu valori sub 80—60 mm Hg, determină la nivelul capilarului glomerular încetarea filtrării, din cauza presiunii ineficace. Prelungirea peste 60—90 minute a hipotensiunii renale determină leziuni reversibile renale. Reiese, deci, necesitatea corectării în cît mai scurt timp (pînă la 60′) a tensiunii arteriale în marile hemoragii, cu valori ce trebuie să depășească 80 mm Hg.

b) *I.R.A. prin infarctul renal.* Infarctul renal se încadrează în leziunile ischemiante și este consecința unor procese embolice, obstructiv-trombotice sau a unor grave tulburări funcționale vasculare. Infarctul renal poate fi localizat (renal total ; polar ; parcelar ; focal), în raport cu importanța arterei obstruate.

— Infarctul poate fi determinat de o *embolie arterială* așa cum întîlnim în endocardită, stenoza mitrală, endocardita lentă, aortită, anevrism aortic, ateroscleroză, anevrismul arterei renale etc. Anuria poate surveni prin :

- obstrucția ambelor artere renale cu sechestrarea totală a parenchimului ;
- obstrucția unei singure artere renale, cu inhibiția reflexă (cale nervoasă) a secreției celuilalt rinichi ;
- obstrucția unei ramuri a arterei renale, cu sechestrarea unui segment renal și spasm arterial reflex.

— Infarctul poate fi determinat prin *embolie venoasă* (mult mai rar) și poate fi întîlnit în cazul trombozei venei cave inferioare.

c) *I.R.A. prin infarct de miocard,* cauza prăbușirii bruște a tensiunii arteriale sub 80 mm Hg.

d) *I.R.A. prin asistolie,* în marile asistolii cardiace determinate de stază importantă.

Scanned with OKEN Scanner

III. I.R.A. prin dezechilibru hidroelectrolitic primitiv. Poate apărea în pierderile saline importante : vărsăturile incoercibile, vărsăturile din stenoza pilorică, diaree, maladia Addison, coma diabetică etc.

Deshidratarea prin lipsa de sare determină :

- hipotonie osmotică ;
- hemoconcentrație ;
- hiperhidratare celulară.

Funcția renală este influențată astfel :

- direct, funcția glomerulară și tubulară, prin deficit electrolitic ;
- deshidratarea și hemoconcentrația duc la creșterea viscozității sanguine, cu afectarea regimului circulator renal și ischemie renală ;
- hiperhidratarea celulară, localizată și la nivelul celular, provoacă edem obstructiv al lumenului tubular, îndeosebi la nvielul ansei Henle (cauză mecanică).

IV. I.R.A. prin tubulonefrita acută anurică. Cunoaștem numeroase forme de tubulonefrite acute, cu etiologie variată, cu simptomatologie relativ asemănătoare, cu predominanța sindromului oligo-anuric și retenție azotată ; anatomo-patologic *predomină leziunile tubulare*, potențial reversibil și care afectează tubul renal în întregime.

Deosebim două grupe importante : tubulo-nefrita acută anurică hemolitică și tubulo-nefrita acută anurică fără hemoliză.

a) *I.R.A. prin tubulo-nefrita acută anurică hemolitică* este caracterizată prin eliberarea masivă de hemoglobină, datorită unui toxic, toxine, incompatibilități sanguine transfuzionale etc. Cauzele mai frecvente sînt :

— *toxice :* ingerare de clorat de Na sau K, hidrogen arseniat, apicolul, mușcături de păianjen etc.

— *infecțioase :* infecții puerperale, septicemii cu streptococ hemolitic, clostridii etc.

— *parazitare :* febra bilioasă, reacții de sensibilizare la tratamentul antipaludic (chinină) etc.

— *incompatibilități transfuzionale :* de grup, *Rh* etc.

Hemoglobina liberă în mare cantitate determină :

- ischemie (factor vasomotor) prin iritație ;
- pigmentul sanguin precipită și obstruează tubii, care au consecutiv leziuni degenerative datorită anoxiei anemice și acidozei.

Stările de șoc, determinate de sindromul de zdrobire, arsuri întinse, intervenții mari obstetricale sau chirurgicale, pot de asemenea declanșa leziuni de tubulonefrită acută hemolitică urmate de anurie.

b) *I.R.A. prin tubulo-nefrita acută anurică fără hemoliză* este cauzată de factori toxici, infecțioși, intervenții chirurgicale, sindromul de insuficiență hepato-renală etc.

Toxice ca : mercurul, plumbul, tetraclorura de carbon, sulfamide etc. produc toxicitatea directă a celulei tubulare renale și spasm vascular prin excitația brutală a angioreceptorilor.

Toxinele eliberate de germeni patogeni (difterie, holeră etc.) pot avea o acțiune similară.

Scanned with OKEN Scanner

V. I.R.A. prin glomerulonefrita difuză acută. O întîlnim rar, în formele toxi-infecţioase supra-acute, cu germeni de o mare virulenţă, care determină tulburări de irigaţie glomerulară şi încetinirea (pînă la oprirea) filtrării glomerulare.

VI. I.R.A. postoperatorie. Întîlnită uneori după marile intervenţii, recunoaşte o etiopatogenie complexă în care întîlnim modificări de hemodinamică renală, acţiunea toxică a anestezicelor, catabolismul crescut tisular, tulburări hidro-electrolitice, accidente posttransfuzionale, complicaţii infecţioase, şoc operator etc.

Deosebim două forme :

— *forma uşoară,* care durează în medie 7 zile, cu diureză sub 500 ml/24 de ore şi ureea sanguină pînă la 1,5 g‰ ;

— *forma gravă* care se încadrează în tubulo-nefrita acută anurică.

Reiese, deci, că *mecanismul de producere* a insuficienţei renale acute de cauză medicală este complex, recunoscînd multipli factori patogenici, dintre care cei mai frecvenţi şi mai importanţi sînt : scăderea sub „pragul limită" a presiunii sanguine de filtrare glomerulară, dezechilibre grave hidro-electrolitice, creşterea rezistenţei vasculare intrarenale (şuntarea sanguină arterio-venoasă), leziunile tubulare şi colmatările tubulare.

Anatomo-patologic găsim leziuni de necroză acută a celulelor tubulare, cu potenţial reversibil şi vindecare fără sechele ; refacerea integrală, anatomică şi funcţională a tubului urinifer depinde de integritatea membranei bazale, care va servi drept tutore pentru regenerarea tubulară.

Sindromul umoral în I.R.A.

Rinichiul are un rol de prim ordin în excreţia azotată, în menţinerea echilibrului electrolitic şi hidric ; I.R.A. perturbînd grav în special aceste funcţii renale, va altera echilibrul biologic al economiei organismului.

a) Tulburările metabolismului azotat

Concentrarea ureei sanguine este proporţională cu intensitatea catabolismului proteic şi cunoaşte trei faze evolutive :

— faza de ascensiune rapidă (instalarea I.R.A.) ;

— faza de staţionare sau ascensiune lentă (anuria propriu-zisă) ;

— faza descendentă (reluarea diurezei).

Cifrele maxime ale ureei (3—4—5 g‰) sînt direct proporţionale cu catabolismul azotului şi mai puţin cu gradul de oligo-anurie. În şoc, infecţii, intoxicaţii, hipotonie osmotică cu hiperhidratare celulară, ureea creşte mult ; în anuriile reflexe prin mecanism neurovascular, ureea sanguină creşte moderat.

În primele 4—5 zile, catabolismul azotului endogen fiind la 30—40 g în 24 ore, ureea creşte rapid ; cresc de asemenea acidul uric şi creatinina, completînd deci sindromul *de hiperazotemie.*

— Lipidele şi colesterolul rămîn în general în limite normale.

— Glicemia, de asemenea, rămîne în limite cvasinormale.

b) Tulburările metabolismului electrolitic

Anionii suferă următoarele variaţii :

Scanned with OKEN Scanner

— *Clorul* este constant scăzut (în special în vărsături), ajungînd pînă la 60—70 mEq/litru (normal 103 mEq/l).

— *Rezerva alcalină*, CO_3H^-, este constant scăzută, putînd ajunge pînă la 15 mEq/l (normal 27 mEq/l) sau 30—40 vol. $CO_2\%$ (normal 65—70 vol. $CO_2\%$), testînd astfel acidoza metabolică.

— *Proteinele plasmatice* le găsim ușor scăzute (N=16 mEq/l) și cu inversiunea raportului albumine/globuline.

— *Fosfatemia* și *sulfatemia* (îndeosebi) cresc rapid, uneori pînă la 10 ori, mai ales în primele 4—5 zile.

Cationii se modifică astfel :

— *Sodiul* scade moderat (în comparație cu Cl), de la 143 mEq/l la 135 mEq/l, prin migrare în celulă în locul K ; sodiul este deci mai stabil decît Cl.

— *Potasiul* crește în general în plasmă, paralel cu ureea ; în vărsături, diaree, fistule biliare, intestinale, pancreatice, poate totuși rămîne în limite normale sau să scadă, datorită deperdiției externe.

— *Calciul* scade constant, dar moderat.

— *Magneziul* prezintă variații mici.

În ansamblu, *electrolitemia scade* în I.R.A., pînă la valori de 280—260 mEq/litru (normal 310 mEq/l), prin scăderea clorului, sodiului și dicarbonaților.

c) **Tulburările metabolismului apei**

Sindromul este caracterizat prin deshidratare extracelulară, consecința hipotoniei osmotice a spațiului extracelular. Reiese deci că perfuzarea cu cantități mari de glucoză hipotonă, pentru „forțarea diurezei" este o gravă greșeală terapeutică, aceasta accentuînd hipotonia osmotică și deci hiperhidratarea celulară.

d) **Tulburări hematologice,** reprezentate de hipoproteinemie, oligocitemie, leucocitoză, trombocitopenie și scăderea factorilor plasmatici ai coagulării (proconvertina, proaccelerina).

Sindromul clinic în I.R.A. este dominat de consecințele tulburărilor hidro-electrolitice și de retenția compușilor azotați, și se manifestă prin :

— *tulburări digestive,* reprezentate de grețuri, vărsături, inapetență, intens meteorism abdominal, constipație ;

— *tulburări neuro-psihice,* din care remarcăm în special o astenie marcată, obnubilare, somnolență sau fibrilații musculare, mișcări involuntare ;

— *tulburări cardio-vasculare :* tensiunea arterială are tendința la creștere, iar tulburările de ritm sînt condiționate de gravitatea tulburărilor electrolitice (hipocalcemie, hiponatremie) ; în caz de hiperkaliemie, tulburările de ritm sînt marcate, apar tulburări de E.C.G. și, în cazuri grave, poate surveni stopul cardiac ;

— *tulburări respiratorii :* apare hiperventilația necesară compensării acidozei ; uneori apar complicații de tipul bronho-pneumoniei sau pneumoniei (în hiperhidratare) ;

— *tulburări hemoragice* de tipul epistaxis-ului, gingivoragiilor, sîngerării digestive sau al manifestărilor purpurice.

Bolnavul acuză uneori dureri musculare și mai ales dureri lombare de intensitate medie, dar continue.

— *oligo/anuria* poate îmbrăca forma unei oligurii (în formele ușoare) cu o diureză sub 400 ml/24 ore, sau a unei anurii (formele grave) cu o diureză sub 100 ml/24 ore, sau chiar a unei *anurii totale,* cu o vezică uscată (adevărata anurie).

Scanned with OKEN Scanner

Oligo/anuria ține în medie 12—14 zile, urmată în cazurile favorabile de reluarea diurezei sub forma unei *poliurii postanurice* (3000—4000 mml/24 ore), fază de asemenea periculoasă, care reflectă încă deficiențe în resorbția tubulară și poate determina grave deperdiții hidro-electrolitice ; este necesară o atentă reechilibrare a pierderilor suferite de bolnav pentru menținerea homeostaziei.

Evoluția clinică a I.R.A. cunoaște trei faze : faza de agresiune (primele 4—5 zile), faza de anurie propriu-zisă și faza de reluare a diurezei ; în total evoluția, pînă la restabilirea completă, poate dura 3—4 săptămîni. *Forma supraacută*, în cazurile grave, ireversibile, se termină în 7—10 zile cu exitus. *Forma prelungită*, dar reversibilă (forme severe sau erori de tratament) poate dura 4—6 săptămîni.

Complicațiile I.R.A pot fi infecțioase (diverse localizări), hemoragice (melene, hematemeze) și hidroelectrolitice (edeme, hipertensiuni, edem pulmonar, insuficiență cardiacă etc.).

Tratament

Tratamentul I.R.A de cauză medicală este indicat a se aplica într-o unitate sanitară orientată și dotată ; bolnavul, după ce s-a stabilit diagnosticul (anurie sau retenție acută de urină ?) și s-au luat măsurile de restabilire a unui echilibru hemodinamic și hidroelectrolitic grav perturbat, va fi de urgență trimis pentru internare.

a) În faza de agresiune se vor combate factorii etiologici declanșatori :

- blocarea farmacodinamică a receptorilor vasculari și evitarea vasoconstrictoarelor ;
- restabilirea tensiunii arteriale (masă circulantă, sînge etc.) ;
- reechilibrarea hidro-electrolitică, dacă este cazul ;
- tratament antitoxic, în funcție de toxicul agresiv ;
- tratament antiinfecțios, în funcție de agent și sensibilitate, evitînd antibioticele nefrotoxice ;
- rezolvarea focarului septic uterin, peritoneal etc.

Este deci un tratament care variază în funcție de forma etiologică a I.R.A., care trebuie neapărat diagnosticată.

b) În faza anurică propriu-zisă, odată cauza declanșatoare fiind îndepărtată sau combătută, tratamentul devine comun pentru toate formele, adresîndu-se sindromului umoral (comun și el tuturor tipurilor de I.R.A. medicală :

— *reechilibrarea hidrică* se va face la limită, păstrîndu-se chiar un echilibru ușor negativ (dar minimum 500 mg/zi) (strictă evidență a intrărilor-ieșirilor ;

— *reechilibrarea electrolitică* se va face tot în sensul unei restricții, administrîndu-se 1—3 g NaCl sau 3—5 g dicarbonat de Na, la care se adaugă cantități care să compenseze pierderile de săruri pe intestin, fistule etc. ;

— *diminuarea catabolismului proteic*, prin dietă lipsită de proteine, dar glucido-lipidică în valoare de minimum 2000 calorii/24 ore.

Catabolismul proteic endogen poate fi diminuat prin administrarea de testosteron (40—80 mg/zi), vit. B_{12} (1000 gamma), parathormon (300 U/zi) etc. :

— *hiperkaliemia* se combate prin perfuzii glucozate, clorură de calciu intravenos, perfuzii de ser fiziologic, spălături gastrice cu soluție clorurată izotonică și administrarea de rezine schimbătoare de potasiu.

Scanned with OKEN Scanner

— *Tratamentul antiinfecțios* constă din antibioterapie de rutină, preventivă (de protecție), cu antibiotice fără toxicitate renală sau antibioterapie de necesitate, specifică, în cazurile existenței infecției.

Antibioticele indicate, care nu sînt nefrotoxice, catabolizante sau iritante renal, sînt penicilinele, cloramfenicolul, garamicina etc. ; cele ce trebuie evitate sînt polimixina, kanamicina, neomicina, colistina etc.

— *Tonice generale*, vitaminoterapie, medicație hepatotropă, măsuri igienico-dietetice, vor fi asociate pentru susținerea stării generale a organismului.

— *Metode de epurație extrarenală.* În situațiile grave în care, cu tot tratamentul aplicat precoce și corect, retenția azotată continuă să crească chiar în faza a II-a a evoluției clinice, iar starea generală a bolnavului se agravează, se recurge la metodele de epurație extrarenală care pot să reducă cifrele crescute ale ureei (și ale celorlalți compuși azotați), pînă în jurul cifrei de 1 g‰ ; se cîștigă astfel timp pentru bolnav, se redresează situația gravă și eventual se modifică prognosticul.

Hemodializa și dializa peritoneală pot fi utilizate individual (după dotarea tehnică) sau asociate în succesiune ; pentru a avea maximum de eficacitate, dializa trebuie aplicată înaintea apariției semnelor de intoxicație uremică (preventiv), totuși la o cifră a ureei mare (3—4 g). La nevoie se vor aplica cîteva ședințe de dializă, ceea ce în timp înseamnă cîștigarea pentru bolnav a 10—20 zile, timp în care leziunile reversibile din I.R.A pot să retrocedeze și să permită rinichilor reluarea diurezei.

c) *În faza de reluare a diurezei*, cînd apare poliuria datorită restabilirii insuficiente a resorbției tubulare, trebuie înlocuite cu mare atenție pierderile hidro-electrolitice ; este o fază periculoasă pentru bolnav, care trebuie îndeaproape supravegheat. De asemenea, în perioada de convalescență, trebuie corectate anemia, subnutriția și astenia bolnavului.

Insuficiența renală de cauză urologică

Este cunoscută în unele clasificări ca anurie postrenală sau „subrenală" sau „excretorie", denumiri care vor să arate că localizarea cauzei declanșatoare se află între papila caliceală și meatul uretral, deci situată oriunde de-a lungul căilor de excreție urinară. Este deci o I.R.A pe care o întîlnim în serviciile de urologie (sau ajung obligatoriu în aceste servicii) și care se deosebește etio-patogenic, anatomo-patologic și terapeutic de I.R.A de cauză medicală (șoc, hipotensiune, dezechilibru hidro-electrolitic, stări toxicoinfecțioase, stări hemoglobinurice, rinichiul din stările de șoc etc.).

Etiopatogenie

Cauzele urologice care pot determina I.R.A sînt foarte numeroase și, păstrînd localizarea lor cranio-caudală, vom aminti pe cele mai des întîlnite :

— litiaza renală ;
— tuberculoza ulcero-cazeoasă a rinichiului ;
— tumorile renale ;
— necroză papilară ;
— tumorile pielo-caliceale ;

Scanned with OKEN Scanner

— leziunile obstructive și disectazice ale joncțiunii pielo-caliceale ;
— afecțiunile supurative primitive sau secundare pielo-renale (pielonefrită, pionefrită, abces renal, antrax renal etc.) ;
— sindroamele obstructive ureterale, cu diferențierea :
• obstrucții extrinseci : tumori (benigne, maligne) ale țesuturilor sau organelor din vecinătate, cancerul de prostată, cancerul genital la femeie, leziuni operatorii, traumatice etc.
• obstrucții intrinseci : calculi, cheaguri de sînge sau puroi, uretrită bacilară, tumori ureterale, leziuni congenitale etc.
— tumorile vezicii urinare ;
— vezica scleroasă bacilară ;
— vezica medulară (paraplegie, leziuni traumatice medulare) ;
— afecțiunile disectaziante și obstructive ale colului vezical : adenomul de prostată, adenocarcinomul de prostată, scleroza sau hipertrofia colului vezical, prostatitele cronice și litiazice ;
— afecțiunile obstructive ale uretrei : stricturi inflamatorii, stenoze traumatice, tumori uretrale sau periuretrale, stenoze ale meatului uretral etc.

Această enumerare doar a unora din cauze (cele mai frecvente) arată marea varietate etiologică a insuficienței renale de cauză urologică (excretorie), insuficiență care se traduce de regulă prin uremie și, în anumite condiții, și prin anurie, realizînd insuficiență renală acută.

Varietatea mare etiologică se rezumă însă patogenic la următorii factori esențiali :

1) staza și hiperpresiunea din căile urinare ;
2) leziunile inflamatorii ale căilor și parenchimului renal.

Indiferent de sediul cauzei obstructive, parenchimul renal va prezenta leziuni variabile ca intensitate și reversibilitate. În funcție de modul de instalare a hiperpresiunii și infecției și de modul de evoluție, vom avea insuficiență renală acută sau cronică, de cauză urologică.

Insuficiența renală acută obstructivă

Este forma cea mai frecventă și reprezentativă a I.R.A de cauză urologică, datorită obstrucției acute pielo-ureterale, iar cauza cea mai frecventă este litiaza pielo-ureterală.

Obstrucția este fie pe un ureter, cu reflex anurigen neurovascular al congenerului, fie pe ambele uretere, concomitent ; se întîlnește de asemenea și posibilitatea obstrucției pe rinichi unic funcțional (rinichiul congener fiind afuncțional, extirpat chirurgical sau absent congenital).

Patogenia anuriei se explică prin consecința pe care hiperpresiunea o are asupra secreției urinii ; cînd presiunea pielo-uretrală egalizează și depășește presiunea de filtrare glomerulară (60—80 cm H_2O), secreția urinii la nivelul glomerulului încetează.

Simptomatologie

Anuria este semnul principal și se manifestă prin suspendarea bruscă și totală a emisiunii de urină ; vezica urinară este complet goală (anurie=vezică uscată).

Deosebim trei faze ale evoluției clinice :

a) Faza de toleranță clinică

Se caracterizează prin semne locale și loco-regionale, determinate de distensia renală ce apare de obicei după colica renală declanșatoare a sindromului.

Scanned with OKEN Scanner

— La examenul clinic, loja renală este plină, dureroasă iar rinichiul este în tensiune, uneori palpabil. Traiectul ureteral este de asemenea dureros spontan, cu iradierile tipice şi provocate în zonele de elecţie.

— Semnele digestive secundare sînt prezente prin greţuri, vărsături, balonări abdominale uneori chiar ileus dinamic.

— De obicei bolnavul este afebril, cu excepţia instalării pielonefritei acute pe fondul unei pielo-hidronefroze importante. Această fază durează în medie 3—5 zile.

b) *Faza critică* sau *uremică*

La *anurie* se adaugă *uremia* ca semn major al I.R.A. Simptomatologia de organ (de aparat) se estompează, predominantă fiind *simptomatologia de retenţie azotată şi de dezechilibru hidro-electrolitic.*

— *Tulburările digestive* se accentuează, apare intoleranţa gastrică cu vărsături incoercibile, alimentaţia pe cale orală este imposibilă, meteorismul se accentuează.

— *Apar tulburările neuro-psihice,* care merg pînă la coma uremică ; respiraţia este tipică acidozei metabolice.

— *Sindromul umoral* este dominat de retenţia azotată (uree, acid uric, creatinină etc.) şi de tulburările hidro-electrolitice (cloremie, natremie, kaliemie, rezerva alcalină etc.) şi este asemănător cu cel din I.R.A., de cauză medicală, cu menţiunea că acidoza este mai redusă iar kaliemia se păstrează mai mult timp în limite relativ normale. Complicaţiile septice accelerează instalarea şi intensitatea semnelor umorale din această fază.

c) *Faza de reluare a diurezei,* care urmează îndepărtării obstacolului, este asemănătoare cu cea din I.R.A. de cauză medicală şi comportă aceeaşi atenţie în recuperarea pierderilor provocate de poliuria post-anurică.

Cu cît obstacolul este mai rapid îndepărtat, calitatea urinii este mai bună ; aceasta conţine uneori hematii, leucocite, albumină etc. ; îndepărtarea tardivă a obstacolului determină o reluare dificilă a diurezei, cu urini hipostenice şi modificări cantitative şi calitative care trădează gradul de leziune renală.

Diagnosticul

Este relativ uşor de stabilit, avînd în vedere : antecedente de litiază ; prezenţa colicii reno-ureterale ; instalarea bruscă a anuriei ; vezica urinară goală.

Se va efectua de urgenţă :

— radiografia simplă reno-uretero-vezicală, pentru depistarea calculilor radio-opaci ; este de reţinut că întîlnim însă de multe ori calculi urici în declanşarea I.R.A.

— Cateterismul ureteral explorator, bilateral (în cazul radiografiei negative), în condiţii de asepsie perfectă (în sala de operaţie) ; în caz de dubiu se poate practica şi pielografia sau aerografia de control. La bolnavul anuric şi uremic cateterismul ureteral este periculos din cauza hemoragiei (traumatice) şi infecţiei (ascendente) ; se vor executa deci cu maximum de precauţie, de către un cadru medical antrenat.

— Renograma izotopică poate controla permeabilitatea ureterelor (în absenţa uremiei), deci în prima fază, şi este o metodă nenocivă.

Scanned with OKEN Scanner

Tratament

Tratamentul I.R.A. de cauză urologică prin obstrucție pieloureterală constă din îndepărtarea cît mai rapidă a obstacolului, înainte de instalarea leziunilor renale ireversibile. Se va proceda deci, de urgență, la dezobstrucția căilor urinare, chiar din momentul stabilirii naturii obstacolului și a sediului său, fără alte tergiversări terapeutice (novocainizări, infiltrații ale pediculului renal, „forțarea" diurezei etc.).

1) În faza de toleranță clinică

— Calculii mari, indiferent de localizare, se vor extrage chirurgical, prin ureterolitotomie. Extragerea simultană sau eșalonată a calculilor bilaterali va fi avizată de la caz la caz.

După ureterotomie pentru extragerea calculului, breșa ureterală se lasă deschisă sau se realizează chiar ureterostomia temporară *in situ*, cu o sondă trecută pînă în bazinet și exteriorizată prin contraincizie, pentru a asigura scurgerea cu ușurință a urinii.

2) În faza de uremie

Orice intervenție chirurgicală de amploare este foarte periculoasă; sînt indicate derivațiile urinare, paliative, care să asigure scurgerea urinii, urmînd ca operația propriu-zisă de dezobstrucție să se execute într-un al doilea timp, cînd starea generală se ameliorează, diureza se reia și ureea scade. Nefrostomia este operația de drenaj a bazinetului cea mai indicată; deci vindecarea bolnavului în 2 timpi operatori rămîne principiul general în faza de uremie accentuată cu stare generală alterată.

În afara tratamentului urologic și chirurgical specific I.R.A. de cauză urologică, toate celelalte măsuri terapeutice indicate în I.R.A. de cauză medicală vor fi asociate, dacă este cazul: reechilibrarea hidroelectrolitică, diminuarea catabolismului proteic, combaterea infecției cu antibiotice, tonice generale, putîndu-se apela în cazuri grave și la metodele de epurație extrarenală.

De asemenea, o grijă deosebită trebuie avută în faza de poliurie postanurică (uneori diureză de 3—5 litri/24 ore) și în faza de convalescență (tratarea anemiei, asteniei etc.).

INFECȚIILE NESPECIFICE ALE APARATULUI URINAR

Exceptînd tuberculoza, infecțiile nespecifice ale aparatului urinar sînt frecvente; infecția poate fi primitivă, cu punct de plecare la nivelul rinichiului, atmosferei perirenale sau segmentelor craniale ale aparatului excretor, sau secundară stazei.

Este de reținut că în orice infecție care interesează aparatul urinar trebuie, de la început, căutată *staza și leziunea ei determinantă*; în absența stazei se poate pune problema infecției primitive.

INFECȚIILE URETERO-PIELO-RENALE

Organul secretor (parenchimul renal) și *organul excretor* (tubii drepți, calice, bazinet, ureter) sînt sediul unor infecții frecvente și de etiologie foarte variată.

Scanned with OKEN Scanner

Foarte frecvent este interesat aparatul excretor cranial, de unde numele de *pielită* pe care îl întîlnim ; de cele mai multe ori, dacă nu chiar constant, participarea parenchimului renal justifică numele de *pielonefrită*. Dacă uneori infecțiile pielo-renale pot constitui o afecțiune autonomă, adesea însă sînt *simptomul*, consecința, unei alte maladii urinare.

Patogenie

Rinichiul poate elimina, fără să se lase inoculat, bacteriile care circulă în curentul sanguin.

Agenții patogeni cei mai frecvenți sînt escherichia coli și stafilococul ; mai rar întîlnim enterococul, proteusul, streptococul, anaerobii etc. Asociațiile microbiene sînt frecvent întîlnite ; germenii gramnegativi predomină în formele acute, iar germenii grampozitivi predomină în formele cronice.

În toate infecțiile pielo-renale trebuie căutate :

— focarul septic care însămînțează aparatul urinar și

— leziunea locală care produce staza (condiția esențială)

1. *Focarul septic* poate avea localizare variată ; astfel avem :

• *Focare colibacilare* (colon, apendice, intestin subțire, căile biliare), focare urinare caudale, (cistită, uretrite) focare genitale (prostată, epididim, ovare etc.) abcese ischio-rectale etc. ;

• *Focare stafilococice :* cutanate (furuncul, piodermită, panarițiu etc.), bucale (infecții dentare), rinofaringită, amigdalite etc.

Căile de propagare de la aceste focare septice la rinichi pot fi hematogene, limfogene, urogene (ascendente) și prin extensie directă (de vecinătate).

a) Calea hematogenă (descendentă) este cea mai frecvent întîlnită în infecțiile pielo-renale. În cursul bacteriemiilor sau dintr-un focar de infecție, agentul patogen, pe cale sanguină, ajunge la nivelul filtrului renal pe care-l inoculează. Focarul intestinal (îndeosebi colonul drept) descarcă în curentul portal (prin traversarea mucoasei), apoi în circulația generală, în special colibacili, care ajung la nivelul filtrului renal, constituind circuitul entero-renal sau sindromul infecțios entero-renal.

b) Calea limfatică este discutabilă (negată de unii autori) ; focarul de infecție este situat în organele sau țesuturile care au limfatice comune sau comunicante cu rinichiul (intestin, apendice, parametre, țesut perirenal etc.).

c) Calea intralumenală sau urogenă (ascendentă) este relativ rar întîlnită în propagarea infecției și numai în condiții speciale de coloană urinară stagnantă sau reflux uretero-pielic, cu aflux urinar sub 25 ml/oră ; în aceste condiții efracția (soluția de continuitate a mucoasei papilo-caliceale) trebuie să coexiste, iar inocularea septică a parenchimului începe peritubular.

d) Calea directă, de propagare din aproape în aproape, s-ar putea explica prin continuitatea țesutului lax perivezical (punct de plecare a infecției) cu țesut lax perirenal ; de aici infecția trece în parenchimul renal.

În concluzie, calea hematogenă de propagare a infecției este certă, celelalte posibile. Chiar în situația aceasta, în afară de prezența bacteriilor la nivelul filtrului glomerular sau în urină (ceea ce *nu* echivalează

Scanned with OKEN Scanner

cu infectarea rinichiului) trebuie să coexiste *anumite condiții, factori,* care să favorizeze sau să determine sechestrarea, oprirea agentului patogen și proliferarea lui.

2. Factorii favorizanți sau determinanți, care condiționează infestarea rinichiului sînt :

a) Factori care produc stază urinară și pe care îi sistematizăm în :

- factori mecanici — calculi, stenoze, cuduri, strangulări extrinseci, ptoze renale etc. ;
- factori dinamici — tulburări de tonus și de kinetică a căilor de excreție.

b) Factori care scad rezistența rinichiului la infecții și care pot fi :

- afecțiuni inflamatorii anterioare ;
- traumatisme renale, cateterisme, examene *endoscopice ;*
- tulburări de hemodinamică renală, fie ischemie, fie hiperemie ;
- insuficiență de maturare a nefronului (sugari).

c) Factori care modifică urina în mediul de cultură favorabil :

- alcalinizarea urinii ;
- creșterea glicozuriei ;
- prezența serului sanguin etc.

d) Factori care scad rezistența generală a organismului :

- afecțiunile cronice anergizate ;
- carențe prelungite ;
- hipo- sau agammaglobulinemie ;
- diabet etc.

În funcție de localizarea inițială a germenilor și de stadiul de evoluție anatomo-patologic al leziunii, deosebim următoarele tipuri de infecții uretero-pielo-renale :

— *Pionefrita* — caracterizată prin localizarea leziunilor anatomo-funcționale la nivelul parenchimului renal (frecvent stafilococ) ;

— *Pielonefrita* — leziuni de supurație și distensie anatomo-funcțională a căilor de excreție și a parenchimului renal (germeni nespecifici) ;

— *P nefroza* — leziuni distructive parenchimatoase, leziuni supurative perirenale și leziuni supurative ale căilor de excreție (calice, bazinet, ureter).

Pielonefrita

Este caracterizată prin infecție cu germeni nespecifici a bazinetului, calicelor și parenchimului renal, concomitent. Înlocuiește termenul perimat de pielită sau pielocistită ; s-a dovedit că practic nu există pielită ca afecțiune individualizată, de-sine-stătătoare, procesul infecțios-inflamator interesînd constant și precoce atît interstițiul cît și parenchimul renal (concomitent sau consecutiv). Afecțiunea poate fi unilaterală sau bilaterală, cu o evoluție acută sau cronică ; este cauza principală a insuficienței renale cronice.

Căile de inoculare sînt cele descrise, însă calea hematogenă (descendentă) și calea urogenă (ascendentă) sînt cele mai frecvente ; se consideră de unii cercetători că bazinetul este infectat pe cale hematogenă iar interstițiul renal pe cale urogenă, ascendentă, de reflux.

Scanned with OKEN Scanner

Etiologie

În cadrul afecțiunilor renale, pielonefrita este frecventă, predomină la sexul feminin (3/1), la copii și la bătrîni.

Patogenie

Factorii favorizanți sînt reprezentați de cauze congenitale și cîștigate :

• congenitale=rinichi în potcoavă, rinichi polichistici, reflux vezico-uretero-pielic, vase polare inferioare etc. ;

• cîștigate=litiaza, stenozele, compresiunile extrinseci, obstacolele subvezicale (adenom de prostată, afecțiunile colului vezical, stricturi uretrale).

Factorii determinanți sînt reprezentați de diverși agenți patogeni, dintre care bacilul coli îl întîlnim în 80% din cazuri ; în ordine, agentul patogen poate fi bacilul proteus, streptococul, stafilococul, enterococul, pneumobacilul Friedländer, bacilul lactis aerogenes etc.

Anatomie patologică

Leziunile căilor excretorii sînt la început catarale : mucoasa este edemațiată uneori hemoragică, musculoasa infiltrată și hipotonă ; scleroza secundară o va face atonă, rigidă și inertă.

Rinichiul, etapă tranzitorie dacă inocularea este sanguină, sau terminală dacă infecția este ascendentă (plecînd de la cavitățile pielo-caliceale), prezintă leziuni medulare, inflamatorii inițial, scleroase tardiv, al căror caracter esențial este de a fi segmentare, parcelare, alternînd cu zone de parenchim renal sănătos. În formele cronice sînt caracteristice fibroza periglomerulară și reacția fibrocitară interstițială ; leziunile endarteritice dau aspectul de nefroangioscleroză.

În caz de obstacol caudal, dilatația bazinetului și calicelor duce la formare de pungi cu urină purulentă sau numai puroi și în final la *piohidronefroză.*

În cazul în care predomină procesul de fibroză, în final se ajunge la *rinichiul mic scleros.*

Simptomatologia diferă după stadiul clinic evolutiv :

a) Pielonefrita acută debutează *clinic* cu :

• *febră,* 39—40°, frison de debut, alură de febră septică ;

• *dureri lombare,* de obicei unilaterale, violente, intense, cu iradieri ilio-inghinale, punctele costo-musculare, costo-vertebrale (întreaga lombă) și uneori și cele ureterale, dureroase ;

• *tulburări de micțiune* de tipul polakiuriei, dureri și arsuri la urinat ;

• *piurie totală, oligurie* destul de constantă ;

• *starea generală* alterată, senzație de sete, limbă uscată, cefalee, artralgii, diaree sau constipație, dureri abdominale.

La copii, uneori tabloul febril se asociază cu semne de rinofaringită sau semne digestive (vomismente, diaree) orientînd spre alte diagnostice.

Femeile gravide au frecvent pielonefrite acute care uneori declanșează accidente gravido-toxice.

De reținut că în pielonefrita acută nu avem edeme sau hipertensiune arterială.

Semnele de laborator sînt importante ; *VSH*-ul este crescut, *leucocitoza* moderată sau uneori mare. *Examenul de urină* evidențiază leuco-

Scanned with OKEN Scanner

citurie, hematurie, cilindrurie (cilindrii leucocitari indică originea renală a leucociturieі), proteinurie sub 0,5g‰. *Proba Addis* arată sute de mii de leucocite/minut. *Urocultura* pune în evidență o bacteriurie importantă cu peste 100 000 colonii/ml ; este importantă determinarea florei microbiene și sensibilitatea la antibiotice (antibiograma).

Semnele radiologice. Radiografia simplă poate evidenția calculi (cauza obstructivă). După episodul acut este obligatorie *urografia,* care va arăta modificări morfo-funcționale și mai ales natura și localizarea leziunii obstructive.

Examenele endoscopice (cistoscopie, cromocistoscopie, pielografie ascendentă etc.) se vor face în perioada acută numai cu indicație absolută și cu maximum de precauțiune.

Pielonefrita acută (corect tratată) se vindecă în 8—14 zile, de multe ori fără sechele.

b) Pielonefrita cronică. Un puseu acut prost tratat sau puseele recidivante, cu tot tratamentul aplicat, pot să ducă la o stare cronică dominată de cicatricele retractile ale nefritei interstițiale, a cărei ultimă consecință poate fi rinichiul mic atrofic.

• *Semnele generale* sînt prezente prin subfebrilitate, astenie, anemie, cefalee, anorexie, constipație sau uneori diaree.

• *Semnele de aparat :* jenă lombară, polakiurie, disurie, usturimi la micțiune ; se instalează poliurie, edeme.

• *Hipertensiunea arterială* este prezentă la peste 60% din cazuri.

• *Datele de laborator* arată în plus față de forma acută creșterea ureei sanguine, creatininei și acidoză.

• *Datele radiologice* ne pot pune în evidență coexistența litiazei ; urografia nu o putem executa decît sub 0,80 g — 1 g‰ valorile ureei sanguine. Dispariția papilei caliceale și subțierea evidentă a parenchimului renal sînt patognomonice pentru atrofia renală. În unele cazuri este indicată pielografia retrogradă și asocierea explorărilor de cromocistoscopie.

• *Biopsia renală* pune în evidență aspectul microscopic anatomopatologic caracteristic, semnînd natura afecțiunii.

Pentru stabilirea diagnosticului pozitiv, care nu este întotdeauna ușor și pentru a face diagnosticul diferențial, examenul clinic, examenele de urină și proba de stabilire a capacității funcționale a parenchimului renal (proba de concentrație, diluție, P.S.P. etc.) și urografia sînt examene fundamentale. Important este a stabili cauza, leziunea determinantă și localizarea ei. La bărbați și băieți, o explorare sistematică și completă ne elucidează în cele mai multe cazuri aceste aspecte. La femei și fetițe, examinările complete și repetate nu ne stabilesc însă de multe ori patogenia afecțiunii ; în aceste cazuri putem să ne gîndim la o infecție urinară primitivă.

Complicațiile pielonefritei constă în septico-pioemie cu stare toxico-septică gravă, cu determinări septice la distanță și uneori cu sfîrșit letal. Forma cronică duce treptat la amiloidoză renală.

Hipertensiunea arterială și insuficiența renală cronică sînt considerate stadii evolutive ale pielonefritei cronice și nu complicații.

Tratament

Acesta trebuie să fie, evident, dublu : tratamentul general al puseului acut de pielonefrită și concomitent sau consecutiv tratamentul etiologic, al cauzelor determinante ale stazei urinare.

Scanned with OKEN Scanner

Tratamentul general în forma acută impune repaus absolut la pat (spitalizare) iar în forma cronică repaus prelungit ziinic.

Alimentaţia se va alcătui din glucide, lipide şi moderat proteine (0,50—1 g proteine/kg corp); lichide din abundenţă, 2000—3000 mml/24 de ore (în funcţie de tensiunea arterială). Sarea se administrează 4—8 g zilnic, cu excepţia prezenţei hipertensiunii arteriale. Vitaminoterapie intensă cu vitamine A, C, PP etc.

Tratamentul antiinfecţios, în funcţie de agent (datele uroculturii) şi de antibiogramă; se vor utiliza *antibiotice* — penicilina, streptomicina, cloramfenicolul, tetraciclinele, colamicina, kanamicina etc. — şi se vor combina cu *sulfamide* — sulfizol, gantrisin, sulfatiazol sau sulfamide de depozit.

Nitrofuranul poate fi de asemenea asociat în doze de 600 mmg pe 24 de ore timp de 12 zile şi 200 mmg/24 de ore timp de 3 luni.

Se va controla eficienţa tratamentului prin uroculturi repetate la 3 săptămîni, timp de cel puţin 3 luni.

Tratamentul etiologic al surselor de infecţie (eradicarea focarelor de infecţie) şi al *cauzelor care favorizează* staza la nivelul aparatului urinar este obligatoriu şi trebuie făcut complet, pînă la eradicarea chirurgicală, dacă este necesar.

Pionefrita

Este caracterizată prin infecţia parenchimului renal, difuză sau localizată, supurată sau numai inflamatorie.

Etiopatogenie

Deosebim două forme complet diferite:

Pionefrita-metastază este localizarea în parenchimul renal a unei embolii microbiene în cursul unei septicemii, care în marea majoritate este stafilococică.

Pionefrita-complicaţie, complicaţie parenchimatoasă a unei pielonefrite colibacilare sau a unei infecţii a aparatului urinar excretor; această formă se confundă cu nefrita interstiţială sau pielonefrita studiată la capitolul anterior (vezi anatomo-patologie; leziuni renale).

1. Pionefrita — metastază microbiană

Este forma obişnuită în care agentul patogen este stafilococul auriu. Sursa de infecţie este un furuncul, antrax, piodermită, panariţii, osteomielita etc. iar calea de infectare este cea hematogenă. După o bacteriemie sau septicopioemie, embolii microbieni pe calea arterelor terminale determină în cortexul renal abcese corticale metastatice, care apar după 3—5 săptămîni (uneori şi după cîteva luni). Leziunea este de obicei unilaterală, cel puţin clinic (ca şi T.B.C. renal).

Anatomie patologică

Deosebim trei tipuri de leziuni:

a) abcese miliare diseminate (abcese cortico-miliare). Rinichiul apare palid, mărit de volum, cu abcese multiple izolate sau conglomerate subcortical; uneori putem găsi abcese şi în medulară, cu formă alungită (după axul mare al canalelor).

Scanned with OKEN Scanner

b) Abcesele mari sînt rare, reduse ca număr sau unice ; provin din confluența abceselor miliare.

c) Antraxul rinichiului (prin asemănare cu furunculul antracoid) reprezintă necroza septică a unui teritoriu irigat de o arteră lobulară trombozată printr-un embolus microbian ; în consecință are formă de piramidă cu vîrful intern și cu baza la suprafața rinichiului, perforată de multiple cratere. Uneori antraxul, net delimitat de țesuturile înconjurătoare normal vascularizate, se poate enuclea ca o tumoare benignă încapsulată.

Evoluție

În pionefrită, cele trei tipuri de leziuni pot coexista ; leziunile rămîn la nivelul parenchimului renal sau pot difuza în spațiul perirenal (perinefrita) sub formă de abces perinefretic sau de inflamație sclero-lipomatoasă perirenală. Alteori, leziunile din parenchim evoluează central și se pot deschide în căile excretorii, îmbrăcînd forma de pielonefrită și mai tîrziu de pionefroză.

Simptomatologie

- *Febră* constantă, 39°—40°, cu frison și curbă variabilă.
- *Durerea* are sediu lombar, este spontană și provocată, sub forma unui junghi localizat în unghiul costo-muscular.

Anamneza atent efectuată (depistarea furunculului sau a altui focar de infecție în trecutul imediat) poate conferi valoare diagnostică celor două semne principale descrise (febra și durerea lombară sub formă de junghi).

Examenul clinic al aparatului renal și examenul urinii (limpede cînd nu e deschisă) nu ne dau semne importante ; hemocultura și urocultura rareori sînt pozitive (cu stafilococ) iar urografia arată modificări morfologice numai în abcesul sau furunculul antracoid mare.

Uneori complicația perirenală (atunci cînd apare) va conduce spre diagnostic.

Tratament

Tratamentul este *medical,* cu antibiotice, sulfamide și vaccinoterapie specifică sau polivalentă (Delbet etc.).

În general, cu tratament intens evoluția se oprește și din stadiul leziunilor miliare se ajunge la *restitutio ad integrum.*

Tratamentul chirurgical este excepțional și constă din incizia și drenajul perinefritei abcedate, a abceselor mari subcorticale sau din enucleerea antraxului bine delimitat. Nefrectomia este excepțională, în formele grave cu leziuni difuze și distrucții masive renale (atenție la funcționalitatea celuilalt rinichi).

2. Pionefrita — complicație a unei pielonefrite (colibacilare)

Agent patogen variat, cu predominanța colibacilului.

Procesul inflamator predomină în *medulară,* focarele supurate se întind radiar, pornind de la papilă. Leziunile evoluează spre nefrită supurată difuză sau nefrită cronică scleroasă. Semnele sînt cele din pielonefrită, agravate ; evoluția este foarte gravă, uneori spre exitus sau distrugerea lentă a rinichiului.

Scanned with OKEN Scanner

Tratamentul este cel amintit la pielonefrită ; în cazuri grave se recurge la nefrectomie.

Perinefritele

Determinate de infectarea şi inflamarea ţesutului celulo-adipos perirenal, perinefritele sînt leziuni secundare afecţiunilor inflamatorii ale parenchimului renal ; în 70% din cazuri sînt secundare unei pionefrite, iar în 30% din cazuri, secundare unei pielonefrite. Excepţional, perinefrita este consecutivă infectării unui hematom perirenal (traumatic sau operator) ; perinefrita primitivă este contestată.

Anatomie patologică

Sînt descrise trei varietăţi ale leziunilor inflamatorii perirenale :

— *forma scleroasă*, în care grăsimea transformată într-un ţesut fibros este intim aderentă la capsula proprie a rinichiului şi la pereţii lojii renale ; este forma dureroasă, consecinţa unei pielonefrite de lungă durată ;

— *forma sclero-lipomatoasă*, în care găsim o hipertrofiere a ţesutului grăsos, pe lîngă leziunile de scleroză ;

— *forma supurată* reprezintă supuraţia ţesutului celulo-adipos care colectează şi formează *flegmonul perinefretic*. Perinefrita supurată o putem găsi într-unul din stadiile evolutive de infiltraţie edematoasă, supuraţie localizată sau difuză. Flegmonul perinefretic are următoarele localizări :

• *retrorenal*, cel mai frecvent care poate fuza la peretele abdominal, poate trece prin patrulaterul lui Grynfeldt sau triunghiul lui J. L. Petit şi poate ajunge sub tegumente ;

• *polar cranial* (suprarenal), care rar poate fuza prin hiatul costo-lombar în cavitatea toracică ;

• *polar caudal* (subrenal) care prin efracţia fasciei psoasului poate fuza în triunghiul Scarpa sau, prin fuzarea prin scobitura sciatică, ajunge în masa muşchilor fesieri.

• *prerenal*, localizare excepţională a flegmonului perinefretic, poate să perforeze peritoneul şi să fuzeze în cavitatea peritoneală.

Simptomatologie

Putem întîlni în totalitate sau parţial simptomatologia pionefritei sau pielonefritei, cu care perinefrita evoluează concomitent. *Perinefrita supurată* cu localizare posterioară prezintă o simptomatologie proprie supraadăugată, pe baza căreia poate fi diagnosticată.

— *La inspecţie* (în ortostatism sau poziţie semişezîndă) se constată o denivelare (prin comparaţie cu loja lombară contralaterală) a lojii renale, iar într-un stadiu mai avansat tegumentele sînt edematiate şi roşii ; uneori se observă o scolioză lombară iar bombarea peretelui este în afara muşchilor sacro-lombari.

— *La palpare*, loja renală este mai plină ; în antraxul renal cu flegmon perinefretic se constată o lojă foarte dureroasă, cu contractura peretelui ; atunci cînd la inspecţie observăm rubor şi la palpare constatăm calor, se întregeşte simptomatologia de inflamaţie acută. Tumora Tumora inflamatorie are contact net lombar, este foarte puţin mobilă inflamatorie are contact net lombar, este foarte puţin mobilă şi uneori se diferenţiază de rinichi. Senzaţia de fluctuenţă apare tardiv.

Scanned with OKEN Scanner

— *La urografie,* se constată rinichiul de volum normal sau mai mic (cu excepția antraxului, în stadiu acut), înconjurat de o masă de țesut mai opac, cu ștergerea marginii psoasului.

— *Durerea,* a cărei intensitate este în funcție de forma anatomo-patologică (forma scleroasă cea mai dureroasă) sau în funcție de stadiul evolutiv (flegmon colectat în tensiune), are o iradiere determinată de localizare.

• Flegmonul perinefretic suprarenal împrumută semne toracice (reacție pleurală, tuse, junghi, submatitate bazală etc.).

• Flegmonul subrenal se asociază cu semne de psoită (flexia coapsei pe abdomen etc.).

• Flegmonul prerenal (excepțional) ridică probleme dificile de diagnostic, reacția peritoneală putînd duce la erori de diagnostic (colecistită acută, apendicită acută, ocluzie, peritonită etc.).

Evoluția poate fi lentă, către supurație sau către perinefrita sau flegmonul lemnos (forma scleroasă sau sclero-lipomatoasă).

Diagnosticul clinic se sprijină pe antecedente (eventual focarul de infecție la distanță), pe febră, durere lombară, împăstarea lojii ; hiperleucocitoza cu polinucleoză apare în formele cu evoluție acută. Semnele radiologice sînt cele arătate la simptomatologie (ștergerea nefrogramei, a marginii psoasului, scolioza cu concavitatea de partea bolnavă) la care se poate adăuga imobilitatea sau ascensionarea diafragmului ; retropneumoperitoneul este negativ, deoarece gazul nu difuzează perirenal.

Tratament

— *În starea de debut* se administrează antibiotice, radioterapie și revulsie locală.

— *În stare de colectare* se execută lombotomie cu drenaj ; în caz de suspiciune de antrax renal explorăm rinichiul pentru incizarea sau enucleerea leziunii limitate net de restul parenchimului renal.

Pionefrozele

Pionefroza se caracterizează prin supurația bazinetului și calicelor și distrugerea completă a parenchimului renal, redus la o pungă purulentă. Pionefroza combină leziunile precedent studiate, fiind deci stadiul final al pielonefritei (cu retenție), pionefritei și perinefritei.

Etiopatogenia este aceea studiată la pielonefrită și pionefrită ; nu există (în plus) un agent patogen specific.

Anatomie patologică

Rinichi mare, boselat, de consistență inegală, cu pungi purulente, uneori locuite de calculi ; parenchimul renal este distrus, redus la o coajă groasă periferică.

Calicele și bazinetul destinse, pline cu puroi.

Pedicului renal scurtat, înglobat într-o masă sclero-lipomatoasă, este foarte dificil de individualizat, ligaturat și secționat (în special în dreapta).

Scanned with OKEN Scanner

Ureterul îngroşat, dilatat, rigid, uneori obstruat, este de asemenea înmanşonat într-o masă de ţesut sclero-lipomatos (periureterită care continuă perinefrita).

Diagnosticul se stabileşte pe baza sintezei celor trei tipuri de leziuni pe care le reuneşte pionefroza.

- Radiografia simplă ne evidenţiază uneori imagini de calculi şi semne de perinefrită.
- Urografia ne arată absenţa secreţiei renale sau dilataţii mari cu formare de pungi intercaliceale.
- Uretero-pielografia este însă edificatoare, evidenţiindu-se dilataţiile uretero-pielo-caliceale şi distrucţiile parenchimului renal.
- Cistoscopia ne pune în evidenţă eliminare de puroi sau absenţa totală de eliminare (leziune deschisă sau închisă).

Evoluţia leziunii netratate, în afara distrugerii complete de partea respectivă, alterează (prin toxine) şi rinichiul opus şi duce la azotemie şi moarte.

Tratamentul este exclusiv chirurgical şi constă în nefro-ureterectomie (condiţionată de starea rinichiului de partea opusă). Nefrostomia se execută numai în cazul în care starea generală a bolnavului este alterată şi rinichiul opus cu leziuni avansate.

CISTITELE

Infecţiile vezicale sau cistitele sînt determinate de inflamaţia peretelui vezical. Leziunea inflamatorie poate fi localizată (zona trigonală, segmentară etc.), sau extinsă la toată suprafaţa endovezicală, după cum poate interesa numai mucoasa sau toate straturile peretelui vezical, uneori extinzîndu-se şi la ţesuturile perivezicale (pericistita).

Cistita reprezintă complicaţia unor afecţiuni diverse, de regulă urogenitale (90%) ; ea este deci un sindrom şi nu o maladie de-sine-stătătoare, caracterizat prin polakiurie, dureri la micţiune şi piurie ; cistita trebuie diferenţiată de cistalgie (falsa cistită), proprie sexului feminin, care nu este o afecţiune inflamatorie.

Etiologie

Cistita este foarte des întîlnită, reprezentînd la sexul masculin un sindrom încadrat în bolile aparatului uro-genital ; se întîlneşte mai ales la maturi şi bătrîni. La sexul feminin întîlnim foarte frecvent sindromul de cistită sub formă de polakiurie (mai ales diurnă) şi usturimi sau arsuri în timpul micţiunilor ; aceste simptome însă (în lipsa piuriei), însoţite de urini limpezi şi sterile, nu trebuie considerate cistite, ci semne care se încadrează în alte afecţiuni extravezicale sau în cistalgia esenţială.

a) *Cauzele predispozante,* de declanşare sau de întreţinere a cistitei sînt numeroase, şi anume :

- congestia mucoasei, din timpul sarcinii, perioadelor menstruale, sau care însoţeşte afecţiunile ginecologice ;
- iritaţia mucoasei vezicale, datorită urinii care vehiculează diverse substanţe iritante ;

Scanned with OKEN Scanner

- traumatismele vezicale (cateterisme, explorări endoscopice etc.) ;
- leziuni neinflamatorii ale peretelui vezical (tumori, diverticuli etc.) ;
- calculi sau corpi străini în vezică ;
- staza vezicală prin retenția acută sau cronică.

b) *Cauza determinantă* este reprezentată de agentul patogen (singur sau asociat) ; cel mai frecvent întîlnim colibacilul, apoi stafilococul, proteusul, bacilul paracoli, streptococul, piocianicul și alții. La început predomină cocii și apoi bacilii. Rar putem întîlni ca agent patogen determinant microbii anaerobi.

Patogenie

O sistematizăm după calea de acces a agentului patogen :

a) *origine reno-ureterală* (descendentă) întîlnită în pionefrite, dar mai ales în pielonefrite (pielo-cistite) ; bacteriuria nu este întotdeauna condiționată obligatoriu de existența unor leziuni în rinichi sau căile excretoare superioare. A fost incriminată și calea descendentă limfatică submucoasă ureterală în infectarea vezicii.

b) *origine uretrală* (ascendentă), întîlnită în infecțiile subvezicale ca uretrite, vulvo-vaginite, bartholinite, uretrite cervicale cu *Trichomonas vaginalis*, în prostatite, veziculite (veziculele seminale) sau de origine instrumentală.

c) *origine perivezicală* (paravezicală), de vecinătate, transmisă prin perete (limfatice, vase sanguine, prin contiguitate) de la afecțiunile ginecologice, rectale etc.

Anatomie patologică

După debut și evoluție deosebim *cistita acută* și *cistita cronică*.

a) Cistita acută este caracterizată de inflamația acută a mucoasei, tradusă prin hipervascularizație, edem, uneori exulcerații ; mucoasa poate fi acoperită de false membrane, exsudate fibrinoase sau purulente. Uneori, cînd infecția este foarte virulentă sau nu este la timp și corect tratată, inflamația poate să se propage la submucoasă, la stratul muscular și chiar la spațiul celular perivezical.

În suprafață, de asemenea, inflamația poate cuprinde toată mucoasa (cistită totală) sau se localizează în anumite zone (cistită parțială sau localizată) ca zona cervicală, trigonală, apicală, laterală etc. Simptomatologia în cistita acută este complexă și zgomotoasă.

b) Cistita cronică. Mucoasa prezintă leziuni de mai mică intensitate decît în cistita acută ; uneori întîlnim leziuni cu aspect granular, vegetant, leucoplazic etc.

În schimb, procesul inflamator cronic se propagă și invadează mult mai frecvent în adîncime, submucoasa și stratul muscular ; țesutul de scleroză (sechelă a inflamației prelungite) invadează toate straturile peretelui vezical, ducînd în ultimă instanță la vezica mică, rigidă, inextensibilă. Țesutul perivezical suferă de asemenea un proces lent de sclerolipomatoză, asemănător celui perirenal. Spre deosebire de polakiuria de iritație, în vezica mică apare polakiuria prin reducerea apreciabilă a capacității.

Simptomatologie

Clinic se constată triada simptomatică patognomonică :

- polakiurie, care poate ajunge pînă la falsă incontinență ;

Scanned with OKEN Scanner

• durere, sub formă de usturimi sau arsuri, care precede, însoțește și este maximă după micțiune ; iradierea este tipică, pe uretră, profund în hipogastru, sau în zona vulvo-vaginală și perineu ;

• piurie ; este de diverse intensități, dar constantă în special la începutul și sfîrșitul micțiunii (inițială și terminală) ;

• hematuria se poate adăuga celor trei semne obligatorii, dar este inconstantă ; cînd apare este în special terminală (la sfîrșitul micțiunii).

Examenul cito-bacteriologic este absolut obligatoriu ; se face direct, dar mai ales în culturi, cu determinarea agentului (agenților) patogen și cu determinarea sensibilității lui la antibiotice (antibiograma).

Examenul radiologic este obligatoriu (radiografie simplă, urografie descendentă sau ascendentă) pentru depistarea leziunii cauzale sau pentru determinarea răsunetului pielo-renal, cînd leziunea este subvezicală.

Explorările urologice ca cistoscopia, cromocistoscopia, pielografia etc. trebuie făcute numai cînd sînt absolut necesare și cu maximum de precauții (evitarea traumatismelor, infecției ascendente etc.).

Diagnosticul sindromului de cistită se pune pe existența triadei simptomatice ; lipsa unuia din cele trei semne (și în special a piuriei) face imposibilă susținerea diagnosticului. Este însă deosebit de importantă efectuarea foarte amănunțită și sistematică a examenului clinic general, în special al aparatului uro-genital, pentru depistarea cauzei primare, declanșatoare și stabilirea *diagnosticului etiologic* în vederea tratării lui.

Evoluția. Deosebim după evoluție trei forme :

— *Cistita acută,* violentă, care dispare la tratament ;

— *Cistita subacută,* recidivantă, care este determinată de afecțiuni genitale, renale sau intestinale (enterocolite cronice sau în pusee acute) ;

— *Cistita cronică,* care însoțește stricturile uretrale, adenoamele de prostată, adenocarcinoamele de prostată, litiaza reno-uretero-vezicală etc.

Complicații pot fi :

— *Uretero-pielo-nefrita ascendentă*

— *Pericistita* cu cele două forme : supurată și sclerolipomatoasă ;

— *Pierderea capacității vezicale,* prin retracția cicatricială a peretelui vezical și scăderea capacității vezicale, care duce pînă la incontinența urinară.

Tratament

Tratamentul cauzal, de suprimare a cauzei primare, declanșatoare și de întreținere, este esențial.

Tratamentul cistitei va consta din antibiotice (conform antibiogramei), chimioterapie (sulfamide, nitrofuran), antiseptice urinare (albastru de metilen, hexametilentetramin etc.).

Durerea și polakiuria se calmează cu revulsie caldă, clisme, supozitoare antispastice și antalgice. Se vor evita eforturile fizice, frigul, constipația, alimentele iritante și congestive etc.

• *Tratamentul local* constă din instilații și spălături vezicale cu substanțe antiseptice, calmante, regenerante etc.

• *Tratamentul chirurgical* se aplică numai în cazuri grave și complicate și constă din nefrostomie, ureterostomie sau operații plastice pentru vezica defuncționalizată, mică și rigidă.

Scanned with OKEN Scanner

Tuberculoza poate să se localizeze simultan sau succesiv la toate segmentele aparatului urinar, iar influența leziunilor, unele asupra altora, justifică studiul de ansamblu al acestei localizări tuberculoase.

— Tuberculoza aparatului urinar este, după tuberculoza pulmonară, cea mai frecventă localizare viscerală ; ea atinge cu predilecție adultul între 20 și 40 de ani, este rară la tineri și bătrîni și foarte rară la copii.

— T.B.C.-ul aparatului genital la bărbat este, în majoritatea cazurilor, secundar T.B.C.-ului urinar ; foarte rar însămînțarea genitală este determinată, pe cale hematogenă, de un focar extrapulmonar sau extrarenal.

Cu toate că frecvența tuberculozei urinare este în prezent în scădere evidentă la noi în țară, constituie încă un capitol important al urologiei.

Etiopatogenie

a) Locul tuberculozei uro-genitale (T.U.G.) în ciclul infecției tuberculoase. Tuberculoza este o boală generală a organismului ; T.U.G. este o localizare (ca și T.B.C.-ul osteo-articular, pleural, meningial etc.) care survine în perioada secundară a ciclului Ranke (faza bacilemică), mai devreme, sau mai tîrziu, după infecția primară.

Focarul primar, cel mai frecvent pulmonar — *ganglionar* (șancru de inoculare), în condiții de modificare a stării imunobiologice (condiții de viață, de mediu, de munci grele) trece în stadiul de diseminare bacilifera și determină focare secundare ; acestea sînt localizate apical pulmonar, pleural, osteo-articular, meningial etc. și, în final, renal și genital.

b) Inocularea aparatului urinar. Bacilul Koch, plecat de la complexul ganglionar pulmonar, aflîndu-se în faza de bacilemie, *pe cale sanguină*, se localizează la nivelul parenchimului renal ; este evidentă deci posibilitatea localizării, concomitente, bilateral. De la focarul renal, pe cale descendentă a căilor de excreție urinară, bacilul difuzează și determină leziuni tuberculoase, subrenale ; însămînțarea pe calea limfatică a segmentelor este mai rară.

Tuberculizarea unui rinichi pe cale ascendentă, ca și infectarea unui rinichi de la celălalt nu este demonstrată.

Trăsătura caracteristică a T.U.G. este aspectul de infecție latentă, secundară, cu bacili Koch atenuați și cu o evoluție lentă.

Anatomie patologică

Leziunile sînt aceleași ca și în localizările din alte viscere : foliculi Koch, granulații, noduli care se pot cazeifica sau ulcerații ale mucoasei. Atingerea renală este bilaterală de la început ; evoluează de o parte mai intens, iar de cealaltă parte, datorită reacției locale conjunctive a parenchimului renal, leziunile inițiale retrocedează. Clinic, deci, tuberculoza urinară evoluează unilateral.

1. Dispoziția leziunilor T.B.C. în rinichi și propagarea leziunilor.

a) Etapa corticală. Leziunea inițială apare în corticala renală sub forma foliculilor Koch ; leziunea respectă glomerulii, însă alterează tubii contorți la nivelul epiteliului, stenozîndu-i și determinînd distensii chistice în amonte. Datorită vascularizației bogate a corticalei, leziunea are tendință la fibrozare și vindecare.

Scanned with OKEN Scanner

b) Etapa medulară. Leziunea se propagă din corticală în medulară pe cale intratubulară, peritubulară și prin spațiile limfatice intrarenale și determină leziuni la nivelul tubilor drepți, papilei și calicelor.

Medulara renală este puțin vascularizată, leziunile nu au tendință la sclerozare ci frecvent spre cazeificare și excepțional spre vindecare.

c) Propagarea leziunilor. Etapa medulară creează posibilitatea răspîndirii leziunilor T.B.C. ; leziunea inițială a propagării este leziunea papilo-caliceală (originea căilor excretorii) care poate evolua fie spre parenchim, provocînd cazeificarea țesuturilor, fie spre conductele excretorii. Propagarea subrenală (caudal) se face pe două căi :

- prin urina baciliferă, prin contact și însămînțare directă ;
- pe cale limfatică, calicio-pielo-ureterală ; în pelvis limfaticele comunică cu limfaticele organelor genitale la bărbat.

Leziunile astfel propagate se pot manifesta succesiv sau concomitent, la mai multe nivele (căi de excreție, organe genitale) în același timp. Astfel, prin propagarea leziunilor de la nivelul medularei, în sens caudal, transformă afecțiunea din închisă în deschisă, din *boală de organ* în *boală de aparat.*

2. Evoluția leziunilor anatomo-patologice în T.U.G.

Leziunea are două posibilități evolutive :

— *cazeificarea,* care este consecința acțiunii bacililor virulenți, favorizată de tulburări locale de irigație și de stază urinară ;

— *scleroza,* caracterizată prin reacția nespecifică a țesutului conjunctiv, condiționată de starea generală și locală de imunitate și de prezența tuberculostaticelor.

Locul de producere al leziunilor este în :

— parenchimul renal sau prostatic

— *căile de conducere,* și anume : calice, bazinet, ureter, vezică, uretră, canal deferent, veziculă seminală.

a) În parenchim putem întîlni :

— caverne, formate prin fistulizarea focarului de cazeificare într-o cale excretorie (calice, uretră) ; pericavernos se produce o fibrozare, care împiedică acțiunea pe cale sanguină a antibioticelor. Datorită acestor particularități anatomopatologice, caverna nu se vindecă ; ea, cel mult, stă în stare torpidă.

— tuberculoame, adevărate abcese T.B.C. izolate ; datorită lipsei de posibilitate de drenare a conținutului cazeificat, tuberculoamele rămîn izolate în parenchim, se pot deshidrata cu timpul, impregna calcar și realiza ceea ce se numește „rinichiul mastic".

b) În căile de excreție procesul inflamator trece prin două faze : de infiltrație și de scleroză :

— infiltrația, leziune reversibilă, care poate interesa toate straturile ; mucoasa și submucoasa se pot astfel ulcera, musculoasa se sclerozează, iar adventicea determină leziuni sclero-lipomatoase de vecinătate ;

— *scleroza,* leziune ireversibilă, definitivă (care reprezintă uneori modul de vindecare), poate duce la stenoza căilor, cu dilatație supraiacentă, stază și suprainfecție și distrugerea parenchimului renal (anatomic și funcțional) ; în final se ajunge la *pionefroza* sau *uronefroza tuberculoasă.*

Dacă leziunile scleroase, stenozante se dezvoltă la nivelul vezicii, colului vezical sau uretrei posterioare, staza se va repercuta și asupra celuilalt rinichi, care va suferi și el.

Scanned with OKEN Scanner

Simptomatologie

Posibilitățile multiple de localizare a tuberculozei asupra rinichiului, asupra diverselor segmente ale căilor excretoare și asupra organelor genitale, sînt responsabile de polimorfismul manifestărilor clinice. Aspectele anatomo-clinice și sediul localizării afecțiunii sînt criteriile de sistematizare a semiologiei clinice și paraclinice ; deosebim astfel anatomo-clinic două forme : parenchimatoasă și deschisă — fistulizată.

A. Tuberculoza renală parenchimatoasă, în care leziunile sînt localizate în corticală sau cortico-medulară ; fiind închisă la nivelul strict parenchimatos, această formă are puține semne clinice.

— Starea generală este relativ bună ; uneori bolnavul poate prezenta oboseală, scăderea forței de muncă, vagă jenă lombară și subfebrilitate.

— *Antecedentele* atent cercetate depistează un episod T.B.C. pulmonar, osos etc.

— Urina este limpede, sedimentul este normal ; uneori persistă o albuminurie moderată.

— Urografia, atît morfologic cît și funcțional, ne furnizează date normale.

— *Bacilul Koch* căutat în urină, de repetate ori, prin toate mijloacele de laborator (frotiu direct, culturi, inoculări la cobai etc.) foarte rar poate fi depistat și, în acest caz, stabilește diagnosticul.

B. Tuberculoza uro-genitală — forma deschisă

În forma deschisă (sau fistulizată) leziunea T.B.C. a atins căile excretorii în regiunea papilei și calicelor și inoculează căile subrenale, determinînd leziuni distale. În funcție de localizarea acestor leziuni, deosebim trei forme : forma urinară pură, forma urogenitală și forma genitală.

1. Forma urinară pură

a) Cistita domină simptomatologia prin triada simptomatică formată din polakiurie, durere și piurie ;

— Polakiuria este mai ales nocturnă, însoțită de usturimi, arsuri micționale terminale sau persistente în tot timpul micțiunii ; polakiuria se agravează progresiv ;

— durerea, inițial este la sfîrșitul micțiunii, devine însă cu timpul permanentă în timpul acesteia ; intensitatea durerii evoluează progresiv, este chinuitoare și obligă bolnavul la poziții particulare (flexia trunchiului pe coapse, genuflexie, comprimări manuale ale hipogastrului etc.) pentru micșorarea durerii micționale ;

— piuria este prezentă și constantă ; urina este tulbure, de aspect mat, „fără luciu" (semn caracteristic). În stadiul de pionefroză sedimentul este net purulent ; piuria T.B.C. pură, cel puțin la început, pînă nu se suprainfectează, este acidă și amicrobiană (urocultură sterilă pentru restul florei microbiene).

Cistoscopia pune în evidență congestia mucoasei, edem, existența *granulațiilor T.B.C.* (semn patognomonic) ; acestea sînt leziuni proliferative, cît un bob de mei, de aspect alb-cenușiu-gălbui, cu halou roșiatic. În stadiu mai avansat, granulațiile conglomerează și determină ulcerația T.B.C. prin exfoliere și pierdere de substanță ; aceste leziuni au fundul cenușiu-murdar, marginile sînt proeminente, neregulate, înconjurate de mucoasă intens congestivă și cu edem infiltrativ.

Scanned with OKEN Scanner

• În faza de început a cistitei T.B.C., leziunile mucoasei descrise mai sus sînt localizate în jurul orificiului ureteral respectiv (de partea bolnavă), în trigonul vezical și în domul vezical (contactul acestuia cu trigonul cînd vezica este goală).

• Mai tîrziu, toată mucoasa este acoperită de granulații și ulcerații și este infiltrată submucoasa și musculara ; prinderea tuturor straturilor peretelui vezical de procesul tuberculos duce la scăderea treptată a capacității vezicale, putînd ajunge în stadiul de vezică mică, la 50 și sub 50 ml.

— *Vezica mică* poate îmbrăca două aspecte : funcțional și organic :

• vezica mică funcțională, se datorește spasmului detrusorului, spasm reflex la iritația neuro-receptorilor mucoasei și submucoasei ;

• vezica mică organică este consecința procesului T.B.C. la nivelul stratului muscular, care duce în final la pancistită T.B.C. Aceasta se caracterizează prin scleroza peretelui vezical, pierderea definitivă a capacității de distensie și contracție și stenozarea orificiilor ureterale. Leziunile ascendente, consecință a stenozării segmentului ureteral intramural și a ostiumului ureteral, sînt caracterizate la început prin atonie uretero-pielică, apoi prin uretero-hidronefroză și în final prin determinarea rinichiului mut, nesecretor. Distal vezicii (subvezical), colul este infiltrat, devine rigid, determină jenă în evacuarea urinii și hiperpresiune intravezicală ; apar astfel refluxul ureteral bilateral și tulburări grave și în funcția rinichiului contralateral (fig. 124).

b) Hematuria este al doilea semn după cistită ; ea poate fi totală (renală), în ulcerațiile papilare și caliciale (mai rar întîlnită) și hematurie terminală (vezicală) în cistita T.B.C.

c) Durerile lombare, prezente dar nu întotdeauna, apar sub formă de jenă dureroasă și persistentă.

Colicile renale sînt foarte rare, prezente doar în pusee de hidronefroză, în distensia calicială și bazinetală și în eliminarea fragmentelor de cazeum.

Forme clinice particulare în cadrul formei urinare pure sînt :

— *Falsa incontinență de urină,* rară, o întîlnim la tineri și este consecința cistitei acute ; se poate uneori confunda cu enurezisul sau cu incontinența neurogenă.

— *Forma pseudo-nefretică,* în care în perioada de început întîlnim albuminurie izolată.

— *Forma de falsă pielocistită,* cînd infecția tuberculoasă se suprainfectează ; în această situație, pe baza uroculturii pozitive cu floră supraadăugată, se aplică tratament cu antibiotice (conform antibiogramei) și urinile se sterilizează de colibacil, stafilococ etc. Contrar aștep-

Fig. 124 — Vezică mică T.B.C.

Scanned with OKEN Scanner

tărilor însă, fenomenele de cistită nu cedează, datorită infecției T.B.C. neinfluențate de tratament.

— *Forma cu „rinichi mare"*, cînd se ajunge treptat, în mod insidios, la rinichi pionefrotic, distrus, afuncțional, cu toate că nu a prezentat nici o simptomatologie „deosebită" care să alarmeze bolnavul.

— *Forma azotemică* este un stadiu foarte avansat, cu insuficiență renală manifestă și valorile ureei sanguine mult crescute ; este o formă întîlnită din ce în ce mai rar.

2. *Forma uro-genitală*

A doua formă a tuberculozei uro-genitale deschise se caracterizează prin coexistența leziunilor T.B.C. localizate la căile urinare și la organele genitale și, deci, prin coexistența unei duble simptomatologii. Putem avea astfel cistită T.B.C. și epididimită, sau cistită T.B.C. și leziuni ale prostatei, uretrei, colului vezical. Este deci de reținut că evidențierea leziunii T.B.C. cu una din localizări (urinară sau genitală) obligă căutarea celeilalte localizări.

3. *Forma genitală pură*

Este destul de rară, deoarece în 70% (Medlar) — 80% (Fey Couvelaire) din cazurile cu T.B.C. genital avem și leziune tuberculoasă renală.

Totuși, sînt și forme de T.B.C. genital pur, datorită unei însămînțări pe cale hematogenă, direct de la un focar primar ganglionar sau de la un focar secundar extrarenal (pulmonar, osos etc.). Aparatul genital la bărbat este prins în întregime de infecția tuberculoasă, de la prostată (Gil Vernet) la uretra posterioară, canale ejaculatoare, vezicule seminale, canal deferent și epididim.

Propagarea se face pe două căi :

- pe cale canaliculară ;
- pe cale limfatică, cu prinderea bilaterală.

Deosebim *două forme clinice,* și anume :

a) *forma scrotală,* predominată de suferința epididimului ; în cazurile cu evoluție acută (mai rar), procesul poate lua aspectul de inflamație acută, cu febră, durere vie, edem, roșeață a tegumentelor scrotale, secreție uretrală, ceea ce poate îndrepta diagnosticul spre o epididimită gonococică.

În general însă procesul evoluează latent, torpid, jena dureroasă și greutatea scrotală fiind singurele semne subiective. Examenul obiectiv însă, executat sistematic, furnizează semne importante pentru diagnosticul de tuberculoză epididimo-testiculară :

- epididimul este îngroșat și nodular la nivelul cozii și al capului ;
- atunci cînd și corpul epididimului este îngroșat, epididimul întreg coafează testiculul, ca o „creastă de coif" ;
- canalul deferent este îngroșat, cu noduli, luînd aspectul de „șirag și mărgele" ;
- vezicula seminală de partea bolnavă se prezintă la tușeul rectal fie destinsă și sensibilă, fie mai frecvent retractată, scleroasă și indurată.
- prostata prezintă (în lobul de partea respectivă) noduli mai duri, bine delimitați, nedureroși ; alteori lobul este în întregime sau parțial indurat.

Evoluția formei scrotale poate fi următoarea :

- difuziunea procesului epididimar către testicul și țesuturile scrotale (vaginală, dartos, tegumente) care duce în final la fistula scrotală ;

Scanned with OKEN Scanner

• propagarea către cealaltă parte, leziunile tuberculoase se bilateralizează și determină „epididimita în balanță" (Ricard);

b) *forma perineală*, în care procesul tuberculos prinde numai prostata și veziculele seminale; semnele clinice se caracterizează prin greutate perineală, dureri pelvine, polakiurie, tulburări sexuale, dureri la ejaculare, oligospermie și sterilitate.

Mijloace de explorare în tuberculoza uro-genitală

T.U.G. dispune de următoarele mijloace de explorare, în vederea stabilirii diagnosticului pozitiv clinic, de laborator, radiologic, endoscopic și biopsic.

1. *Explorarea clinică* trebuie să decurgă într-o succesiune corectă și completă a timpilor de explorare și constă din:

— *Anamneză*, punînd accentul pe:

• antecedente heredo-colaterale T.B.C.;

• antecedente personale T.B.C. în alte focare (pleuro-pulmonar, osos etc.);

• anamneza este axată în special pe: tulburări micționale, calitățile urinii, sindromul dureros, semne generale.

— *Examen obiectiv general*, pe sisteme și aparate, accentuînd pe cele care ar fi putut fi de localizare a infecției tuberculoase; se va căuta depistarea sechelelor lăsate de T.B.C.

— *Examenul aparatului urinar și genital*, executat cu multă minuțiozitate (loji renale, traiecte ureterale, hipogastru, tușeul rectal, tușeul vaginal, examinarea epididimului etc.).

2. *Explorarea de laborator*

— *Examenul urinii* este esențial; se vor testa *p*H-ul (acid), prezența albuminei și a leucocitelor. Este necesară efectuarea leucocituriei minutate (proba Addis și Hamburger), care în T.B.C. renal deschis în căile de excreție ajunge la zeci și sute de mii/mm^2 de cîmp/minut (normal 500—1000 leucocite/minut).

— *Căutarea b. K. în urină și spermă* se efectuează prin:

• proba directă microscopică după centrifugare și colorare Ziehl-Nielsen; lipsa bacilului Koch în frotiul direct nu infirmă diagnosticul;

• cultura pe mediul Löwenstein, Coletsos (după 2 săptămîni);

• inocularea la cobai este proba cea mai sensibilă, dar durează 6—8 săptămîni.

Individualizarea b.K. prin una sau mai multe probe este semn de certitudine și impune diagnosticul.

— *Explorarea funcțională a rinichiului* se va face prin dozări:

• ureea în sînge;

• clearance la uree (proba Van Slyke în care val. normale = 70 cm^3/minut);

• P.S.P. pentru funcția tubulară (fenol-sulfon-ftaleina cu valori normale = 60%);

• clearance la P.A.H. (acid paraaminohipuric, cu valori normale = 560—600 cm^3/minut), hiposulfit, creatină, uree etc.;

• rezerva alcalină (V.N. + 56—60 vol. CO_2%);

• ionograma serică și a urinii;

• densitatea, ureea și clorurile în urina din 24 de ore.

3. *Explorarea radiologică* este de asemenea esențială și indispensabilă pentru a inventaria leziunile și a aprecia starea de ansamblu a aparatului urinar; constă, în ordinea corectă a efectuării, din:

Scanned with OKEN Scanner

— *Radiografia simplă* de ansamblu ne furnizează date ca :

• conturul rinichilor ;

• zone calcificate în aria renală (rinichi mastic) ;

• imagini contrastante pe aria reno-uretero-vezicală (eventuali calculi) ;

• vechi leziuni osoase (Pott, coxalgie, sacro-coxalgie).

— *Urografia*, examen de bază și de multe ori suficient, indică valoarea funcțională a rinichiului (rapiditatea eliminării produsului de contrast) și morfologia aparatului urinar în întregime, punîndu-ne în evidență întinderea leziunilor și localizarea lor ; se poate obține astfel :

• *la nivelul rinichiului :*

— ulcerația unui calice, tradusă prin neregularitatea sau imaginea zdrențuită a cupei caliciale (mîncată de molii) ;

— o cavernă, evidențiată printr-o imagine rotundă anexată unui calice ;

— amputația unui calice sau unui grup calicial (imagine efilată în spicul) ;

— dilatația unui calice sau grup calicial în amonte de o stenoză (imagine de bulă, de măciucă etc.) ;

• *la nivelul ureterului :*

— ureter dilatat, neregulat, rectiliniu și rigid (ureterita totală) ;

— ureter dilatat și flexuos deasupra unei ureterite localizate (stenozante) ;

• *la nivelul vezicii* se poate evidenția :

— vezică cu capacitate redusă, rotundă (spastică) ;

— defect de umplere, de expansiune unilaterală ;

— atracție unilaterală exagerată (pericistita sau periureterita pelvină) ;

— imaginea caracteristică a „vezicii mici tuberculoase".

• *uretrografia micțională,* ultima etapă a urografiei (completată la nevoie cu uretrografia retrogradă) poate depista stenoze ale uretrei.

— *Pielografia* se va executa numai cu indicația specială, în dubiu de diagnostic (este traumatizantă și expune la infecțic exogenă) sau în rinichi mut.

— *Ureteropielografia,* cu sonda Chevassu, are avantajul opacifierii în întregime, de la papila uretero-vezicală la calice.

— *Angiografia renală* (prin puncție directă în aortă sau sondă-cateter) pune în evidență zonele lipsite de vascularizație din rinichi, zone corespunzătoare tuberculoamelor, marilor caverne (imagine de chist clare pe clișeu) ;

— *Tomografia renală,* în caz de mici tuberculoame (explorare de excepție).

— *Uretrografia și uretrocistografia retrogradă* pun în evidență leziunile uretrei posterioare, prostatice și vezicale.

— *Explorarea endoscopică*

— *Cistoscopia* se execută cu prudență, numai după urografie și precizează existența leziunilor tipice T.B.C. (granulații miliare etc.) pe mucoasă și aspectul cerebriform pseudo-tumoral al mucoasei vezicii tuberculoase (congestie masivă), cînd trebuie asociată și biopsia de mucoasă.

— *Uretroscopia,* care explorează uretra posterioară, starea mucoasei, dilatarea orificiilor canalelor ejaculatoare etc.

Scanned with OKEN Scanner

5. *Biopsia* se utilizează rar, din mucoasa vezicală sau din epididim (puncție biopsică).

Reiese, din explorarea complexă în tuberculoza uro-genitală, că examenul urinii, inclusiv căutarea b.K, și urografia sînt cele două examene de bază care de cele mai multe ori stabilesc diagnosticul. Cistita și epididimita sînt cele două forme principale de manifestare ale T.U.G.; oricînd vom diagnostica o cistită sau epididimită (sau mai ales asociate) sîntem obligați să ne gîndim în primul rînd la o infecție tuberculoasă.

Diagnosticul

a) *Diagnosticul pozitiv*

— *În forma parenchimatoasă,* închisă, este dificil de pus, mai ales atunci cînd b.K. nu este prezent; în același timp însă este deosebit de importantă stabilirea sau presupunerea diagnosticului de tuberculoză renală, deoarece echivalează cu profilaxia complicațiilor uro-genitale, prin aplicarea tratamentului medical în această fază, tratament care de cele mai multe ori duce la vindecarea leziunilor fără sechele funcționale. Vom utiliza toată gama de explorări care se pretează acestei forme anatomo-clinice a T.U.G. și mai ales vom persevera în căutarea b.K. prin toate examenele amintite, repetîndu-le periodic. Diagnosticul poate fi stabilit pe :

- prezența b.K. în urină ;
- absența piuriei ;
- urografia normală,

deci pe un semn pozitiv și două semne negative ; anamneza și examenul clinic general au o valoare deosebită în această formă a T.U.G.

— *În forma fistulizată,* deschisă, diagnosticul este relativ ușor de stabilit pe :

- semnele clinice ;
- elementele furnizate de explorarea de laborator ;
- semnele radiologice.

În concluzie, sintetizînd și schematizînd datele clinice, semnele furnizate de celelalte tipuri de explorări, în mod practic, diagnosticul pozitiv în *T.B.C. urinar* este susținut de :

- cistită cu piurie acidă ;
- cistita amicrobiană ;
- leucociturie crescută ;
- modificările morfo-funcționale urografice caracteristice ;
- nu este obligatorie prezența b.K. în urină, avînd în vedere că se elimină cu intermitență, dar :
- b.K. trebuie căutat cu perseverență și prin toate metodele (inclusiv inoculare la cobai).

— Diagnosticul pozitiv în *T.B.C. genital* se stabilește pe :

- tușeul de prostată și al veziculelor seminale (semnele cunoscute) ;
- prezența epididimitei și a deferentitei ;
- epididimită cu leziuni bipolare (cap și coadă) ;
- tendința de bilateralizare a leziunilor ;
- tendința la fistulizare ;

dar :

b.K. în spermă trebuie căutat cu perseverență !

Scanned with OKEN Scanner

b) *Diagnosticul diferențial*

— *În forma parenchimatoasă* vom face diagnosticul cu :

- albuminuriile ortostatice ;
- glomerulo-nefrita ;
- glomerulo-tubulonefrita (sediment încărcat, alterări funcționale renale, hipertensiune arterială etc.).

— *În forma fistulizată,* urinară, diagnosticul diferențial trebuie făcut cu :

- cistita banală ;
- pielocistita cronică nespecifică ;
- litiaza renală ;
- colica nefretică ;
- pionefroza litiazică sau de altă natură ;
- tumorile renale.

— *În tuberculoza predominant genitală* se diferențiază de :

- cancerul de prostată (cu forma nodulară a T.B.C.-ului) ;
- epididimita nespecifică (gonococică etc.) ;
- epidimita virotică (este tot polară inferioară).

Evoluție

— *Leziunile parenchimatoase* pot avea tendința la vindecare clinică (nu și anatomo-patologică) prin sclerozarea leziunilor, cu sechele ca cicatrice retractile pe suprafața rinichiului, mici formațiuni chistice sau „rinichiul mastic", care găzduiește mult timp b.K. ; acestea, izolate și închistate, pot uneori să reînsămînțeze parenchimul înconjurător și infecția parenchimatoasă să reînceapă.

— *Leziunile deschise* însă, așa cum sînt cavernele T.B.C. renale, caria papilo-caliceală, hidro-pionefroza T.B.C., stenozele ureterale, cistita, uretrita, T.B.C. genital, reprezintă leziuni fără tendință spontană de vindecare, cu mers progresiv, lent, către forme avansate și complicații grave.

Prognostic

— *Leziunile parenchimatoase* (închise), *leziunile mucoasei vezicale, epididimita recentă,* beneficiază din plin de tratamentul medical, conservator al tuberculozei uro-genitale, au tendința netă la retrocedare și la vindecare clinică și în final și anatomo-patologică.

Reiese cu claritate deci importanța diagnosticului în T.U.G. și instituirea imediată a tratamentului.

— *Leziunile fistulizate, deschise,* au trei posibilități, și anume :

- T.U.G. cu leziuni mici distructive, sub tratament medical, se pot stabiliza ;
- T.U.G. cu leziuni distructive mari ca : pionefroza, cavernele, ureterohidronefroza, vezica mică, reprezintă forma ce beneficiază de tratamentul chirurgical, susținut de tratamentul general medical.
- T.U.G. cu leziuni distructive bilaterale, cu insuficiență renală sau pe rinichi unic, sînt forme grave, cu sfîrșit letal, cu tot tratamentul complex aplicat.

Tratament

Tratamentul trebuie să fie cît mai precoce, complet și susținut în timp. Tratamentul de bază în tuberculoza uro-genitală este *tratamentul*

Scanned with OKEN Scanner

medical, la care se adaugă *tratamentul chirurgical* și *tratamentul urologic*, atunci cînd este indicat.

A. Tratamentul medical

Scopurile tratamentului medical sînt :

- să vindece leziunile ;
- să stabilizeze leziunile ;
- să pregătească pentru tratamentul chirurgical sau urologic ;
- să consolideze tratamentul chirurgical sau urologic.

Mijloacele de urmărire a eficacității tratamentului medical, care trebuie periodic utilizate, sînt :

- semnele clinice (evoluția lor) ;
- semnele de laborator și îndeosebi examenul citobacteriologic al urinii (b.K.) ;
- datele morfo-funcționale furnizate de urografie.

Posibilitățile tratamentului medical sînt :

- măsuri igienico-dietetice ;
- tonice generale ;
- tuberculostatice.

a) *Măsurile igieno-dietetice* schematic sînt :

- scoaterea temporară din muncă ;
- alimentația hipercalorică și hiperglucidică ;
- interzicerea alcoolului, condimentelor, conservelor.

— Dispensarizarea obligatorie cu efectuarea :

- la trei luni a probelor biologice (inclusiv b.K. în urină) ;
- la 6 luni urografie de control.

— Sanatorizare, indicată atunci cînd :

- bolnavul nu are condiții de îngrijire și tratament la domiciliu ;
- atunci cînd este febril.

b) *Tonice generale și nefrotonice*

— Vitamine :

- Vit. C : 1—1,5 g/zi, timp de 15—20 zile pe lună ;
- Vit. D_2 — 600.000 U, la 15 zile, timp de două luni, apoi la 30 zile încă patru luni ; se asociază calciu ;
- Vit. B_{12} 1000γ 3 zile pe săptămînă, 15 zile pe lună .

— Androgenoterapie (în insuficiență renală sau în stare de debilitare marcată) în doze de 50 mg/zi, pînă cînd ureea revine la 0,50 g‰ ; apoi 25 mg/zi.

— Mineralizante, de tipul clorurii de Ca, gluconatului de Ca, în doze de 1 g/zi, 15 zile pe lună.

c) *Tuberculostatice*

— *Tratamentul de atac* constă din asocierea clasică a trei substanțe :

- streptomicina — 1g/zi într-o singură injecție ;
- hidrazida acidului izonicotinic (HIN) — 10 mg/kg corp/zi ;
- acidul paraaminosalicilic (PAS), 10—12 g/zi, administrat *per os* (dacă este suportat) sau în perfuzie, în sol. 30% sau 5% (300 cc zilnic).

Acest tratament de atac trebuie aplicat cu strictețe timp de 2—3 luni, cu toate cele trei substanțe.

— *Tratamentul de întreținere* va continua timp de încă 2 ani, astfel :

- streptomicină 1 g la 2 zile sau 2 g la 3 zile (injectate într-o singură priză) ;
- HIN — 10 mmg/kg corp/zi.

Scanned with OKEN Scanner

Tratamentul medical se va continua pînă cînd :
— probele biologice se normalizează ;
— absența piuriei, normalizarea leucocituriei ;
— trei inoculări succesive (lunare) la cobai rămîn negative.

În ultimii ani, tratamentul medical tuberculostatic a fost îmbogățit cu noi antibiotice bactericide, ca rifampicină (rifadin), sinerdol etc. și cu chimioterapice antituberculoase ca etambutol și pirazinamidă ; unele din aceste noi substanțe sînt greu tolerate și au reacții adverse.

B. Tratamentul chirurgical este indicat în :
— pionefroza cu distrugerea funcțională a rinichiului în care se face nefrectomia ;
— ureterohidropionefroza, în care este indicată și se execută nefroureterectomie ;
— cavernele și hidronefroza polară, în care se poate executa nefrectomie polară ;
— tuberculoamele mari renale, în care se poate executa speleotomia (deschiderea tuberculoamelor, evacuarea conținutului, plombare cu streptomicină, drenaj, eventual spălături și instilații cu antibiotice) ;
— epididimita fibro-cazeoasă, în care epididimectomia înlătură focarul și leziunea distructivă.

Leziunile cicatriciale ale căilor de excreție, care reprezintă de multe ori forma de vindecare a tuberculozei urinare deschise, determină stenoze la diverse nivele ; aceste leziuni pot beneficia de tratamentul chirurgical reparator, care are ca scop restabilirea tranzitului urinar.

— *În stenozele înalte,* pielo-ureterale, se poate executa rezecția segmentului stenozat cu :
- anastomoze uretero-pielice, sau
- anastomoze uretero-caliciale.

— *În stenozele medii,* ale ureterului lombo-iliac, se poate încerca rezecția zonei de stenoză, ureterorafie termino-terminală.

— *În stenozele joase,* ale ureterului pelvin și joncțiunii uretero-vezicale se pot executa :
- ureterocistoneostomie ;
- plastia ureterului pelvin prin lambou vezical (op. Cassati-Boari).

— *Mărirea capacității vezicale* în vezica mică și rigidă se obține prin rezecția detrusorului sclerozat și plastie vezicală cu ansă ileală sau colică. Sînt imaginate multiple tipuri de plastii ale ureterului terminal și vezicii.

— *Leziunile scleroase ale colului vezical și uretrei* se tratează prin rezecții de col sau electrorezecția colului și prostatei și prin dilatații progresive ale uretrei ; uneori se recurge la uretrotomie (internă sau externă) urmată de recalibrare și dilatații.

Dacă chirurgia de extirpare dă rezultate în general bune și durabile, chirurgia reparatorie, de reabilitare a tranzitului urinar, este foarte delicată, dificilă și cu rezultate tardive nesatisfăcătoare, de multe ori.

C. Tratamentul urologic se referă la leziunile stenozante pe cale de constituire, îndeosebi la nivelul ureterului în perioada încă activă uneori a tuberculozei. Se execută calibrarea ureterului cu ajutorul sondelor de cateterism, sub protecția antibioticelor generale, a tuberculostaticelor, și a corticoterapiei.

Tuberculosul urinar operat sau tratat urologic rămîne, și după intervenția suferită, tot un tuberculos. El va beneficia în continuare de

Scanned with OKEN Scanner

tratamentul medical de consolidare și vindecare, fiind nevoie de o lungă perioadă de urmărire continuă (dispensarizare).

Reîncadrarea în muncă se poate face după cel puțin doi ani de tratament, dacă rinichiul restant nu prezintă leziuni evolutive și suplează perfect funcția de epurare renală ; și în aceste condiții bolnavul va trebui reîncadrat într-o muncă ușoară și controlat obligatoriu periodic.

LITIAZA URINARĂ

Litiaza urinară (gr. *lithos* = piatră) este reprezentată de formarea de concrețiuni în căile urinare (de la tubul urinifer pînă la meatul uretral) constituite dintr-un nucleu (stromă) și un înveliș de cristale rezultate din precipitarea unor constituenți chimici ai urinii. Afecțiunea este în prezent foarte răspîndită și este maladia cea mai des întîlnită în urologie ; datorită alimentației nerationale, suprasolicitării, lipsei de mișcare și stress-ului, morbiditatea ei este în continuă creștere, în special în țările cu o civilizație avansată. În România, incidența bolii crește de la est spre vest, ajungînd în Ardeal și Banat, în mediul urban, în proporție de 300—400 cazuri la 100 000 de locuitori (T. Huszar). Litiaza urinară îmbracă aspecte foarte diferite ; de la nisipul urinar, la simpla gravelă, pînă la litiaza renală bilaterală recidivantă, adevărată litiază malignă care duce la moarte prin insuficiență renală.

Etiologie

Litiaza renală interesează ambele sexe, predominînd însă la bărbați (4/1 sex masculin) ; apare la orice vîrstă, cu maximum de frecvență la adulți, între 25—40 ani.

În formarea calculilor urinari participă numeroși factori predispozanți și favorizanți, în proporții variabile ; au fost astfel sistematizate cauze de ordin general și cauze de ordin local.

Cauzele de ordin general cuprind :

— *Factori exogeni,* reprezentați de condițiile meteorologice (climă toridă, mediul uscat și cald din industrii etc.), condițiile hidrogeologice (exces în aportul de săruri minerale) și în special condițiile alimentare, care prin aportul în exces de calciu, urați, fosfați, favorizează apariția litiazei. Alimentația influențează și concentrația ionilor H^+ din urină ; *p*H-ul alcalin favorizează formarea calculilor fosfatici și carbonatici, în timp ce calculii oxalici se găsesc în urini cu *p*H-ul variabil iar calculii urici se formează în *p*H acid.

— *Factorii individuali* sînt reprezentați în special de tulburările metabolice, care duc la excreția în cantitate normală a unei anumite substanțe prin urină unde, găsindu-se în concentrație excesivă, în condiții locale favorizante precipită formînd calculul.

Astfel, tulburările în metabolismul intermediar al glucidelor, hiperuricemia esențială — guta, hipercistinuria, xantinuria, oxaluria, tulburările în metabolismul calciului (hipercalciuria) sau afecțiunile însoțite de creșterea eliminării calciului prin urină (hiperparatiroidia, osteoporozele, procesele osteolitice, hiperaportul de vit. D etc.), toate sînt tulburări care pot favoriza formarea calculului, dar nu o pot determina.

Scanned with OKEN Scanner

Cauzele de ordin local

Au un rol preponderent în apariţia litiazei şi cele mai importante sînt :

• *obstacolul* (anomalia morfologică), congenital sau cîştigat, extrinsec sau intrinsec, situat în calea scurgerii urinii, la orice nivel al căilor de excreţie ;

• *staza urinară*, secundară obstacolului ;

• *infecţia urinară*, asociată stazei şi, de cele mai multe ori, favorizată de stază.

Patogenie

Pentru a se forma un calcul sînt necesare trei condiţii :

— prezenţa substanţei precipitabile ;

— condiţii favorabile precipitării ;

— condiţia determinantă sau cauza precipitării ;

a) La etiologie am văzut posibilităţile prin care, în urina normală (soluţie suprasaturată de cristaloizi), creşte aportul exogen şi endogen de substanţe şi săruri formatoare de calculi.

b) Condiţiile favorabile precipitării le sistematizăm în fizico-chimice şi anatomice :

• *Fizico-chimice*, reprezentate prin *hiperconcentrare* prin lipsă de solvent (insuficienţă de aport hidric sau pierderi exagerate), *modificări* durabile ale *p*H-ului, optime pentru diferite precipitări (*p*H acid al litiazei urice, alcalin al litiazei fosfatice) şi *modificări ale coloizilor „protectori"* care în mod normal permit urinii (soluţie suprasaturată) de a rămîne în stare de soluţie.

• *Anatomice*, reprezentate de obstacol, stază şi infecţie.

c) Cauza determinantă care duce la apariţia „nucleului de pietrificare" este explicată prin mai multe teorii :

— *teoria cristalizării :* orice corp străin introdus sau format în căile urinare (cheag de sînge, de puroi, conglomerat de celule descuamate, conglomerate microbiene, fire de sutură etc.) se încarcă cu săruri şi formează calculul. Randal consideră că alterarea şi descuamarea epiteliului papilar (carenţa vitaminei A, toxine bacteriene, tulburări ischemice) constituie leziunea iniţială care duce la formarea de plăci calcare, pe care precipită coloizii şi apoi sărurile urinare, formînd calculul.

— *teoria coloidală* are mai multe variante, din care menţionăm :

• coloizii „de protecţie" din urină : absorb ionii greu solubili (împiedică precipitarea lor) şi menţin soluţia de cristaloizi (suprasaturată) în stare de sol. Existenţa unui „nucleu", în condiţiile tensiunii superficiale mari, determină precipitarea şi depunerea coloizilor urinari şi formarea de concreţiuni coloidale semilichide ; sărurile minerale se fixează şi se cristalizează pe aceste formaţiuni coloidale şi printr-un proces de deshidratare se fixează şi protidele ;

• lipsa coloizilor de protecţie din urină şi creşterea mucoizilor (coloizi labili) favorizează precipitarea cristaloizilor.

Deci, reţinem că rolul coloizilor de protecţie este dublu : menţin cristaloizii în stare de sol şi anihilează acţiunea coloizilor labili (mucoizi). Astfel, în urina normală există un echilibru între coloizii de protecţie (de o parte) şi cristaloizii şi coloizii labili (de altă parte) ; ruperea acestui echilibru (diverse cauze) determină trecerea cristaloizilor din stare de sol în stare de gel (în jurul unui nucleu) şi formarea calculilor urinari.

Scanned with OKEN Scanner

— *teoria creşterii permeabilităţii glomerulare* susţine că pot (în aceste noi condiţii de filtrare glomerulară) trece din sînge în urina primitivă anumiţi coloizi care, în condiţiile tulburărilor de metabolism a mucopolizaharidelor la nivelul tubilor, determină formarea de calculi.

Boyce susţine că pe stroma de mucoproteine organizată sub formă de „micele" se impregnează calciu şi formează „chelatul de calciu" (insolubil) care este matricea pe care cristalizează ionii urinari şi formează calculul.

Dulce deosebeşte „calculi anorganici" pe a căror matrice micelară activă cristalizează cationii de Ca şi Mg, şi „calculi organici" pe a căror matrice inactivă precipită şi cristalizează sărurile de urină.

— *teoria lui Carr* susţine că, în anumite condiţii, în orice rinichi se pot forma micele şi concreţiuni, care sînt antrenaţi de circulaţia limfatică intrarenală şi evacuaţi. În caz de stază limfatică intrarenală (stări inflamatorii) sau în aglomerări de microconcreţiuni (insuficienţa coloizilor de protecţie) în limfaticele din vecinătatea calicelor, acestea se rup (microefracţie) şi se elimină în căile excretorii, unde cresc prin depuneri de cristaloizi.

— *teoria lui Koch* care susţine că, sub influenţa administrării de carbonat de calciu, oxalat de calciu, oxamidă, sulfatiazol etc., apar în urină formaţiuni sferice de 10 microni, „corpusculi coloidali" care se comasează în „sferoliţi" (35 microni) apoi în „microliţi" care, impregnîndu-se cu săruri, dau microconcreţiunile urinare.

Reţinem deci aceste teorii patogenice, care nu satisfac total explicarea mecanismului de formare a calculilor urinari ; cunoaşterea precisă a patogeniei va duce la posibilitatea de a interveni în lanţul patogenic şi de a preveni formarea, dar mai ales recidiva litiazei urinare.

Din punct de vedere practic, vechea clasificare a lui Guyon rămîne un ghid terapeutic valoros :

— *litiaza de organ.* Calculul găseşte *la nivelul aparatului urinar* condiţiile necesare formării sale (obstacol, alterări caliciale etc.), cauze care netratate favorizează recidive.

— *litiaza de organism,* mai complexă, este consecinţa, la nivelul aparatului urinar, a unei afecţiuni generale ; astfel avem litiaza calcică în adenomul paratiroidian, litiaza urică în cazul gutei etc.

Reiese deci, că întotdeauna trebuie căutată şi suprimată *cauza generală* sau *locală* a litiazei urinare, pentru a evita recidiva ; tratamentul chirurgical este indicat în special în litiaza de organ.

Dacă la toate nivelele aparatului urinar vom găsi aceeaşi etiologie şi patogenie a litiazei urinare, în schimb clinica şi tratamentul litiazei sînt diferite, în funcţie de localizare. Menţionăm că litiazele cele mai frecvente sînt renală şi ureterală ; celelalte, mult mai rare, prezintă un interes redus.

Structura şi clasificarea calculilor urinari. Anatomie patologică

Una din clasificări, utilizată de mult timp, se bazează pe componenţa anionică a sărurilor şi deosebim calculi de oxalat, fosfat, carbonat, urat etc.

Unele concreţiuni (primare) se formează în urina acidă, aseptică, limpede, iar alte concreţiuni (secundare) se formează în urina tulbure, infectată, alcalină.

Scanned with OKEN Scanner

O altă clasificare, mai modernă, se face avînd la bază cationii sau anionii care intră în compoziția calculilor :

• calculi în geneza cărora întîlnim *cationi* (metale), în care predomină cationul de Ca și fosfatul amoniaco-magnezian și care reprezintă 90% din calculi ; Ca se întîlnește sub formă de oxalat (mono- sau dihidratat) fosfat, hidrofosfat, ortofosfat etc. ;

• grupul al doilea (10%) cuprinde calculi formați din substanțe organice (acidul uric, cistina, xantina) și în a căror geneză *anionii* par să joace rolul principal.

Există și tendința de a introduce nomenclatura mineralogică a cristalelor, precizată de formula chimică.

Determinarea structurii calculilor este foarte importantă pentru stabilirea diagnosticului, precizarea patogeniei și orientarea tratamentului de prevenire a recidivei. *Aspectul, culoarea* și *duritatea* unui calcul permit aprecieri orientative asupra structurii sale :

— oxalatul de calciu este dur, brun-roșu sau negru cu asperități ;
— fosfatul de Ca este alb, neted și friabil ;
— fosfatul amoniaco-magnezian este alb și dur ;
— acidul uric și urații sînt galbeni sau roșietici ;
— calculii de cistină sînt galbeni, moi (ca și cei de xantină).

În majoritatea cazurilor calculii sînt micști, cu o compoziție variată. Studiul microscopic însă nu este suficient și studiul structurii unui calcul impune *o analiză chimică calitativă,* iar mai modern, roentgenocristalografia pulberii calculului și radiomicrografia ; o metodă mai simplă decît ultimele două (care sînt foarte precise, dar greu de realizat oriunde) este analiza spectrală a pulberii de calcul.

Date de anatomie patologică

• Calculii pot fi mici sau multipli și se pot dezvolta în cei doi rinichi simultan sau succesiv.

• Forma și volumul variază după localizare : calcul mulat pe papilă sau în calice (calcul în cui de tapițer), în bazinet, unde este rotund, oval sau prismatic ; cînd se mulează complet pe bazinet și calice, ia forma de calcul coraliform.

• Evoluția calculului poate fi rapidă, crescînd în volum continuu, sau se poate opri în creștere dacă condițiile patogenice au încetat să existe.

• Răsunetul asupra rinichiului este variabil ; de multe ori bine tolerat, alteori calculul jenează rinichiul. Mucoasa pielo-calicială și ureterală este edemațiată, îngroșată, congestionată și fragilă, sîngerînd cu ușurință. Calculul poate determina în amonte dilatația prin obstrucție și în aval îngustarea prin lipsă de tranzit și spasm, sau dilatație prin atonie. Dilatația, staza și infecția determină leziuni parenchimatoase (nefrita interstițială), iar cu timpul distrucția rinichiului (pio-nefroză) ; leziunea evoluează rapid cînd calculul face obstrucția completă (calculul ureteral inclavat).

LITIAZA RENO-URETERALĂ

Litiaza ureterală fiind consecința litiazei renale, cele două localizări se studiază împreună. Starea parenchimului renal domină evoluția în ambele cazuri și hotărăște și atitudinea terapeutică.

Anatomie patologică

Concrețiunile pot exista în parenchimul renal, dar cel mai frecvent întîlnim litiaza calicială, pielică sau ureterală. Am văzut la capitolul

Scanned with OKEN Scanner

precedent variațiile de structură, dimensiune, formă, localizare și evoluție a calculilor și răsunetul asupra rinichilor.

Nisipul (gravela) și calculii mici de obicei se elimină. Drumul unui calcul este presărat de obstacole, dintre care cele cinci strîmtori ale ureterului sînt cele mai dificile : joncțiunea pieloureterală, încrucișarea cu vasele iliace — linia arcuată, încrucișarea cu artera uterină sau canalul deferent, porțiunea intramurală (peretele vezicii) și ostiumul vezical al papilei ureterale. Dintre acestea, ultimele două obstacole sînt cele mai dificile ; odată ajuns în vezică, calculul se elimină cu ușurință prin uretră. De asemenea, uneori există și strîmtori ureterale patologice cu vase polare inferioare, cuduri ureterale (ptoză renală, bride etc.), polipi ureterali etc. Calculii, a căror dimensiune depășește posibilitatea angajării în ureter, rămîn în bazinet și cresc în volum.

Răsunetul calculului asupra ureterului, bazinetului și rinichiului este foarte diferit și este condiționat de iritația mecanică exercitată, staza urinară, infecția, durata acțiunii, și de reactivitatea organului în suferință.

Simptomatologie

Deosebim semne subiective și semne obiective :

A. Semne subiective

Durerea cu caracter permanent, suportabilă (jenă dureroasă) în calculul în repaus și durerea violentă (colica) care însoțește migrarea calculului. Durerea poate lipsi atunci cînd calculul este localizat în parenchim, aderent la papilă, sau în calculi mari fixați în calice sau bazinet.

Colica nefretică este caracterizată prin durerea violentă dată de spasmul musculaturii netede, spasm localizat în calice (foarte rar), în bazinet sau cel mai frecvent la nivelul ureterului. O altă cauză a durerii este staza urinară cu *distensia* segmentului din căile renale craniale calculului (distensia ureterului, bazinetului, capsulei renale).

Durerea iradiază din loja renală pe traiectul ureterului spre vezică, spre regiunea inghinală, ajungînd la rădăcina coapsei, în scrotul sau labia mare de partea respectivă ; este iradierea tipică din colica reno-ureterală. Durerea poate dura de la cîteva minute la cîteva ore sau chiar zile. Colica reno-ureterală poate fi favorizată sau chiar declanșată de efort, zdruncinături (mers cu căruța, motocicleta etc.). Examenul local este revelator ; punctele costo-musculare și costo-vertebrale sînt dureroase, manevra Giordano intens pozitivă, întreaga lojă renală sensibilă. Punctele ureterale (superior, mijlociu și inferior), ca și întreg traiectul ureterului sînt dureroase.

Colica reno-ureterală se însoțește de manifestări reflexe generale, abdominale și urinare :

- Bolnavul prezintă puls accelerat, mic, paliditate, transpirații, uneori senzație de frig.
- Acuză de asemenea greață, uneori vomismente ; semnele de pareză intestinală sînt discrete sau uneori merg pînă la simularea sindromului pseudo-ocluziv ; spre deosebire de ocluzia mecanică sau abdomenul acut, nu prezintă hiperperistaltică intestinală, lipsa contracturii, iar tușeul rectal sau vaginal găsește un fund de sac Douglas nedureros, suplu.
- Uneori apar durerea de partea opusă (durere contralaterală), oligurie și chiar anurie prin reflex de inhibiție reno-renal. Caracteristice

Scanned with OKEN Scanner

însă şi relativ constante sînt *tulburările de micţiune,* caracterizate prin disurie, polakiurie imperioasă şi uneori ineficientă (fără urină).

B. Semne obiective

Hematuria, semn principal, determinată de traumatismul şi exulcerarea mucoasei căilor urinare de excreţie, poate fi microscopică sau macroscopică.

Piuria poate fi prezentă, mai ales în calculii mari, infectaţi ; *leucocituria* este (proba Addis sau Hamburger) frecvent prezentă chiar în calculii neinfectaţi, asociată uneori cu *albuminuria.*

Cristaluria (oxaluria, uraturia etc.) spontană sau provocată ne poate orienta asupra naturii litiazei.

Febra, atunci cînd este prezentă, denotă stază cu infecţie, pielită, pielo-nefrită ; febra poate fi însoţită de frisoane, amprenta unei infecţii urinare severe.

C. Explorări clinice şi paraclinice

a) Examenul clinic, făcut cu meticulozitate, uneori este elocvent (mai ales în colică), alteori însă este sărac în semne obiective şi subiective ; adesea găsim o lojă renală dureroasă şi un rinichi mărit de volum.

b) Examenul urinii poate pune în evidenţă prezenţa hematiilor (sumar de urină), a germenilor microbieni (urocultura) şi uneori a cristaluriei care însă are valoare relativă (cu excepţia cistinei).

c) *Radiografia* este examenul capital, obligatoriu, de la prezentarea bolnavului ; ea ne poate pune în evidenţă calculii radioopaci, precizîndu-ne localizarea, mărimea, forma, uni- sau bilateralitatea etc. şi dîndu-ne indicaţii asupra posibilităţilor evolutive (eliminare, imposibilitate de a migra etc.) şi atitudinii terapeutice. Uneori este nevoie şi de radiografia de profil (calculi renali drepţi) pentru a constata dacă sînt proiectaţi pe coloană (dg. diferenţial cu calculii veziculari).

Numeroşi calculi radio-transparenţi însă nu pot fi individualizaţi.

Urografia este, în cele mai multe cazuri, obligatorie în completarea radiografiei renale pe gol ; importanţa sa este triplă :

- localizează calculul şi pune în evidenţă calculul transparent sub forma unei imagini lacunare (înconjurată sau ocolită de substanţa de contrast) ;
- evaluează răsunetul renal : întîrziere în eliminare, dilataţii caliciale, hipertrofia renală, grosimea parenchimului etc.) ;
- pune în evidenţă uneori o cauză locală, de organ, determinantă în patogenia litiazei : anomalii morfo-funcţionale pielo-ureterale, stenoze ureterale, malformaţii (megaureter etc.) sau chiar un obstacol vezical sau uretral (clişee micţionale) (fig. 125).

d) Bilanţul fosfo-calcic este necesar mai ales atunci cînd nu depistăm cauze „de organ". O hipercalcemie constant superioară cifrei de 105 mg, o hipofosfatemie, sînt simptomele unei hiperfuncţiuni paratiroidiene ; dozajele trebuie repetate şi completate cu alte examene. Bilanţul metabolic trebuie uneori studiat printr-un dozaj al proteinemiei, al uricemiei, pe 24 ore, determinarea curbei *p*H-ului urinar, electroforeza acizilor aminaţi urinari etc. Din toate aceste examene, o valoare reală o are calcemia în litiaza calcică şi uricuria şi curba *p*H-ului urinar în litiaza urică. Litiaza urică şi calcică nu se exclud ; în cazul unei îndoieli asupra hipercalcemiei trebuie să recurgem la probele dinamice după per-

Scanned with OKEN Scanner

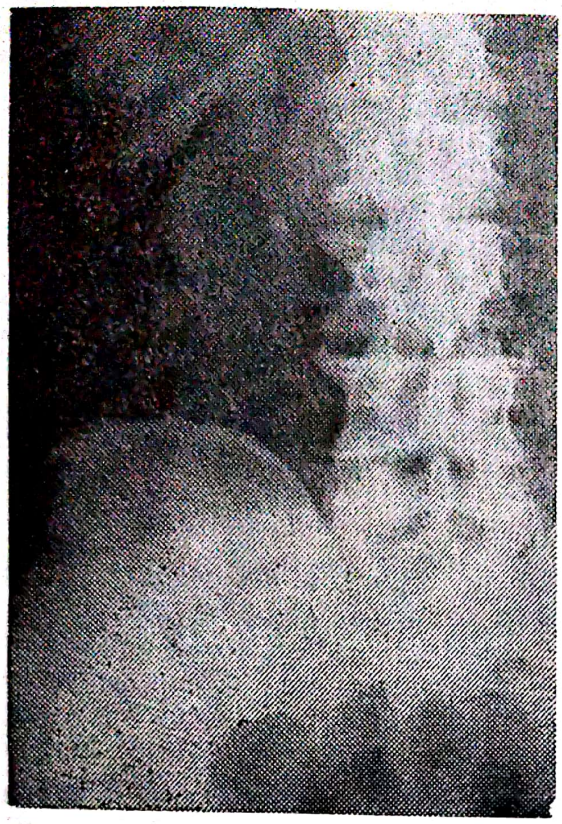

Fig. 125 — Hidronefroză dreaptă. Calcul inclavat în ureterul lombar.

Fig. 126 — Litiază renală intraparenchimatoasă și caliceală.

fuzia intravenoasă de calciu și la determinarea coeficientului de resorbție a fosforului.

Diagnosticul pozitiv este sugerat de anamneza atent efectuată.

În sindromul dureros acut diagnosticul se stabilește pe :

- examenul clinic ; durerea cu iradierile tipice și polakiuria cu disurie sînt semne principale ;
- sedimentul urinar ne poate pune în evidență hematuria ;
- examenul radiologic (pe gol și cu substanțe de contrast) ne certifică diagnosticul.

Între crize vom completa explorarea cu pielografie, cromocistoscopie, examene suplimentare bio-umorale.

Diagnosticul diferențial este important de făcut în special în colica reno-ureterală, cu apendicita acută, colecistita acută, ocluzia intestinală, abdomenul acut dureros de alte cauze ; uneori diagnosticul diferențial este dificil cu colica biliară, colica apendiculară, colica tubară, colica intestinală. Anamneza, semnele clinice și paraclinice principale (patognomonice) și uneori proba terapeutică stabilesc diagnosticul corect ; examenul radiologic edificator este de o valoare primordială (fig. 126).

Evoluția

a) Numeroși calculi sînt bine tolerați ; alții mici migrează și sînt eliminați cu prețul cîtorva crize dureroase.

b) Alții se fixează și se complică cu crize dureroase, infecție, febră ; uneori apare anuria, fie pe rinichi unic, fie în litiaza bilaterală, fie chiar pe rinichiul sănătos (anuria reflexă).

Scanned with OKEN Scanner

c) Calculul obstructiv duce în timp la turtirea papilei caliciale, dilatarea bazinetului și a calicelor ; apar focare de nefrită interstițială, iar secreția se poate opri prin încetarea excreției (rinichi care hibernează, eventual reversibil după ridicarea obstacolului).

Dacă nu se intervine chirurgical, țesutul renal din jurul zonelor de stază urinară se atrofiază și este înlocuit de țesut fibros. Apare hidronefroza manifestă care, dacă se infectează, realizează piohidronefroza ; evoluția ulterioară duce la pielonefrită, pionefroză, perinefrită sclerolipomatoasă, periuretrită, cu distrugerea totală a rinichiului și cu mari dificultăți operatorii. Alteori, rinichiul neinfectat se distruge lent, fără simptomatologie zgomotoasă, și se atrofiază.

Prognosticul îndepărtat al litiazei reno-ureterale, cu calcul eliminat spontan sau prin operație, este rezervat, datorită posibilității recidivelor.

Tratament

Tratamentul colicii reno-ureterale este un tratament de urgență și are la bază administrarea de *spasmolitice* (papaverină, atropină, novocaină, kelină, spasmalgin etc.), de preferință în perfuzii ; adăugăm de asemenea analgetice (algocalmin, mialgin, novalgin, baralgin etc.) și neuroplegice (plegomazin, clordelazin). Căldura locală (băi fierbinți, perne electrice, buiote calde etc.) și uneori infiltrațiile lombare paravertebrale cu novocaină (interceptarea splanhnicului) și infiltrațiile cordonului spermatic, contribuie eficient la lizarea spasmului musculaturii netede reno-ureterale și la încetarea durerii. În unele cazuri de colică prelungită, este necesar să adăugăm antibiotice (prevenirea infecției) și să cateterizăm ureterul pe cale endoscopică (cistoscopie) cu o sondă ureterală pentru instilații intralumenale cu antispastice, antibiotice și emoliente și pentru mobilizarea și ghidarea calculului spre vezică. Sînt contraindicate în colică opiacee (mențin spasmul, inhibă secreția renală, provoacă grețuri, vomismente), vagotonice (prostigmină, neoezerină etc.) și extract de lob posterior de hipofiză (Glanduitrin) ; este de asemenea contraindicată forțarea diurezei.

Profilaxia și tratamentul litiazei reno-ureterale

Sîntem confruntați cu trei probleme :

- este o litiază de organ (care e leziunea locală), sau expresia unei tulburări metabolice ?
- care este atitudinea indicată față de calcul ?
- cum putem evita recidiva după intervenția chirurgicală sau eliminarea spontană ?

Rezolvarea celor trei probleme este foarte dificilă deoarece patogenia litiazei nu este bine elucidată, iar recidivele sînt frecvente.

1) Tratamentul de fond al diatezei litiazice este indicat :

— după intervenția chirurgicală pentru prevenirea recidivei ;

— la bolnavii cu calcul nechirurgical (fixat în calice, pielic dar bine suportat, la bătrîni etc.) pentru a nu crește și a nu apărea alții ;

— la bolnavii cu colici și eliminări repetate (calculi mici, gravelă) ;

— la bolnavii ce elimină repetat calculi de dimensiuni variabile.

Obiectivele de urmărit sînt :

— diluția urinii (cura de diureză), ape minerale indicate, ceaiuri diuretice, sucuri de fructe etc. ; cură timp de 3—6 ani în stațiuni balneo-

Scanned with OKEN Scanner

climaterice de profil. Se urmărește obținerea unei diureze de doi litri/24 ore ;

— corectarea *p*H-ului urinar, pentru a împiedica precipitarea substanțelor litogene în urină ; necesită cunoașterea structurii calculului. Astfel, se acidifică urina în caz de calculi alcalini (fosfat de Ca, carbonat de Ca, fosfat amoniacomagnezian) și se alcalinizează urina în calculii acizi (urați, acid uric, cistină, xantină) ;

— măsuri igieno-dietetice, pentru a reduce importul, a regla metabolismul și a reduce componentele alimentare constituente ale calculilor, în funcție de natura litiazei. Se recomandă mișcare, sport, slăbire ;

— tratamentul medicamentos urmărește îmbunătățirea irigației renale, creșterea diurezei, spasmolitice și antiflogistice pentru a favoriza eliminarea microcalculilor nou formați și a împiedica formarea altora ; se utilizează Renogalul, Cystenalul, Rowatinexul, Spasmocromona etc.

2) *Tratamentul local* se adresează extragerii calculilor și eventualei corectări a cauzelor locale predispozante :

a) extragerea calculilor (endoscopic sau chirurgical) este un tratament de necesitate (paliativ) și este indicat deoarece :

- prin localizarea lor jenează fluxul urinii ;
- sînt rău tolerați (dureroși) ;
- determină leziuni renale evolutive.

— Tratamentul endoscopic constă în extragerea calculilor mici sau moderați uretrali, situați în ureterul pelvin juxtavezical, intramural sau inclavați în ostium-ul ureteral (cu sonda Dormia etc.).

— Tratamentul chirurgical are la dispoziție nefrolitotomia (pentru calculii intraparenchimatoși), pielotomia (calculi bazinetali sau caliciali) și ureterolitotomia (calculi ureterali).

În litiaza reno-ureterală bilaterală alegem intervenția cea mai simplă, de scurtă durată și care menajează parenchimul renal.

b) Operațiile corectoare ale defectelor locale, generatoare de formare de calculi, pot fi : nefrectomia polară inferioară (fund de sac calicial inferior), plastiile uretero-pielice, nefropexiile, debridările și secționările vaselor polare inferioare (cuduri ureterale), plastiile uretero-vezicale etc.

Complicațiile sînt tratate intens, în special infecția și oligo-anuriile.

LITIAZA VEZICALĂ

Majoritatea calculilor provin din rinichi ; subliniem, ca noțiune de bază în litiaza vezicală, că un calcul nu rămîne în vezică decît în situația în care un obstacol subiacent (subvezical) îl împiedică să migreze spontan în uretră.

Anatomie patologică

Litiaza vezicală este tipul litiazei „de organ" ; cel mai frecvent este efectul secundar al unui obstacol cervical (col vezical, adenom de prostată) sau mai rar uretral (stricturi, cuduri, anomalii etc.). Afecțiunea este întîlnită și la copii, unde la marea majoritate cauza este obstacolul subiacent. Deosebim calculi formați în vezică și calculi migrați.

Calculii veniți din rinichi și împiedicați să se evacueze, cresc repede în dimensiuni ; ei sînt unici sau multipli, rotunjiți sau poliedrici, compuși din urați, fosfați sau oxalați. În majoritatea cazurilor îi găsim

Scanned with OKEN Scanner

liberi, uneori însă sînt fixaţi în diverticuli vezicali. Răsunetul vezico-uretero-renal este efectul obstacolului subvezical (subiacent) şi nu al calculului.

Simptomatologie

Durerea este localizată hipogastric şi la baza penisului, iradiază pe uretră, spre meat, în perineu, perianal şi are caracteristici patognomonice : este provocată de mişcări bruşte, scuturături sau schimbări de poziţie. Durerea poate fi permanentă, dar se accentuează (sau apare) la sfîrşitul micţiunii. *Hematuria* inconstantă, capricioasă, poate lipsi sau însoţeşte durerea de la sfîrşitul micţiunii (hematurie terminală).

Polakiuria este frecventă şi urina este deseori purulentă *(piurie)*. Disuriei obişnuite i se adaugă o formă particulară a disuriei : *întreruperea bruscă a jetului urinar,* care se poate relua după schimbarea poziţiei sau cîteva sărituri ; acesta este un semn patognomonic pentru calculul vezical liber în vezică. La copii, incontinenţa diurnă şi nocturnă şi uneori tracţiunea manuală de prepuţ cînd nu poate urina (sau se întrerupe brusc jetul) sînt semne revelatoare. Toate aceste simptome se exacerbează la efort şi se atenuează la decubit.

Explorări clinice şi paraclinice

Trebuie să punem în evidenţă calculul, dar absolut obligatoriu şi cauza obstructivă subvezicală (pînă la meatul uretral) ;

— palparea abdominală combinată cu tuşeul rectal (sau vaginal) poate repera un calcul mare şi permite şi reperarea prostatei (adenom, cancer) ;

— radiografia simplă pune calculul în evidenţă (sau îl presupune) ; reţinem radiotransparenţa calculilor urici (fig. 127) ;

Fig. 127 — Calculi vezicali voluminoşi. Litiază prostatică.

— urografia obligatorie, după ce vezica se umple cu urină contrastantă, pune în evidenţă o imagine lacunară (atenţie la gazele rectale). În acelaşi timp, urografia ne furnizează date asupra rinichilor şi ureterelor, obiectivează un reziduu vezical (după micţiune), imaginea unui edenom de prostată, îndeosebi al lobului median proeminent intravezical. Clişeul micţional, care termină examenul urografic, studiază permeabilitatea uretrei ; dacă însă imaginea canalului uretral nu este clară, completăm examenul cu o uretrografie retrogradă ;

— cistoscopia confirmă dubiul de diagnostic, atunci cînd este posibilă (obstacol uretral sau cervical) ; trebuie efectuată cu maximum de măsuri de asepsie datorită pericolului infecţiei (adenomite şi cistită de cistoscop).

Scanned with OKEN Scanner

Tratament

Trebuie să îndepărtăm calculul şi întotdeauna să tratăm şi cauza.

— tratamentul endoscopic permite cîte o dată să se realizeze cele două obiective ; litotriţia se poate efectua în calcul sfărîmicios, nu prea mare, iar rezecţia transuretrală poate rezolva leziunea scleroasă a colului sau adenoamele mici ;

— abordul transvezical prin talie vezicală (incizie mediană pubo-ombilicală) este metoda de elecţie care permite extragerea calculilor, enuclearea adenomului sau rezecţia colului vezical scleros şi uneori trebuie să asociem tratamentul unor stricturi uretrale prin dilataţii sau cură radicală (uretrotomie internă sau externă).

Unii calculi urici (radiotransparenţi) pot fi dizolvaţi prin alcalinizarea urinii şi piperazină.

Dacă obstacolul a fost suprimat nu avem recidivă litiazică ; piuria este însă uneori rezistentă la tratament şi necesită administrare îndelungată de antiseptice.

LITIAZA URETRALĂ

La femei, calculul uretral este excepţional, inclavat într-un diverticul suburetral.

La bărbat, calculul se poate opri fie în uretra posterioară, fie în uretra anterioară.

Calculul uretrei posterioare provine din căile urinare supraiacente (rinichi-ureter-vezică) ; uneori însă se poate forma în loja unui adenom de prostată enucleat sau deasupra unei stricturi.

Se manifestă prin dureri perineale, dureri uretrale propagate spre meat, disurie, polakiurie şi uneori piurie. Radiografia (trebuie să cuprindă toată simfiza pubiană) evidenţiază calculul radio-opac.

Explorarea uretrei prin explorator cu bulă sau sondă poate să ne furnizeze semne de contact.

Extragerea calculului se face transvezical, după ce introducem, cu ajutorul unui bénigué metalic, calculul în vezică ; uneori (calcul mic, friabil) putem executa litotriţia transuretrală.

Calculul uretrei anterioare provine din migrarea unui calcul şi oprirea lui în fundul de sac bulbar, în foseta naviculară sau deasupra unei stricturi.

Durerea este bruscă şi violentă, cu disurie sau retenţie completă de urină (ocluzia tranzitului uretral) ; se întîlneşte uneori şi la copii. Ulterior, netratat, se complică cu o periuretrită şi abces periuretral şi fistulă.

Palparea canalului, explorarea instrumentală şi examenul radiografic, permit punerea diagnosticului.

Tratamentul constă din expulzia prin presiune normală sau extragerea cu pense sau extractoare speciale, în calcul mic, mobilizabil.

In calcul mare, inclavat, este necesară uretrotomia externă.

Operaţia trebuie executată uneori în urgenţă (retenţie acută completă).

Scanned with OKEN Scanner

Tumorile renale rar întîlnite în clinicile de chirurgie sînt relativ mai frecvente în clinicile și secțiile de urologie ; 2/3 din tumorile renale se depistează la bărbat. Diagnosticul tumorilor renale se stabilește de obicei tîrziu, atunci cînd, deși în majoritatea cazurilor sînt extirpabile, prognosticul tardiv al bolnavilor este nesatisfăcător. Totuși statisticile ultimilor 10—15 ani arată o ameliorare a supraviețuirii peste 4 ani, la peste 40% din bolnavii operați (Th. Burghele) ; aceasta se datorește metodelor moderne de investigație și tehnicilor chirurgicale lărgite la pedicului vascular.

TUMORILE BENIGNE

Sînt foarte rar întîlnite în clinică, fiind de multe ori descoperiri necropsice.

Tumorile epiteliale sînt reprezentate de adenoame mici (1—2 cm), de obicei net delimitate, incapsulate, situate în zona externă a cortexului renal.

Tumorile conjunctive sînt reprezentate de *fibroame* localizate de predilecție în medulară, și de *lipoame, mioame* și *leiomioame,* situate predominant în corticală.

Tumorile benigne ale capsulei, uneori mari, sînt în general fibroame sau, mai rar, lipoame.

Angiomul, tumoră ce ridică uneori probleme de diagnostic diferențial și de tratament, poate fi localizat sub capsulă, fără manifestări clinice. Alteori, tumora angiomatoasă, de tip cavernos, este localizată în parenchimul renal, aproape de un calice. Simptomul unic este hematuria totală, capricioasă, indoloră și uneori abundentă. Diagnosticul prin urografie este dificil, arteriografia stabilind sediul și dimensiunile tumorii vasculare. Tratamentul chirurgical se impune uneori din cauza hematuriilor abundente ; este indicat abordul direct sau nefrectomia parțială, uneori însă ajungîndu-se la nefrectomie.

Rareori se întîlnesc *chisturi solitare, chistul hidatic* al rinichiului sau *maladia polichistică* (afecțiune congenitală, uneori ereditară) ; aceasta din urmă, prin invadarea bilaterală a rinichilor și distrugerea parenchimului funcțional, are o evoluție malignă, determinînd în timp insuficiența renală cronică. Nu beneficiază de nici un tratament curativ și poate duce la moartea bolnavului.

TUMORILE MALIGNE

Cancerul renal și sarcomul sînt tumorile maligne ale rinichiului ; sarcomul este foarte rar întîlnit și prezintă aceeași simptomatologie și aceleași probleme de diagnostic și tratament ca și carcinomul renal.

Bazinetul este uneori sediul primitiv al unui epiteliom infiltrant, tumoră foarte malignă, care impune același tratament ca și nefroepiteliomul.

Scanned with OKEN Scanner

Cancerul renal

Tumoarea malignă predominantă a rinichiului are punct de plecare în epiteliul tubilor renali. Denumirea de hipernefrom sau tumoră Grawitz pleacă de la teoria lui Grawitz, care susține că neoplasmele cu celule clare au ca punct de plecare incluziuni de țesut corticosuprarenal în parenchimul renal ; această teorie nu a putut fi dovedită, încît aceste denumiri sînt nejustificate. Cancerul renal, prin invadarea relativ tardivă a grăsimii perirenale și a ganglionilor limfatici, este o bună perioadă de timp operabil. Reiese deci importanța majoră a diagnosticului timpuriu ; în cazurile în care localizarea determină precoce hematuria, explorarea minuțioasă și complexă poate stabili diagnosticul, iar exereza rinichiului poate vindeca definitiv bolnavul.

Cancerul renal are predilecție pentru primii ani ai vieții sau la adult peste 45 ani ; poate însă apărea la orice vîrstă.

Anatomie patologică

Sediul tumorii, în ordinea frecvenței este :

- la polul superior, localizarea cea mai des întîlnită și greu de diagnosticat ;
- la polul inferior, poate fi palpabilă mai precoce ;
- periferic, pe suprafața organului, deformează conturul renal (nefrograma, retro-pneumoperitoneu) ;
- localizare centrală, invadînd de timpuriu căile excretorii, determină hematuria precoce.

La secțiune se constată trei posibilități :

a) forma medulară, unică sau multiplă, este cea mai frecventă (80%) și, fiind bine delimitată, poate sugera existența unei tumori benigne ;

b) forma infiltrantă, ce are tendința de a invada organul (rar întîlnită) ;

c) forma geodică, foarte rară, asemănătoare cu un chist hematic, este în realitate un nodul excavat și cu conținut serohematic. Culoarea nodulului tumoral poate varia de la galben la portocaliu, albicios sau violet.

Raporturile cancerului renal cu cavitățile pielocaliciale sînt variate și foarte importante pentru diagnostic ; din nefericire, datorită localizării mai frecvent periferice, modificările căilor de excreție renale sînt de multe ori tardive. Urografia sau pielografia retrogradă pot da imagini caracteristice ca : îngustarea calicelui, alungirea, stenozarea sau dilatarea acestuia ; calicele poate fi de asemenea deplasat sau chiar amputat. Tumorile polului inferior comprimă și deplasează medial ureterul lombar.

Microscopic, cancerul renal, tumoră epitelială, se poate prezenta tipic sau atipic :

a) epiteliom tubular, în formă tipică, cu celule închise sau clare ;

b) epiteliom trabecular sau alveolar atipic ;

c) epiteliom atipic, cu celule clare bogate în glicogen, situat cel mai frecvent polar superior, de culoare galbenă, cu aspect histologic endocrin, a fost denumit hipernefron sau tumoare tip Grawitz și s-a considerat că provine din incluziuni ale glandei suprarenale ; în prezent s-a dovedit originea sa din epiteliul nefronului (nefro-epiteliom).

Scanned with OKEN Scanner

Modul de propagare

a) Propagarea locală se face din aproape în aproape, pe de o parte refulînd sau invadînd calicele şi bazinetul, iar pe de altă parte, prin invazia capsulei, pătrunde în grăsimea perirenală. În stadiile înaintate poate să se propage la diafragm, muşchii abdominali, nervii intercostali etc.

Uneori, tumorile cu localizare polară superioară pot invada glanda suprarenală ; organele abdominale nu sînt în general invadate, dar sînt aderente la procesul neoplazic prin intermediul fasciilor anatomice, făcînd dificilă sau imposibilă nefrectomia ;

b) Propagarea limfatică se face tardiv şi inconstant în ganglionii paravertebrali (latero-aortici şi latero-cavi), uneori în canalul toracic sau excepţional supraclavicular stîng sau în regiunile inghinale (cale retrogradă) ;

c) Propagarea venoasă este frecventă şi precoce pe calea venei cave, dînd metastaze în pulmon şi apoi în ficat, creier şi în oasele lungi (caracter osteofil).

Venele renale sînt adesea invadate de mugurii neoplazici, care predomină în cavă (necesitatea operatorie de deschidere şi extragerea trombusului neoplazic) ; venele spermatice sînt comprimate (apariţia varicocelului, semn aproape patognomonic cînd este în dreapta).

Simptomatologie

Este de menţionat că primele semne survin tardiv faţă de evoluţia tumorii, apariţia lor fiind în plină stare de sănătate aparentă, pe un rinichi sănătos clinic. Starea generală se menţine mult timp bună, ceea ce nu alarmează bolnavul şi întîrzie prezentarea la medic. În ordinea importanţei şi a apariţiei lor, deosebim următorele semne :

a) Hematuria, semnul cel mai frecvent, care are o serie de particularităţi :

— *hematuria este totală* (renală), de intensitate variabilă, abundentă uneori ;

— *hematurie insidioasă şi spontană,* apare fără cauză clinică, atît în repaus cît şi în efort ;

— *hematurie capricioasă* în evoluţia sa, se poate accentua brusc sau dispărea brusc ;

— *hematurie nedureroasă* (spre deosebire de cea din litiaza reno-ureterală) ; durerea sub formă de colică survine rar, atunci cînd un cheag de sînge coboară pe ureter ;

— *hematuria nu este însoţită de semne vezicale* (diag. diferenţial cu litiază şi T.B.C.).

— *hematuria este rebelă la orice tratament.*

Hematuria se poate repeta la intervale foarte mari de timp (luni de zile), ceea ce nu alarmează bolnavul.

— *hematuria este singurul semn* (monosimptomatic) foarte mult timp.

Este deci *esenţial de reţinut* că la un bolnav în plină sănătate aparentă, fără antecedente şi alte semne reno-ureterale şi vezicale, cu urini sterile, cu stare generală bună, apariţia unei hematurii cu caracterele de mai sus impune *suspectarea cancerului renal* şi obligă la utilizarea tuturor mijloacelor de investigare radio-urologică şi clinică şi repetarea lor periodic, cel puţin cîţiva ani (minimum doi).

Scanned with OKEN Scanner

b) Tumora renală este un semn important, atunci cînd datorită localizării (polar inferior) se poate palpa ; aceasta se întîmplă destul de rar (vezi localizările cancerului) sau cînd tumora este mare. Consistența tumorii este renitentă sau dură, neregulată, iar palparea este nedureroasă.

c) Varicocelul, semn destul de rar și tardiv, se datorește invadării venei renale sau compresiunii venei spermatice ; are valoare cînd apare în dreapta sau cînd apare recent la stînga, la un adult.

d) Durerea, semn de asemenea inconstant, poate apărea sub două forme :

— durere surdă lombară, prin invadarea capsulei ;

— colică dureroasă ce însoțește hematuria, datorită unui cheag de sînge, ce migrează pielo-ureteral.

În stadiile avansate, cu prinderea nervilor vecini lojii renale (intercostali), durerile devin continue și accentuate.

e) Febra este prezentă rareori (8—10%) și poate fi unicul semn ; este uneori asociată cu hematuria și cu prezența clinică a tumorii. Febra în „cancerul renal febril" nu este influențată de antitermice și antibiotice.

După semnul care domină scena clinică, se deosebesc *formele clinice* ale cancerului renal : *forma hematurică, forma dureroasă, forma febrilă.*

Hiperglobulia sau *policitemia* poate uneori să însoțească cancerul renal, deoarece eritropoietina, secretată în mod normal de parenchimul renal, este hipersecretată în cancer sau în metastazele acestuia.

În fine, uneori cancerul renal poate avea ca prim semn direct o metastază pulmonară, osoasă sau ganglionară. Cancerul renal este de regulă unilateral, localizarea bilaterală și concomitentă sau consecutivă fiind excepțională.

Diagnosticul

Diagnosticul unei tumori renale, în care avem *prezența clinică a tumorii, hematuria* și *imaginea tipică urografică,* este ușor de stabilit. Aceste trei semne principale sînt însă rareori prezente împreună, mai ales în fazele incipiente ale afecțiunii.

Palparea rinichiului poate numai uneori să ne ofere date asupra tumorii sau asupra unui rinichi mărit de volum și cu mobilitate diminuată.

Examinarea cordonului spermatic, efectuată în ortostatism, poate depista un varicocel simptomatic (mai ales în dreapta).

Examenul ficatului, radiografia pulmonară și *radiografierea scheletului* pot depista metastaze.

Examenul urinii va urmări :

- depistarea hematuriei microscopice (în lipsa celei macroscopice) ;
- absența de piocite și de germeni, pentru infirmarea existenței unei inflamații a parenchimului renal sau a căilor excretorii ;
- căutarea celulelor tumorale în sediment, prin coloratia Papanicolau sau cu microscopul cu fluorescență.

Cistoscopia, în plină hematurie, ne stabilește sursa și partea sîngerării și, de asemenea, funcționalitatea celuilalt rinichi.

Examenul radiologic are o importanță capitală în stabilirea diagnosticului și oferă o multitudine de posibilități :

a) Radiografia renală simplă furnizează date asupra nefrogramei, a regularității conturului renal și asupra volumului rinichilor.

Scanned with OKEN Scanner

b) Urografia, examenul de bază în stabilirea diagnosticului de tumoră renală, evidențiază sediul tumorii, modificările morfologice ale cavităților pielo-caliceale (calice alungite, turtite, cu contur neregulat, amputația calicelor etc.) și modificările pielo-ureterale în localizările distale ale leziunii (bazinet turtit, ureter îngustat și deviat medial, în formă de baionetă etc.).

c) Pielografia retrogradă se utilizează numai în cazuri de incertitudini oferite de urografie și în afara episoadelor hematurice ; oferă imagini foarte clare ale morfologiei uretero-pielo-caliciale și poate fi asociată în cazurile dificile cu *tomografia renală* (fig. 128, 129).

d) Utilizarea retropneumo-peritoneului, prin insuflația de oxigen în atmosfera perirenală, ușurează mult vizualizarea conturului renal și poate fi folosită cînd radiografia renală simplă, urografia și pielografia dau date incerte.

e) Aortografia sau angiografia renală selectivă efectuată prin injectarea substanței de contrast printr-o sondă specială, introdusă retrograd pe cale femurală, direct în artera renală respectivă, poate preciza în unele cazuri chiar incipiente, imagini caracteristice tumorilor renale. În cazul fibrosarcomului, apare o zonă devascularizată în interiorul ariei renale, în timp ce în nefroepiteliom, care are o bogată rețea vasculară de neoformație, apare o zonă hipervascularizată (diagnostic diferențial).

Fig. 128 — Pielografie ascendentă. Compresiune uretero-pielocaliceală prin tumoră renală polară inferioară.

Fig. 129 — Pielografie ascendentă. Dezorganizarea grupelor caliceale inferioare prin tumoră renală.

Scanned with OKEN Scanner

f) Cavografia, în tumorile mari ale rinichiului drept, poate arăta deformația vasului în dreptul rinichiului (invadarea pedicululuí renal pînă la cavă) sau chiar întreruperi (lacune) ale coloanei de sînge cu substanță de contrast, datorită pătrunderii de muguri neoplazici din vena renală în vena cavă. Aceste imagini folosesc pentru stabilirea gradului de extensie a tumorii, pentru prognosticul bolnavului și dau indicații asupra tehnicii și amplorii intervenției chirurgicale (deschiderea cavei prin vena renală etc., pentru extragerea fragmentelor de tumoare).

g) Limfografia, efectuată cu multă atenție, poate în unele cazuri arăta prinderea ganglionilor și invazia limfatică.

h) Scintigrafia renală explorează parenchimul secretor, cu ajutorul sărurilor diuretice ale mercurului marcat (biclorura de Hg marcat cu Hg 203 sau 197 etc.) administrate intravenos. „Parenchimografia renală" furnizează date asupra modului de repartiție a substanței în parenchim, putînd pune în evidență zone clare sau chiar adevărate lacune.

Avînd în vedere posibilitățile multiple de localizare a tumorii și diversele forme macroscopice anatomo-patologice, cu toate numeroasele metode de investigație descrise, diagnosticul nu poate fi uneori stabilit ; imaginile urografice sînt încă normale, palparea nu evidențiază ceva deosebit, iar hematuria (dacă a apărut) nu se mai repetă o perioadă lungă de timp.

În aceste cazuri, bolnavii trebuie urmăriți continuu clinic, prin probe de laborator și mai ales prin repetarea urografiei la intervale de maximum 3 luni ; dispensarizarea acestor bolnavi este obligatorie.

În unele cazuri de mare suspiciune, în care totuși nu sînt suficiente semnele pozitive pentru stabilirea precisă a diagnosticului, lombotomia exploratorie trebuie executată pentru precizarea existenței tumorii renale.

Evoluția cancerului renal neoperat este spre exitus în medie de 1—3 ani. Metastazele viscerale, complicațiile lor și cașexia neoplazică formează tabloul clinic obișnuit al acestor bolnavi.

Tratament

În cazul bunei funcționalități a rinichiului congener, singurul tratament indicat în cancerul renal este nefrectomia ; aceasta este cu atît mai eficientă pentru o lungă supraviețuire, cu cît este executată în stadii cît mai incipiente ale tumorii renale.

— Operabilitatea rinichiului se stabilește prin confruntarea datelor furnizate de examenul complex al organului, în care examenul local și datele furnizate de radiologie (îndeosebi urografia) au ponderea principală.

— Operabilitatea bolnavului se stabilește în urma explorării funcției rinichiului congener și a stării funcționale cardio-vasculare, pulmonare, hepatice, inclusiv în depistarea metastazelor viscerale sau osoase.

— *Contraindicațiile* nefrectomiei sînt impuse de :

a) funcția deficitară a rinichiului de partea opusă ;

b) existența metastazelor multiple ;

c) starea generală precară sau leziuni decompensate ale altor organe vitale (cord, pulmon, ficat) ;

Scanned with OKEN Scanner

d) edeme ale membrelor (compresiunea sau invazia cavei);

e) dureri vii intercostale şi musculare loco-regionale (invadarea peretelui abdominal);

f) tumoră fixă, voluminoasă, invadantă perirenal şi spre pedicului renal.

Ultima contraindicaţie nu poate fi stabilită cu certitudine decît în urma lombotomiei exploratorii, care trebuie executată, aşa cum am mai menţionat, fie pentru stabilirea diagnosticului de certitudine, fie pentru stabilirea operabilităţii leziunii.

— *Nefrectomia* pentru cancer impune :

1) Lombotomie largă, pentru abordarea cu uşurinţă a rinichiului, fără a-l traumatiza (favorizarea mobilizării metastazelor);

2) Ligatura prealabilă a pedicului vascular, la distanţă de organ (întreruperea căilor de difuzare a metastazelor);

3) Extirparea în bloc a rinichiului, a grăsimii perirenale şi a ganglionilor peri-aorto-cavi.

Pentru a se executa corect o astfel de operaţie lărgită, uneori este necesară o cale mai largă de acces, ca toracofrenolaparotomia sau calea transperitoneală anterioară, pe care noi o preferăm.

Radioterapia şi *chimioterapia* antimitotică pre- şi postoperatorie par a ameliora rezultatele tardive. Radioterapia este folosită în metastazele osoase în timp ce chimioterapia (Thio-Tepa, sarcolizina, azotiperita, Tem etc.) dă uneori rezultate (temporare) în metastazele viscerale. Existenţa unei singure metastaze (dificil de stabilit) ridică posibilitatea extirpării acesteia, cu rezultate uneori favorabile.

Cancerul renal la copil

Tumorile renale la copii sînt aproape în exclusivitate maligne; ca toate tumorile embrionare, cancerul renal sau *nefroblastomul* apare între 0—7 ani, cu maximum de frecvenţă (50—60%) în primii trei ani ai vieţii

Anatomie patologică

Malignitatea nefroblastomului este foarte mare, iar prognosticul din cele mai severe; caracterul de malignitate deosebită se datoreşte tendinţei la necroză şi hemoragie intratumorală, ceea ce favorizează diseminarea celulelor canceroase în circulaţie.

Volumul tumorii este foarte mare, putînd ocupa o bună parte din cavitatea abdominală. Tumora rămîne o perioadă de timp incapsulată, comprimînd întîi rinichiul şi apoi îl invadează. Tumora are caractere de necroză, de invazia atmosferei perirenale şi deschiderea în loja renală, în cavitatea peritoneală sau de invadare a lumenului vascular, cu metastaze pulmonare; invazia limfatică este de asemenea masivă.

Microscopic, nefroblastomul este tumoră a ţesutului renal embrionar (blastomului renal) şi nu a ţesutului renal adult. Se dezvoltă din ţesutul nefrogen de origine mezodermică (tumori Wilms), care cuprinde şi ţesut epitelial şi ţesut conjunctiv; proporţia celor două ţesuturi este variabilă de la o tumoră la alta. Deosebim microscopic trei tipuri: tumori cu aspect de sarcom, cu aspect de epiteliom şi cu aspect mixt.

Scanned with OKEN Scanner

Simptomatologie

Caracteristică este alterarea rapidă a stării generale a copilului (contrar adultului). Hematuria este mai tîrzie şi mai puţin frecventă (perioada incapsulată de compresiune) decît la adult ; cînd apare, tumora este deja palpabilă.

Tulburările digestive (diaree, vărsături, anorexie, dureri abdominale) sînt frecvente şi, în tumorile mari, predomină tabloul clinic. Febra însoţeşte frecvent nefroblastomul şi este rezistentă la antitermice şi antibiotice.

Diagnosticul se stabileşte pe prezenţa tumorii, datele furnizate de urografie şi pe alterarea rapidă a stării generale. Examenul radiologic pulmonar şi al scheletului este obligatoriu pentru individualizarea metastazelor.

Evoluţia este rapidă, iar moartea survine în 6—8 luni, prin ascită edeme, caşexie ; metastazele craniene sînt frecvente, cu localizări retroorbitare (exoftalmie).

Tratamentul. Orice rinichi tumoral la copil impune nefrectomia ; tratamentul radioterapic preoperator reduce volumul neoformaţiei şi determină sclerozarea vascularizaţiei ei, diminuînd hemoragia intraoperatorie (tumora este foarte hemoragică).

Nefrectomia se execută la 15 zile după terminarea radioterapiei, care durează 2—3 săptămîni (1500—2000 r) şi impune aceleaşi reguli ca şi la adult (cale largă de acces, ligatura iniţială a pediculului, manevre blînde etc.).

Postoperator este indicată reluarea radioterapiei după cicatrizarea plăgii operatorii.

Prognosticul postoperator este însă foarte rezervat, chiar cu utilizarea în ultima perioadă a chimioterapiei.

TUMORILE VEZICII URINARE

Tumorile vezicale sînt, ca şi tumorile rinichiului şi bazinetului, în marea lor majoritate, de origine epitelială, şi au punct de plecare vezica ; uneori însă ele pot fi secundare unei tumori epiteliale ale căilor renale superioare, ceea ce impune întotdeauna explorarea atentă a întregului aparat urinar.

Frecvenţa tumorilor maligne vezicale este în creştere ; în cadrul tumorilor maligne ale aparatului urinar şi genital, tumorile vezicii se plasează ca frecvenţă pe locul doi, după cancerul de prostată.

Malignitatea cancerului vezicii constă în :

— invazie limfatică rapidă în peste 80% din cazuri,

— în 80% din cazuri, unul sau ambele orificii ureterale sînt prinse de leziune, cu răsunet pe aparatul urinar superior.

Tumorile vezicale survin îndeosebi între 40—50 de ani, predominant la bărbaţi (70%). Sînt incriminate în etio-patogenia cancerului vezical anumite substanţe pe care muncitorii din industria de coloranţi, mase plastice, fabricile de anilină sau muncitorii din atelierele de vulcani-

Scanned with OKEN Scanner

zare le inspiră sau ingeră. Majoritatea acestor substanţe aparţin grupului de amine aromatice, de unde şi denumirea de „aminotumori".

Anatomie patologică

Tumorile vezicale sînt primitive şi secundare ; adenocarcinomul vezical ne sugerează posibilitatea existenţei unui cancer de prostată, digestiv, uterin etc. Epiteliomul poate fi „coborît" din rinichi, bazinet sau mai rar ureter.

A. Tumorile epiteliale

1) Papilomul sau *polipul vezical*

Tumoră epitelială, poate fi situată oriunde pe suprafaţa mucoasei vezicale, mai frecvent însă în zona colului vezical şi în jurul orificiilor ureterale. Uneori mic, alteori multiplu (50%), realizează cîteodată *polipoza difuză,* cînd întreaga suprafaţă a mucoasei este presărată cu polipi (formă gravă).

Polipul este pediculat, de mărimi variabile (bob de piper — cît un pumn) ; suprafaţa acoperită cu muguri multipli, de culoare roşie sau roz, devine cenuşie cînd apar sfacelele.

Este friabil, moale, iar *microscopic* este constituit dintr-un ax conjunctiv-vascular, acoperit de epiteliu stratificat, asemănător cu al mucoasei vezicale. Este o tumoră de suprafaţă, care nu infiltrează peretele vezical.

În prezent însă, majoritatea specialiştilor nu mai consideră papilomul o tumoră benignă, ci un carcinom celular de tranziţie şi susţin *gravitatea ei evolutivă.*

2) Cancerul vezical

Este localizat cu maximum de frecvenţă în trigonul vezical, fundul vezicii şi zona orificiilor ureterale ; este de regulă o tumoră mică, de aspect neregulat şi dimensiuni variabile. Prezintă patru tipuri macroscopice :

a) cancerul pediculat, simulînd polipul ;

b) cancerul sesil (nepediculat), cu bază largă de implantare, cu aspect de conopidă ;

c) cancerul infiltrant, apărînd ca o îngroşare şi denivelare (proeminenţă) a peretelui vezical, acoperită cu o mucoasă mamelonată, neregulată, ulcerată.

d) cancerul ulcerat, cu aspect de ulceraţie, cu marginile hipertrofiate şi cu centrul necrozat, sfacelat.

Microscopic poate apărea sub formă de epiteliu cu mitoze atipice (ce acoperă cancerul pediculat sau papilar), sub formă de epiteliom pavimentos sau mai frecvent malpighian, sau sub formă de epiteliom cilindric sau carcinom (cancerul infiltrant sau ulcerat). Invadarea straturilor profunde este regula în stadiile înaintate.

Prognosticul şi indicaţia terapeutică în cancerul vezical nu se pot face decît ţinînd seama de clasificarea de „stadiu" a formelor anatomopatologice ; în funcţie de rapoartele leziunii cu straturile peretelui vezical pe care se dezvoltă, distingem patru stadii :

— *Stadiul I* — tumora infiltrează numai mucoasa (T_1-*in situ)* sau submucoasa (T_1) ;

Scanned with OKEN Scanner

— *Stadiul II* — tumora infiltrează superficial și parțial musculatura vezicii (T_2) ;

— *Stadiul III* — tumora, de obicei carcinoame solide, infiltrează în totalitate grosimea musculaturii vezicale, pînă la teaca perivezicală (T_3) ;

— *Stadiul IV* — tumora se extinde perivezical la organele vecine și trimite metastaze limfatice la distanță (T_4).

Ganglionii (nodulii) limfatici invadați pînă la nivelul bifurcației iliacelor se notează, în plus, cu N+ (deci posibil (T_4 N+) ;

— ganglionii periaortici invadați sau *metastaze* în alte organe se notează cu M+ (deci posibil T_4 M+).

Această clasificare internațională coroborată cu numărul de celule diferențiate pe care le are fiecare grupă, permite stabilirea prognosticului și indicațiile tratamentului cancerului de vezică. Cu cît procentul numărului de celule diferențiate scade, cu atît crește malignitatea tumorii.

B. *Tumori primitive rare*

Se întîlnesc, destul de rar, tumorile alantoidiene, fibroamele, leiomiofibroamele, mioamele, adenoamele, cu caractere histologice benigne sau sarcoame, mai ales la copii și tineri.

Endometriomul vezical, incluziune de endometru în peretele vezical, prezintă caractere proprii mucoasei uterine și modificări în funcție de ciclul menstrual și se observă mai bine în perioadele de ciclu, localizat în special în trigon.

C. *Tumorile propagate la vezică*

Sînt tumori ale organelor vecine, care invadează peretele și pot pătrunde chiar în cavitatea vezicii ; acestea pot fi :

— cancerul prostatic, cancerul colului uterin, tumorile rectului și ale colonului pelvin și papilomul bazinetal sau ureteral, care poate da grefe în jurul orificiilor ureterale.

Tendințe evolutive

— Propagarea tumorilor vezicale către exterior este de asemenea posibilă, extinzîndu-se la prostată, rect, intestin etc. ;

— Invadarea ganglionilor apare de regulă în tumorile epiteliale, grefele, în ordine fiind ganglionii pelvieni, iliaci și lombari ; în funcție de stadiul de extindere ganglionară (stabilit prin limfografie) se hotărăște și tehnica evidării ganglionare. Metastazele, osoase mai frecvente sînt de asemenea semnalate în ultimul stadiu evolutiv.

Prinderea orificiilor ureterale (frecventă) determină stază retrogradă, dilatație pielo-calicială, infecție și insuficiență renală cronică, ceea ce întunecă mult prognosticul afecțiunii și reduce posibilitățile terapeutice.

Simptomatologie

1) *Papilomul vezical*

Se manifestă clinic printr-un simptom important, *hematuria*, care este de tip vezical, adică terminală, sau totală, cu accentuare terminală ; atunci cînd este însoțită de cheaguri poate determina retenția acută de urină. Spontană, capricioasă, abundentă și totală, hematuria este izolată, separată de un nou episod sîngerînd prin urini limpezi și neînsoțită de semne clinice vezicale (polakiurie, disurie, dureri), de febră sau semne de laborator urinare (albumină, prezența germenilor patogeni etc.).

Scanned with OKEN Scanner

Cistoscopia, obligatorie în timpul hematuriei, dar și în perioada „limpede", precizează diagnosticul și diferențiază papilomul de cancerul vezical.

Prin lunga și capricioasa sa evoluție, polipul poate determina anemie sau se poate infecta și sfacela și atunci simptomatologia se amplifică cu semne clinice vezicale și cu piurie.

Tendința la grefe pe mucoasa vezicală (polipoza difuză) sau tendința la malignizare este o evoluție posibilă a polipului vezical ca și recidiva sa după tratament.

2) *Cancerul vezical*

Are ca semn principal *hematuria,* care însă se complică rapid cu cistita cu polakiurie și piohematurie (infecție precoce). Tumora se sfacelează, urina prezintă o fermentație putridă și devine tulbure și cu miros fetid. Durerea devine continuă, exacerbată la micțiune, insuportabilă; bolnavul slăbește rapid, iar evoluția spre moarte durează 1—2 ani.

3) *Endometriomul vezical*

Prezintă simptomatologie ciclică, legată de perioada menstruală; se caracterizează prin cistalgii, polakiurie sau hematurie. Controlul cistoscopic în perioada menstruală (și între menstre) stabilește diagnosticul. Simptomatologia se amendează odată cu instalarea menopauzei sau este influențată prin tratament hormonal; extirparea leziunii se face numai în cazuri severe.

Diagnosticul

Se stabilește cu ajutorul următoarelor explorări:

a) Examenul clinic va consta în tactul rectal sau vaginal combinat cu palparea hipogastrului, pentru a preciza supleţea sau infiltrarea și indurarea vezicii.

b) Examenul de laborator este complex, adresîndu-se tuturor constantelor bio-umorale de bază, pentru a avea un control al bolnavului; se va pune însă accentul pe depistarea sindromului anemic, pe echilibrul proteic, pe viteza de sedimentare, ureea sanguină și, mai ales, pe examenul complex al urinii, inclusiv coloraţia Papanicolau pentru celulele tumorale.

c) Examenul urologic va consta în special din cistoscopie, care este esențială și care permite și prelevarea unui fragment biopsic pentru examenul histo-patologic. Extragerea fragmentului tumoral se va lua în special de la nivelul bazei de implantare a tumorii pe peretele vezical.

d) Examenul radiologic va consta din *cistografie, urografie* și eventual *limfografie,* pentru a preciza teritoriul limfatic invadat ce trebuie extirpat. Urografia ne furnizează date asupra aspectului morfo-funcțional al rinichilor și ureterelor, mai ales atunci cînd tumoarea vezicală este localizată la nivelul orificiilor ureterale, putînd determina uretero-hidronefroză secundară; în cazurile de tumori bazinetale sau ureterale (epitelioame) care au grefat vezica, tot urografia stabilește diagnosticul (fig. 130).

Examenul radiologic, ca și întregul examen clinic al bolnavului, se va extinde la plămîni, sistem osos etc., pentru depistarea eventualelor metastaze.

Scanned with OKEN Scanner

În afară de diagnosticul de leziune, care nu totdeauna este uşor de stabilit, datorită tumorilor de trecere de la benignitate la malignitate (polip-cancer), trebuie precizat şi *diagnosticul de operabilitate*; acesta se bazează pe:

— starea generală a bolnavului;

— invadarea ţesuturilor perivezicale (stadiul IV);

— starea morfo-funcţională a rinichilor şi ureterelor.

În concluzie, trebuie precizat că, în prezenţa unei tumori vezicale, trebuie să ne gîndim la posibilitatea de malignitate şi să utilizăm toate posibilităţile de explorare pentru a stabili natura leziunii.

Fig. 130 — Tumoră vezicală. Lacună bazală la cistografia descendentă.

Tratament

Tratamentul medical trebuie aplicat în cadrul reanimării şi pregătirii preoperatorii a bolnavilor (cazurile operabile). Se va utiliza reanimarea complexă a stării generale, se vor administra antibiotice pentru combaterea infecţiei urinare (cistita şi nefrita interstiţială ascendentă) şi se vor administra eventual citostatice şi radioterapie preoperatorie.

Tumorile papilare au indicaţii variate:

a) papilomul mic, pe cale endoscopică sau cu vezica deschisă poate fi electrocoagulat sau rezecat, cu toată baza de implantare; examenul histologic este obligatoriu, ca şi controalele tardive şi periodice (cistoscopie, cistografie);

b) papilomul voluminos se extirpă cu vezica deschisă, prin talie hipogastrică, şi cu examen histologic extemporaneu, intraoperator. În cazul malignităţii se recurge la cistectomie parţială sau electrocoagulare profundă a bazei pediculului şi eventual radioterapie de contact.

c) Tumorile pediculate benigne recidivate vor fi tratate ca cele cu caracter malign.

Cancerul vezical are numai indicaţie de tratament chirurgical care va consta din cistectomie parţială, totală, cistectomie lărgită la celelalte organe pelviene şi la sistemul limfatic, în funcţie de stadiul evolutiv. Tratamentul chirurgical va fi asociat, ori de cîte ori este indicat, cu radiumterapie, izotopi radioactivi, telecurieterapia şi telecobaltoterapia sau radioterapia transcutanată.

a) În neoplasmele neinfiltrante (stadiul I) utilizarea radiumului sau a izotopilor duce de cele mai multe ori la vindecare. Cistectomia parţială, dacă localizarea tumorii permite, oferă rezultate foarte bune.

Excizia diatermică sau electrocoagularea transvezicală, în formele mucoase, superficiale, dau de asemenea rezultate bune în acest stadiu.

Scanned with OKEN Scanner

b) În neoplasmele din stadiul II, rezultate bune se obțin prin asocierea radiochirurgicală ; cistectomia parțială este suficientă, în funcție de localizarea cancerului.

c) În stadiul III, cînd neoplasmul este infiltrant, profund și ulcerat, indicația este de cistectomie totală urmată de iradiere pelviană (radioizotopi, betatron, telecobalt sau radioterapie).

Pelvectomia lărgită este extrem de mutilantă și riscantă pentru bolnav, cu o mare mortalitate și cu o infirmitate majoră.

Citostaticele aplicate pe diverse căi dau uneori rezultate favorabile.

Bolnavii inoperabili pot beneficia uneori de ureterostomie bilaterală cutanată sau eventual la o implantare ureterocolică.

Neoplasmul vezical rămîne o leziune gravă, greu de tratat, diagnosticul precoce este singura posibilitate de a obține rezultate terapeutice bune.

Scanned with OKEN Scanner

PATOLOGIA CHIRURGICALĂ A PROSTATEI

ADENOMUL DE PROSTATĂ

Adenomul de prostată reprezintă tumora benignă cea mai frecventă în urologie. Denumirea este legată de originea glandulară a tumorii și de faptul că se dezvoltă în interiorul prostatei.

Originea adenomului poate fi :

— glandele periuretrale și intrasfincteriene — varietatea cea mai frecventă ;

— acinii glandulari prostatici ;

— glandele utriculei prostatice — varietatea cea mai rară.

Indiferent dacă este adenom periuretral, adenom de prostată sau adenom utricular, locul dezvoltării intraprostatice stabilește denumirea tumorii.

Etiopatogenie

În prezent, nu se cunoaște cu precizie cauza acestei afecțiuni, dar toate observațiile și cercetările etiologice sugerează legătura între hipertrofia de prostată (echivalentul masculin al fibromiomului uterin) și tulburările hormonale ce apar la sfîrșitul vîrstei adulte și începutul bătrîneții (în jur de 60 de ani).

Teoria glandulară se bazează pe tulburările morfologice și funcționale ce apar în presenectute la nivelul hipofizei, ceea ce determină modificări în secreția gonadostimulinelor ; acestea, la rîndul lor, produc diminuarea secreției testiculare a androgenilor și creșterea secreției estrogenilor. Inversarea predominanței acestor hormoni ar determina hipertrofia glandulară intraprostatică. Pe de altă parte, castrarea împiedică hipertrofia, fapt demonstrat experimental pe animale. Aceste constatări nu au permis punerea la punct a unui tratament eficace, iar tentativele de tratament endocrin bazat pe androgeni sau estrogeni nu au dat pînă în prezent rezultate edificatoare.

Adenomul de prostată permite *etiologic* următoarele observații :

- Apare în jur de 60 de ani (dar uneori și la 50 de ani) ;
- Este mai frecvent la rasa albă ;
- Recunoaște predispoziția ereditară (teoria eredității) ;
- Coexistă cu ateroscleroza ;
- Are o incidență mai mare la bărbații cu viață sedentară care au avut în antecedente infecții banale uretro-prostatice, infecții gonococice sau lues.

Scanned with OKEN Scanner

Anatomie patologică

a) Punct de plecare. Problema localizării inițiale a adenomului a fost mult timp controversată ; în prezent, în urma unor studii anatomice amănunțite (Gil Vernet) se susține că prostata prezintă două porțiuni distincte :

— *porțiunea cranială,* care înconjoară uretra supramontanală și corespunde acinilor care se deschid în uretră, deasupra unui plan orizontal care trece prin *veru montanum :*

— *porțiunea caudală,* periferică, care corespunde acinilor care se deschid dedesubtul acestui plan ; astfel prostata caudală înconjoară lateral și caudal prostata cranială, situată central. Cele două porțiuni ale prostatei sînt separate printr-o zonă intermediară. Această dualitate anatomică corespunde și unei dualități patologice (Gil Vernet) ;

Adenomul de prostată ia întotdeauna naștere din prostata cranială, în timp ce cancerul de prostată ia întotdeauna naștere din prostata caudală.

Topografic deci, adenomul de prostată este o tumoră periuretrală, submucoasă, intrasfincteriană și prespermatică.

b) Structura. Hiperplazia prostatei craniale poate interesa fiecare din elementele constitutive ale glandei :

- hiperplazia elementului glandular — adenomul pur ;
- hiperplazia elementului muscular și fibros — fibromiomul ;
- hiperplazia mixtă, a ambelor elemente, adenofibromiomul ;

— Adenomul se prezintă de obicei sub *formă* bilobată, cei doi lobi laterali înconjurînd porțiunea inițială a uretrei. Uneori adenomul este trilobat, un lob median intercalîndu-se între cei doi lobi laterali ; mult mai rar se întîlnește un singur lob median, care se dezvoltă intravezical și nu este accesibil la tușeul rectal.

— Volumul adenomului variază de la o alună pînă la un pumn de adult, fiind în medie cît o nucă verde sau o caisă mică.

— Greutatea medie este de 30—50 g, dar poate ajunge pînă la 100—150 g.

— Forma adenomului este asemănătoare cu o castană, pară sau uneori rotundă (minge de ping-pong), traversată de porțiunea supramontanală a uretrei prostatice.

— Consistența este elastică (minge de tenis), cu suprafața netedă și regulată, tumora este net delimitată de țesuturile înconjurătoare, uneori sensibilă, și cu șanțul median dintre cei doi lobi laterali șters (sau pe cale de ștergere). Acestea sînt bine puse în evidență prin *tușeul rectal* și reprezintă caracteristicile patognomonice ale adenomului de prostată.

— La secțiune se constată țesut glandular format din foarte numeroși noduli mici (corpi sferoizi) înveliți de o capsulă fibro-musculară.

— Microscopic se constată predominanța elementului glandular (adenom) ; uneori predomină elementul fibro-muscular (fibromiomul).

c) Modul de dezvoltare. Blocat în jos de prostata caudală, adenomul nu se poate dezvolta decît spre zonele de minimă rezistență, și anume, cranial :

- fie spre colul vezical ;
- fie spre trigonul vezical ;
- fie spre rect, cranio-dorsal.

În toate cazurile, în cursul dezvoltării sale, adenomul turtește și pre-

Scanned with OKEN Scanner

sează spre periferie restul parenchimului prostatic de care rămîne întotdeauna separat printr-un plan de clivaj. Adenomul de prostată (ca și fibromul uterin) este o formațiune încapsulată, care refulează, dar nu invadează țesuturile înconjurătoare; este deci o tumoră clivabilă, care poate fi ușor enucleată chirurgical.

a) Modificările morfologice determinate asupra elementelor anatomice vecine.

— *Uretra prostatică* intramurală și supramontanală se turtește transversal și se lungește; existența unui lob median poate determina o cudură a uretrei cu concavitatea anterioară. În caz de dezvoltare asimetrică a celor doi lobi, întîlnim scolioza uretrei. În rezumat, modificările uretrei se produc pe seama peretelui posterior (care este împins anterior) și a pereților laterali (turtirea transversală a uretrei); peretele anterior rămîne multă vreme suplu, necomprimat, extensibil și permite trecerea sondei cu cîrjă, pentru a putea pătrunde în vezică.

— *Colul vezical* este ridicat de adenom (buza posterioară) și formează astfel un baraj în calea eliminării urinii, dînd naștere în același timp la o depresiune retrocervicală care favorizează staza vezicală. Orificiul colului ia forma de fantă sagitală sau formă stelată (trei ramuri — treflă).

— *Trigonul vezical* (în caz de evoluție intravezicală sau în cazul existenței unui lob median) este ridicat împreună cu orificiile ureterale; astfel, porțiunea juxtavezicală și intramurală a ureterelor iau forma de „cîrlig de undiță" favorizînd staza uretero-pielică.

— *Țesutul prostatic*, presat la exterior, este transformat într-o capsulă ce delimitează loja în care se dezvoltă adenomul.

După enuclearea adenomului, rămîne o cavitate de dimensiuni corespunzătoare volumului tumorii dislocate, care comunică:

- cranial — cu vezica;
- caudal — cu uretra prostatică distală și *veru montanum*.

Fiziopatologie

Prin rapoartele tumorii cu colul vezical și modificările morfologice determinate asupra segmentului cervico-uretral, adenomul de prostată este o boală disectaziantă, cu răsunet vezico-uretero-pielo-renal.

a) Răsunetul vezical

— *Obstacolul cervical* determină hipertrofia detrusorului, în efortul acestuia de a evacua complet vezica, hipertrofie care se manifestă prin apariția de coloane musculare și celule (spațiul dintre coloane) vizibile cistoscopic și cistografic. Existența coloanelor și celulelor în relieful musculaturii vezicale caracterizează „vezica de luptă".

→ *Hipertrofia detrusorului* are două consecințe funcționale:

- reușește să imprime, prin contracție, o presiune crescută conținutului vezical și, pentru o perioadă de timp, asigură evacuarea vezicii;
- hipertrofia și hipertonicitatea musculaturii vezicale comprimă segmentele intramurale ale ureterelor determinînd uneori, încă din această fază, stază uretero-pielo-calicială; aceasta se evidențiază la urografie prin uretere bine vizibile pe toată lungimea lor și uneori printr-o discretă dilatație a bazinetului și calicelor.

După o perioadă de timp, odată cu creșterea adenomului, și deci cu accentuarea obstacolului cervical, efortul musculaturii vezicale devine insuficient și, odată cu imposibilitatea de a evacua complet urina, se

Scanned with OKEN Scanner

instalează faza de stază vezicală prin apariția „reziduului vezical" (cantitatea de urină care rămîne după terminarea micțiunii).

→ *Staza vezicală* determină la rîndul ei (în funcție și de cantitatea sa) următoarele complicații :

- infecția, mai ales atunci cînd *pH*-ul urinii virează spre alcalin ;
- litiaza de organ (vezi litiaza vezicală) ;
- diverticulii vezicali, care pot apărea în staza mare ;
- refluxul vezico-uretero-pielo-renal.

→ *Distensia vezicală,* determinată de creșterea reziduului vezical peste 300 cm^3 (capacitatea normală a vezicii) este stadiul ultim al tulburărilor vezicale determinate de adenomul de prostată.

— *Fazele anatomo-clinice* ale consecințelor morfo-funcționale pe care le determină adenomul de prostată asupra vezicii sînt :

- *Faza tulburărilor premonitorii,* caracterizată prin hipertrofia detrusorului care evacuează urina ; clinic bolnavul prezintă nicturie și disurie moderată.
- *Faza de stază vezicală,* fără distensie, caracterizată clinic prin : polakiurie nocturnă și diurnă și disurie marcată.
- *Faza de distensie vezicală,* în care polakiuria și disuria sînt foarte accentuate ; apar micțiunile involuntare și foarte frecvente prin „prea plin". Semnele de insuficiență renală sînt prezente și starea generală se alterează progresiv.

b) Răsunetul uretero-pielo-renal, prin obstacol la nivelul joncțiunii uretero-vezicale, poate apărea :

— încă din prima fază, prin hipertrofia detrusorului (mai rar) ;

— frecvent la sfîrșitul fazei a II-a și în faza a III-a prin două mecanisme :

- hiperpresiunea intravezicală a urinii ;
- cudura în „cîrlig de undiță" a porțiunii terminale a ureterului, mai ales în varianta dezvoltării spre trigon a adenomului (frecvent lob mediu).

Consecința este apariția uretero-hidronefrozei, a stazei intrarenale, apariția infecției, a pielitei și pielonefritei care în final duce la scleroza renală și la pionefroză ; astfel se instalează insuficiența renală cronică, cu toate consecințele.

Simptomatologie

a) Clinic. Tulburările de micțiune care apar la un bărbat care a depășit 50 ani, care nu sînt consecința unor infecții uretro-genitale (gonococice) din tinerețe, sînt în marea lor majoritate determinate de o tumoră de prostată, care cel mai frecvent este un adenom.

Simptomatologia clinică, frecvența și intensitatea ei, evoluează odată cu creșterea în volum a adenomului și reprezintă faza anatomo-clinică în care se găsește bolnavul. Semnele principale sînt :

— *Polakiuria,* la început nocturnă și mai ales în a doua jumătate a nopții ; se adaugă polakiuria diurnă destul de repede, caracterizată în special prin micțiuni imperioase. Polakiuria se accentuează odată cu apariția și creșterea reziduului vezical.

— *Disuria* este al doilea semn principal, constant, și se caracterizează prin tulburări în actul micțiunii și modificări ale jetului urinar :

- jetul apare întîrziat după declanșarea actului voluțional al micțiunii ; după încetarea voluțională a micțiunii, continuă totuși să mai

Scanned with OKEN Scanner

curgă urină (împotriva voinței bolnavului), ceea ce este dezagreabil pentru bolnav.

• jetul este slab proiectat („pe vîrful pantofilor") și cu forma modificată (în spirală, în stropitoare etc.).

Disuria se accentuează paralel cu accentuarea insuficienței detrusorului.

— *Erecțiile nocturne* sînt consecința congestiei pelvine, determinate de creșterea adenomului.

— *Piuria* se poate adăuga, ca semn secundar, odată cu infecția vezicală (cistita) sau cu infecția înaltă a aparatului urinar (uretero-pielo-nefrita);

— *Hematuria* poate fi inițială (de origine cervico-prostatică) sau totală (datorită cheagurilor intravezicale), cu accentuare terminală; hematuria este un semn inconstant, relevînd o complicație.

Concomitent *starea generală* se alterează, bolnavul devine inapetent, slăbește, este palid și prezintă balonări abdominale și uneori tulburări de tranzit (diaree, constipație) și vărsături. În formele mai avansate apare simptomatologia de insuficiență renală cronică, cu dureri lombare, retenția hidrică, edeme, hipertensiune arterială.

— *Examenul clinic general* este foarte important la bolnavii în vîrstă pentru a depista alte tare organice (cord, plămîn etc.), care trebuie corectate preoperator.

— *Examenul clinic special,* de aparat uro-genital, impune examinarea lojilor renale, organelor genitale, uretrei etc.

— *Examenul clinic pentru diagnosticul pozitiv al afecțiunii* constă din :

— • examenul urinii și jetului urinar ;

— • examenul hipogastrului pentru depistarea globului vezical ;

— • tușeul rectal combinat cu palparea hipogastrului stabilește diagnosticul pozitiv ; la bolnavii grași, în existența lobului median, în dezvoltarea adenomului înaltă și intravezicală, diagnosticul clinic poate fi mai dificil.

Controlul reziduului vezical (prin sondaj sau cistografic) ne este de un real folos în stabilirea diagnosticului, în cazul tușeului rectal neconcludent.

b) *Laboratorul* nu ne dă semne patognomonice (ca cel clinic) pentru adenomul de prostată, dar ne evidențiază tulburările constantelor în formele avansate, infectate, cu insuficiență renală cronică ; pe de altă parte ne explorează celelalte constante bio-umorale, în vederea bilanțului general al stării bolnavului preoperator. Se vor executa de regulă explorări ca :

— sumarul de urină/ totalul de urină (densitate, uree, cloruri etc.) urocultura cu antibiogramă/ ureea sanguină/ ionograma plasmatică,/ eventual probe de testare a funcției renale (clearence-uri, proba de diluție și concentrație etc.). La aceste explorări de laborator se vor adăuga explorările generale.

c) *Radiologia* ne oferă date foarte importante și sînt obligatorii efectuarea :

• radiografiei renale simple, urografiei (examenul indispensabil la ureea sanguină sub 1 g) cistografia (în cadrul urografiei), cistografia după micțiune (aprecierea reziduului vezical), uretrografia micțională.

Ne vom feri de examene retrograde, care pot infecta sau suprainfecta bolnavul (fig. 131, 132).

Scanned with OKEN Scanner

Fig. 131 — Uretere în „cîrlig de undiță". Adenom de prostată.

Fig. 132 — Uretero-hidronefroză bilaterală. Adenom de prostată cu răsunet vezico-renal major.

d) Endoscopiile, de tipul uretroscopiei, dar mai ales al cistoscopiei, cromocistoscopiei, cistopielografia, sînt periculoase prin posibilitățile de traumatism, de creare de cale falsă și de infectare exogenă, a unui bolnav foarte fragil ; se vor executa cu strictă indicație și în condiții tehnice perfecte.

Diagnosticul diferențial trebuie făcut cu :

— prostatita cronică ;
— atonia prostatică ;
— abcesul prostatic ;
— adenocarcinomul de prostată (tușeul rectal, fosfataze acide).
— stricturile uretrale ;
— dizectazia de col vezical ;
— tulburările nervoase, medulare, ca cele din tabes.

Evoluție

Evoluția este lentă dar continuă ; ea nu este întotdeauna în funcție de mărimea adenomului, ci de dizectazia colului vezical determinată de adenom (afecțiune dizectaziantă !). Uneori adenomul de prostată este bine tolerat mult timp, mai ales dacă este tratat igieno-dietetic și medicamentos. Evoluția alteori este în salturi, agravîndu-se de fiecare dată.

Complicații

Acestea sînt numeroase și toate grave care impun de cele mai multe ori spitalizarea. Cateterismul vezical este un gest care provoacă frec-

Scanned with OKEN Scanner

vent complicații foarte grave (infecția supraacută, sîngerarea, retenția totală etc.) ; el trebuie executat numai în indicație absolută (glob vezical, retenție acută), cu maximum de precauțiune și sonda trebuie lăsată „à démeure", cel puțin pentru o perioadă de timp.

Schematic, complicațiile pot fi :

— *retenția* acută, completă, temporară sau definitivă ; favorizată de : masă copioasă, utilizare de alcool (mai ales seara), frig, oboseală, exces sexual ;

— *hemoragia,* care poate apărea în adenoamele mari sau după cateterism ;

— *adenomita,* complicație inflamatorie a adenomului, care se manifestă prin accentuarea semnelor principale, iar tușeul rectal pune în evidență o modificare în consistența (normal elastică) tumorii, în sensul unei ramoliri sau chiar fluctuență și apariția durerii vii (adenomul nu e dureros) ;

— *prostatita periadenomatoasă,* stadiu mai avansat al adenomitei, cîteodată complicată și de fistule ;

— *cistită* cu febră mare, care cedează la sondă permanentă și tratament cu antibiotice specifice.

— pielonefrita, cu febră, care însă cedează la sonda permanentă (retenția este supravezicală) (vezi fig. 132) ;

— *litiaza,* vezicală sau reno-ureterală, litiază secundară (de organ) stazei și infecției ;

— *diverticulii vezicali,* în vezica mare, decompensată, cu reziduu mare sau în distensie vezicală cronică.

— *degenerarea,* apariția nodulilor sau transformarea în întregime în adenocarcinom ; apar dureri perineale, hemoragii inițiale, disuria se accentuează mult și starea generală se alterează rapid.

Prognosticul este legat și condiționat de :

— terenul bolnavului (afecțiuni ale altor organe etc.) ;
— vîrsta bolnavului ;
— stadiul evolutiv (anatomo-clinic) ;
— prezența și tipul complicațiilor supraadăugate.

Dacă se operează la timp, prognosticul este în general bun.

Tratament

Nu există încă, în prezent, un *tratament medical* specific al adenomului de prostată ; nu se poate vorbi de o acțiune curativă a medicației preconizate, aceasta avînd scopul de a încetini eventual evoluția sau de a atenua tulburările funcționale, acționînd în special asupra congestiei pelvine, periprostatice și asupra infecției (preventiv sau parțial curativ). Putem utiliza următoarele medicamente :

- androgeni, de tipul testosteronului, 25 mg la 2—3 zile, 6—9 injecții pe lună ; androgenii vor fi administrați în diagnosticul cert de adenom (nu suspiciune de adenocarcinom) și la bolnavii care sînt încă în perioadă activă sexuală.
- vit. E, 3 tablete pe zi, 15—20 zile pe lună ;
- supozitoare cu antispastice, analgetice și antiflogistice ;
- acidifiante urinare *per os* (diurocard, methionină etc.) ;
- antiseptice urinare *per os* (albastru de metilen, septrin etc.).

Pentru a diminua congestia se recomandă de asemenea evitarea poziției șezînde prelungite, constipația, excesul de alcool și alimentație, mai ales seara.

Scanned with OKEN Scanner

La hiperandrogeni și la suspiciunea de malignizare, administrăm estrogeni de tipul sintofolinului, în doze de 5 mg la 5 zile, 5 injecții pe lună, pînă apare ginecomastia, după care se poate continua și cu implante de cristale de hormon sintetic. Terapia medicală și îndeosebi cea hormonală se aplică sub control periodic medical.

Tratamentul chirurgical sau uneori endoscopic este singurul tratament curativ al adenomului de prostată. O etapă premergătoare care, la bolnavii bătrîni, tarați, poate fi mult prelungită, este *drenajul vezical;* indicațiile drenajului vezical sînt :

— *Retenția* acută de urină, în care sonda uretrală este indicată de a se lăsa pe loc, pentru o perioadă variabilă de timp ; repetarea de 2—3 ori pe zi a sondajului este contraindicată și extrem de periculoasă (infecție, traumatisme, căi false).

Dacă drenajul vezical nu se poate efectua prin cateter uretral (stricturi infrangisabile, adenom foarte mare, căi false create anterior etc.) în cazul unui glob vezical mare cu retenție acută completă, sînt două posibilități :

• *puncția vezicală* suprapubiană (pe linia mediană, la 2 cm de pube, în plină matitate) care golește vezica parțial și trimiterea de urgență a bolnavului la prima unitate spitalicească.

• *cistostomia* și instalarea unei sonde Pezzer de drenaj.

— *Hemoragia mare* vezicală, în care se introduce sondă uretrală, se lasă pe loc, și se execută spălături vezicale, evacuarea cheagurilor și eventual introducerea de soluții coagulante.

— *Reziduu mare* sau *vezică destinsă* (stadiul II terminal sau stadiu III) complicată cu infecție și răsunet pielo-renal (evidențiat și urografic) : se va lăsa sonda uretrală 2—3 săptămîni în scopul ameliorării stării generale și urinare și pregătirii preoperatorii.

— *Cistostomia definitivă* este indicată ca metodă permanentă și definitivă de drenaj vezical, în următoarele condiții :

• insuficiență renală cronică, ireversibilă (care nu este determinată de uretere „în undiță") ;

• stare proastă a aparatului cardio-respirator (sau altă afecțiune) care contraindică orice operație ;

• stare generală alterată.

Trebuie reținut că sondajul vezical, cateterismul uretral, nu este un gest nici ușor, nici anodin ; trebuie practicat în condiții riguroase de asepsie și cu sonde adecvate uretrei deformate de adenomul de prostată (sonda „á béquille", în formă de cîrjă, de diferite calibre).

Drenajul prelungit al vezicii se va asocia întotdeauna cu ligatura și secționarea canalelor deferente, pentru a preveni orhiepididimita ce complică cateterismul prelungit.

Indicațiile tratamentului chirurgical

In discutarea și stabilirea indicațiilor operatorii sînt de reținut trei factori :

— disconfortul determinat de tulburările funcționale și în mod deosebit de polakiuria diurnă și nocturnă și disurie ;

— *gradul răsunetului asupra aparatului urinar,* în care se apreciază :

• reziduu post-micțional important (reziduu limpede peste 100 mm) ;

• reziduu tulbure (infectat) indiferent de cantitate ;

• retenții acute repetate ;

Scanned with OKEN Scanner

- răsunet renal apreciat clinic și urografic (chiar fără reziduu — stadiul I) ;
- prezența calculilor vezicali ;
- suspiciune de malignizare ;

— starea generală a bolnavului ; vîrsta nu este o contraindicație, ci eventual starea patologică a altor organe și sisteme.

Pregătirea preoperatorie și alegerea momentului operator sînt foarte importante în această afecțiune care o întîlnim la bătrîni, cu tare organice și cu complicațiile determinate de adenom ; sînt deci indicate următoarele :

- explorarea complexă a bolnavului ;
- corectarea deficiențelor celorlalte organe ;
- tratarea fazei acute (infecția, febra) și operat în afara ei ;
- măsuri preventive (continuate curativ) împotriva *infecției* și *hemoragiei*, cele două mari complicații care grevează actul operator.

Tehnica operatorie

Adenomectomia, ablația tumorii prostatice, enuclearea ei digitală datorită spațiului de clivaj dintre adenom și restul parenchimului prostatic comprimat la periferie și transformat în capsula adenomului, se poate executa pe trei căi de acces :

— *pe cale hipogastrică, transvezicală,* (procedeu Fuller-Freyer) ;
— *pe cale hipogastrică* retropubiană (procedeu Millin-Litski) ;
— *pe cale perineală* (procedeu Proust), în general utilizat la bolnavi foarte grași și tarați.

Calea cea mai frecvent utilizată este calea hipogastrică transvezicală care permite abordarea în bune condiții a adenomului, indiferent de varianta de dezvoltare (spre col, spre trigon sau cranio-dorsal), permite, eventual, mesarea lojii prostatice în bune condiții, drenajul bipolar al vezicii (caudal și cranial) prin sondă uretrală, și sondă Pezzer (sau alt tip de drenaj cranial) și permite în același timp explorarea și tratarea leziunilor vezicale asociate adenomului (calculi, polipi, diverticuli etc.).

In cadrul acestor tipuri de operație, sînt utilizate diverse variante tehnice, care se referă la modul de abord al vezicii (longitudinal sau transversal), la tipul de hemostază a lojii (chirurgical, prin mesare, prin sondă cu balonet etc.), la tipul de drenaj al vezicii (unipolar caudal-uretral sau cranial sau bipolar) și la modul de închidere a vezicii (*per primam, per secundam* sau închidere spontană). Singurul timp operator comun și esențial este adenomectomia prin enucleare digitală, care reprezintă operația propriu-zisă. D. Burlui imaginează și aplică, după adenomectomie, drenajul și lavajul continuu al vezicii și lojii prostatice, prin sondă continuă de politen trecută trans-vezico-ureteral, cu bune rezultate imediat postoperator asupra hemostazei lojii prostatice, a diurezei și a permeabilității vezico-uretrale.

Operația corect executată, la momentul oportun și bolnavul atent supravegheat imediat postoperator (3—5 zile), în condițiile anesteziei și reanimării moderne, antibioticelor și hemostaticelor, dă rezultate bune în marea majoritate a cazurilor.

Incontinența postoperatorie imediată care apare uneori retrocedează în cîteva luni prin tratament cu vitamina E și cu B_1, cu stricnină, neurotonice și dilatații cu béniqué-uri.

Incontinența persistentă tardiv postoperator (1—2%) este supărătoare, necesită protejare și uneori reintervenții corectoare (suspensia aponevrotică a uretrei membranoase etc.).

Rezecția trans-uretrală, pe cale endoscopică, este o metodă de excepție utilizată la noi în țară (mai frecvent în alte țări) în adenomul de prostată și poate fi aplicată adenoamelor mici, periuretrale și cu evoluție spre col, la bolnavii obezi sau tarați care nu suportă intervenția operatorie.

CANCERUL DE PROSTATĂ

Este unul din cancerele frecvente ale bărbatului între 50 și 70 de ani, dar apare și la vîrste mai tinere și, mai ales, după 70 de ani cînd pare a fi cel mai frecvent cancer al acestei vîrste ; reprezintă singur mai mult de jumătate din cancerele genitourinare masculine. Ca frecvență, variază în funcție de zona geografică, rasă și autori ; cancerul de prostată se situează pe locul al doilea drept cauză de deces masculin prin cancer în S.U.A. (1967), pe locul al cincilea în Marea Britanie și pe locul al șaselea în țara noastră, după cancerul gastric, bronhopulmonar, uterin, de sîn și neoplaziile sistemice (1975).

„Orice bolnav care prezintă tulburări de micțiune, dar este prea tînăr pentru un adenom de prostată, sau prea bătrîn să nu fi simțit pînă atunci semnele unui adenom, trebuie suspectat de cancer de prostată“ (Couvelaire).

Diagnosticul diferențiai al unui adenom de prostată trebuie făcut în primul rînd cu adenocarcinomul de prostată ; erorile de diagnostic clinic sînt relativ frecvente (30—50%). Toate piesele operatorii ale adenomului de prostată extirpat trebuie de regulă trimise la examenul anatomopatologic ; diagnosticul microscopic de adenocarcinom al adenomului extirpat (diagnostic pus clinic și macroscopic) este relativ frecvent, depășind după unele statistici 10—20%.

Anatomie patologică

a) Punct de plecare

Cancerul de prostată ia naștere în *porțiunea caudală a prostatei*, deci în porțiunea periferică, dedesubtul unui plan orizontal ce trece prin *veru montanum* (Gil Vernet). Această localizare inițială, la distanță de uretră, explică perioada lungă de latență clinică a adenocarcinomului ; el se evidențiază clinic atunci cînd atinge un grad de extensie și invazie, fie spre uretră, fie spre țesuturile învecinate, fie determinînd direct metastazele la distanță.

b) Extindere

La început apare ca un nodul dur (de culoare cenușie sau albă la secțiune), înglobat într-un lob posterior al prostatei ; de aici, tumora se va extinde în trei direcții :

— *În interiorul lojii prostatice*, invadînd încetul cu încetul și colul vezical ; din acest moment apare disectazia vezicocervico-prostatică, perturbarea sincronismului muscular și sfincterian și apar semnele urinare asemănătoare cu cele din adenomul de prostată (polakiurie, hematurie).

Veziculele seminale sînt de asemenea invadate frecvent.

— *În afara lojii prostatice* cancerul depășește loja prostatică, infiltrează țesutul celulos periprostatic, fixînd glanda și realizînd un bloc, se întinde încetul cu încetul la peretele pelvin, cuprinde întreg pelvisul

Scanned with OKEN Scanner

și se prinde în bazinul osos. Această carcinomatoză pelvină comprimă trunchiurile vasculonervoase și uneori porțiunile terminale ale ureterelor.

— *La distanță*, cancerul difuzează în special pe *căile limfatice* cu prinderea ganglionilor iliaci externi și interni și, în continuare, a celorlalte grupe (iliaci primitivi, lomboaortici etc.), putînd uneori să progreseze pînă la ganglionii supraclaviculari stîngi.

O altă cale de difuzare este *calea venoasă*; această difuziune venoasă, în particular pe venele vertebrale, explică frecvența localizărilor metastatice la nivelul oaselor micului bazin și sacrului (85%), la nivelul coloanei lombare, capului femural, coloanei dorsale și chiar al coastelor. Cancerul prostatei este un cancer osteofil prin excelență; leziunile osoase sînt de tipul:

— leziuni osteoplastice, cu condensări osoase, în special la nivelul vertebrelor;

— leziuni osteoclazice, de osteoliză, cu distrugeri osoase la nivelul bazinului, femurului etc.

Metastazele venoase pot merge și pe sistemul venos portal dînd metastaze hepatice, și pe circulația venoasă sistemică, determinînd metastaze în plămîn, pleură, suprarenale etc.

c) Cancerul de prostată și adenomul de prostată

Frecvența mare a cancerului care apare într-o glandă prostatică, care poate fi și locul de dezvoltare al unui adenom, ridică problema relației între cele două afecțiuni.

În prezent se consideră că nu este vorba de o degenerescență a adenomului (decît excepțional), ci de coexistența a două procese patologice, care iau naștere în porțiuni diferite ale glandei (prostata cranială pentru adenom, prostata caudală pentru cancer). Această diferență topografică explică de ce uneori putem extirpa un adenom și lăsa pe loc cancerul; de asemenea, putem înțelege că, după o adenomectomie, un cancer se poate dezvolta în glanda prostatică restantă, care de altfel nu este alta decît glanda caudală presată și refulată la exterior de adenomul de prostată.

d) Histologic

Cancerul de prostată este un epiteliom glandular fie vegetant, fie de cele mai multe ori un adevărat schir al glandei.

Potențialul evolutiv al cancerului de prostată este condiționat și de forma histologică a tumorii; astfel, unele forme (cancerul nediferențiat — anaplazic) sînt foarte invadante și metastazante, în timp ce altele (adenocarcinomul bine diferențiat) se dezvoltă încet și mai ales local. Există deci o clasificare histologică sau un „grad histologic" (P. Pavone-Mocaluso) care condiționează evoluția clinică și prognosticul afecțiunii:

— Gradul I = adenocarcinom bine diferențiat, cu rare atipii celulare;

— Gradul II = adenocarcinom bine diferențiat, cu multe atipii celulare;

— Gradul III = adenocarcinom puțin diferențiat, cu atipii și zone anaplazice sau cancer nediferențiat, fără aspecte citologice foarte atipice.

— Gradul IV = cancer nediferențiat, anaplazic sau cu aspecte citologice de mare malignitate.

Este deci de reținut că, atunci cînd apreciem gravitatea cancerului de prostată în funcție de clasificarea clinică (T.N.M.), trebuie să luăm în considerare și gradul histologic al leziunii; există stadii clinice de

Scanned with OKEN Scanner

început cu grad histologic mare (prognostic nefavorabil sau rezervat) și stadii clinice avansate dar cu grad histologic mic, ce pot fi susceptibile de tratament.

Simptomatologie

Simptomatologia cea mai frecventă este aceea dată de disectazia de col vezical, reprezentată de *tulburările micționale :*

— disuria, care se instalează precoce și progresează rapid ;

— polakiuria, mai ales nocturnă ;

— hematuria, de obicei inițială (cervico-trigonală), dar uneori și terminală (invadarea vezicii) ;

— durerile sînt caracteristice pentru cancerul de prostată : ele sînt continue, profunde în micul bazin, cu iradieri în perineu, pe uretră și cu exacerbări la micțiuni și defecație.

Rar, întîlnim urini infectate, semnele infecției urinare, sau retenția acută de urină.

Latența evoluției cancerului de prostată face ca uneori bolnavul să fie examinat pentru prima dată pentru semne ale extensiei tumorii : dureri sacrate, pelvine sau crurale, sciatică, edeme ale unui membru inferior, anemie, insuficiență renală sau chiar anurie. Aceste semne nu pot fi puse în legătură cu cauza lor, dacă omitem *tușeul de prostată :* reamintim că tușeul de prostată trebuie să facă parte *în mod obligatoriu din examenul complet al oricărui bolnav, mai ales după vîrsta de 45—50 ani !*

Examenul clinic

Esențial este tușeul rectal care ne furnizează :

a) uneori întîlnim leziunea într-un stadiu în care diagnosticul este imediat stabilit ; prostata mărită de volum, pietroasă, neregulată, multinodulară, cu o duritate lemnoasă, depășește glanda fără posibilitate de delimitare, incluzînd și veziculele seminale. Uneori o invadare posterioară prinde peretele rectului, simulînd cancerul rectal.

În această fază se poate evidenția, la palpare, adenopatie inghinocrurală, dovada blocajului căilor limfatice profunde.

b) mai frecvent, leziunile sînt limitate : fie prostata, deloc sau puțin mărită, este dură în totalitate, fie că întîlnim noduli izolați, de duritate lemnoasă, înglobați în porțiunea caudală și periferică a glandei și bine delimitați.

Nodulul dur și izolat este o leziune caracteristică și evocatoare pentru cancerul de prostată, dar nu patognomonică !

Este obligatoriu să facem diagnosticul diferențial cu : nodulul de prostatită cronică, litiaza prostatică și prostatita granulomatoasă.

c) uneori însă constatăm la tușeu semnele unui adenom : prostata este mărită de volum, regulată, limitată la capsula sa, uneori de consistență mai fermă, care însă se poate perfect explica prin pusee de adenomită. Această ultimă situație, destul de frecventă, este cea în care diagnosticul pozitiv și diferențial sînt dificil de stabilit.

Absența antecedentelor urologice, absența semnelor infecțioase, urinile limpezi sînt argumente împotriva adenomitei. Este absolut obligatoriu să apelăm la examene complementare.

Scanned with OKEN Scanner

Examene complementare

a) *Examenele radiologice* necesare sînt :

— radiografii simple ale sistemului osos (coloană lombară, bazin etc.) care pot pune în evidență fie imagini de condensare, fie imagini lacunare, eticheta metastazelor osoase ;

— urografia intravenoasă arată de obicei răsunetul obstacolului prostatopelvin asupra aparatului urinar cranial și este asemănătoare în modificări morfofuncționale cu cea a adenomului ; important este însă cînd apare caracterul unilateral al stazei și asimetria în răsunetul cranial, ceea ce este în favoarea cancerului ;

— uretrografia retrogradă, în afara deformării uretrei prostatice, rareori arată burgeoni intracanalari ;

— veziculografia poate oferi date morfologice prețioase cînd veziculele seminale sînt interesate de procesul neoplazic.

b) *Examenele de laborator* sînt de obicei importante :

— viteza de sedimentare mult accelerată, dar în afara puseelor infecțioase ;

— anemia se observă în formele evoluate ;

— fosfatazele acide sînt de obicei crescute (normal 5 unit. Plumel) în formele mai avansate : 50% în cancerul cu extensie locală și 75% în cancerul cu metastaze osoase. Tușeul rectal poate ridica trecător fosfataza acidă.

— frotiul urinar (tehnica Papanicolau), în stadiile III sau IV. constituie un element major de suspiciune.

c) *Puncția biopsică* este uneori indispensabilă ; ea se poate efectua prin :

— puncție perineală ;
— puncție transrectală ;
— perineotomie minimă ;
— rezecție transuretrală.

Nici această metodă nu reușește de multe ori să ne stabilească diagnosticul ; o puncție cu examen microscopic pozitiv impune diagnosticul, iar un examen negativ nu infirmă diagnosticul.

Prof. dr. E. Proca, în clinica de urologie de la Spitalul Fundeni, a adoptat încă din 1975 un protocol unic de investigație și tratament care se aplică tuturor bolnavilor cu cancer de prostată, indiferent de faza în care a fost depistat ; el constă din :

— urografie cu cistografie micțională (și clișeu postmicțional) ;
— radiografie pulmonară ;
— limfografie ;
— cavernografie ;
— biopsie osoasă din creasta iliacă ;
— cercetarea fosfatazelor acide și alcaline în sînge ;
— biopsie prostatică pe cale transrectală.

Dacă suspiciunea clinică este confirmată histologic, schema terapeutică cuprinde : prostatectomie totală sau subtotală, asociată cu castrare bilaterală și limfadenectomie pelvică, efectuată pe cale transperitoneală și urmată de tratament hormonal (estrogeni).

Diagnosticul pozitiv, deci în formele intracapsulare difuze (în special), *este dificil de pus ;* uneori este necesară proba tratamentului adenomitei. În cazul în care fenomenele inflamatorii cedează se poate sus-

Scanned with OKEN Scanner

ține diagnosticul de afecțiune benignă prostatică. Așa cum subliniază prof. dr. E. Proca, necesitatea stabilirii *diagnosticului clinic stadial* al cancerului de prostată de îndată ce s-a stabilit diagnosticul pozitiv al leziunii se impune, deoarece :

— permite estimarea prognosticului ;

— precizează indicația tratamentului complex ;

— oferă specialiștilor un limbaj comun asupra extinderii cancerului și a schemelor de tratament în funcție de stadiul evolutiv. Stabilirea stadiului clinic impune o schemă complexă de explorări, în care însă *elementul principal rămîne tușeul rectal.*

Stadiile clinice sînt :

T_0=cancer *in situ* ;

T_1=nodul neoplazic unic, limitat intracapsular, uneori ocult ;

T_2=leziune net palpabilă, ce cuprinde parțial prostata dar nu depășește capsula ;

T_3=extensia neoplazică extracapsulară, cu sau fără invadarea veziculelor seminale ;

T_4=invadarea organelor vecine (carcinomatoză prostatopelvină), metastaze ganglionare sau/și osoase.

Primul stadiu este subclinic, descoperit histologic în piesele după adenectomie pentru adenom de prostată.

Stadiul T_1, asimptomatic, este descoperit cu ocazia tușeului rectal efectuat de rutină și reprezintă o etapă optimă de diagnostic și tratament, cu mari șanse de vindecare.

Stadiul T_2 se caracterizează prin sindromul disectazic care nu se deosebește în acest stadiu de disectazia adenomului de prostată. Tratamentul chirurgical (prostatectomia totală) oferă posibilități de vindecare durabilă.

În stadiile T_3 și T_4 tratamentul chirurgical este depășit, bolnavul fiind eventual beneficiarul unui tratament complex prin hormoni, agenți fizici, chimioterapie etc.

Tratamentul

Întrucît diagnosticul precoce în perioada inițială a cancerului de prostată (T_0) este deosebit de dificil de stabilit, obiectivul medical posibil este de a diagnostica această gravă afecțiune la începutul perioadei de *stare* (T_1-T_2), perioadă în care cancerul de prostată beneficiază de tratamentul chirurgical asociat cu alte metode. Tratamentul este justificat numai dacă diagnosticul de cancer de prostată a fost confirmat prin puncție biopsică a prostatei, care se efectuează indiferent de forma clinică a neoplasmului.

Examenul anatomo-patologic trebuie să menționeze gradul de diferențiere histologică care, coroborat cu stadiul clinic, poate fixa un tratament corespunzător fiecărui caz în parte.

Este de asemenea obligatoriu ca orice epicriză sau bilet de ieșire din spital să menționeze rezultatul tușeului rectal, rezultatul anatomo-patologic și stadiul de dezvoltare al cancerului.

Avînd în vedere imposibilitatea practică de a diagnostica cancerul de prostată *in situ* (T_0 sau T_1) precum și coexistența acestuia cu adenomul de prostată, se recomandă suspendarea tratamentului cu androgeni în adenomul de prostată, acesta favorizînd apariția sau dezvoltarea rapidă a adenocarcinomului prostatic. De asemenea, pentru a evita confuziile,

Scanned with OKEN Scanner

se propune suspendarea tratamentului cu sintofolin în adenomul simplu de prostată.

Tratamentul cancerului de prostată își propune 2 obiective :

— să se opună dezvoltării cancerului și metastazelor ;

— să se opună și să amelioreze tulburările mecanice ale căilor urinare.

1) Tratamentul cancerului și metastazelor cunoaște mai multe metode :

a) Agenții fizici, radioterapia și radiumterapia, nu au dat rezultate încurajatoare ; izotopii radioactivi injectați direct în tumoră au dat uneori rezultate bune.

b) Prostatoveziculectomia, pe cale retropubiană sau perineală, constă în extirparea în bloc a prostatei și veziculelor seminale și uneori și rezecția colului vezical. Această metodă chirurgicală, care urmărește tratamentul radical, este aplicabilă cu bune rezultate în formele nodulare sau intraglandulare, care nu prezintă semne clinice, radiologice și biologice de extensie. Din nefericire doar 10—15% din cazuri sînt diagnosticate în acest stadiu și beneficiază de tratamentul chirurgical radical.

c) Tratamentul antiandrogenic este în practică cel mai utilizat. S-a demonstrat (Huggins) că, pentru a se dezvolta, cancerul necesită prezența hormonilor androgeni și aceasta cu atît mai mult cu cît cancerul este mai diferențiat histologic. Tratamentul este deci antiandrogenic.

— Estrogenoterapia utilizează estrogeni de sinteză (Dietylstilbestrol, Dinoestrol, Chlorotrianisen, Sintofolin, Trianisoestrol T.A.C.E. etc.) sub formă de injecții, *per os* sau în implante.

Dozele nu sînt riguros stabilite și diferă în funcție de vîrstă, toleranța bolnavului și extinderea leziunilor. O schemă des utilizată este următoarea :

— doză de atac, 50—100 mg (Dietilstilbestrol etc.) pe zi, timp de 10 zile și, în funcție de ameliorarea clinică (dureri, polakiurie, disurie), doza se reduce la 75 mg, 50 mg, 25 mg pe zi, *per os* sau intramuscular, aproximativ 2 luni. Odată cu apariția ginecomastiei, atrofiei testiculare, instalarea impotenței, modificările vocii și mai ales a elementelor furnizate de tușeul rectal și repetarea biopsiei, se trece la :

— doza de întreținere de 5 mg pe zi, bucal, permanent ; dacă apare intoleranța digestivă se recurge la implante (substanță cristalizată 200—500 mg/doză) în teaca drepților abdominali odată la 45—60 de zile.

Rezultatul este în majoritatea cazurilor bun și uneori foarte bun ; starea generală se ameliorează, fenomenele clinice diminuează mult, tumora se micșorează (uneori foarte mult) iar metastazele diminuează, sau cele osoase pot chiar să dispară. Uneori pot apărea fenomene secundare cu tulburări digestive, tulburări cardiocirculatorii, hipertensiune arterială, stări alergice etc.

Tratamentul hormonal asociat fără intervenție operatorie nu sterilizează niciodată prostata și este necesar să fie administrat în doze mici, de întreținere, tot restul vieții.

Pentru a întări efectul tratamentului antiandrogenic, în special la bolnavii mai tineri, se pot asocia :

— *castrația chirurgicală ;*

— *suprarenalectomia bilaterală* chirurgicală ; reducerea secreției androgenilor suprarenalieni se poate obține și printr-o corticoterapie prelungită.

Scanned with OKEN Scanner

— *hipofizectomia* (fie chirurgicală, fie prin distrugerea cu izotopi) poate uneori să contribuie la ameliorarea formelor foarte dureroase.

Terapia antiandrogenică (medicamentoasă și chirurgicală) ameliorează sensibil durata de supraviețuire și uneori transformă o fază avansată într-o fază chirurgicală (prostatoveziculectomie totală); de asemenea, consolidează postoperator rezultatele chirurgicale.

Supraviețuirea prin terapie antiandrogenică poate fi prelungită pînă la 3—5 ani sau chiar mai mult.

Redăm în continuare concluziile elaborate de secția de urologie a U.S.S.M.-ului în cadrul simpozionului cu tema: Diagnosticul și tratamentul cancerului de prostată, din septembrie 1980:

Tratamentul chirurgical va ține cont strict de gradul de stadiere T.N.M.

În stadiul de cancer in situ (ocult sau academic), T_0, descoperit întîmplător într-un adenom de prostată extirpat chirurgical, dacă este vorba de un focar unic, cu celule bine diferențiate, bolnavul adenomectomizat va fi urmărit ambulatoriu prin dispensarizare; în cazul unui focar mai mare, cu tendințe agresive, pe lîngă adenomectomie va fi efectuată orhiectomia, se vor administra hormoni și bolnavul va fi urmărit periodic.

În stadiul T_1 *sau* T_2, cancerul de glandă cuprins în capsula sa anatomică, fără să o cuprindă și fără a o depăși, se recomandă prostatoveziculectomia totală și orhiectomia. Acolo unde există posibilități și este dobîndită o experiență, se indică radioterapia prostatică utilizînd o formă de energie înaltă, asociată orhiectomiei. În funcție de indici de prognostic mai grav, de infiltrație, de anaplazie și altele, se pot asocia hormoni, citostatice și imunoterapie.

Pentru stadiul T_3 — cazuri nechirurgicale — se propune: radioterapie cu energii înalte, cobaltoterapie+orhiectomie+hormonoterapie și act chirurgical necesar dezobstrucției, dacă obstrucția există. Facultativ: citostatice, imunoterapie etc.

Pentru stadiul T_4 nu avem o schemă terapeutică anume. Se va proceda ca și în stadiul T_3 la care putem asocia și extirparea a cît mai mult țesut neoplazic, știind că eficacitatea tratamentului asociat este invers proporțională cu cantitatea de țesut neoplazic restant.

Pentru tratamentul metastazelor: radioterapie pe metastază, citostatice, hormoni (la cei care n-au făcut hormonoterapie pînă în acest stadiu), imunoterapie, chirurgie endocrină și chiar chirurgie de exereză pe metastaza izolată.

2) *Tratamentul complicațiilor urinare ale cancerului de prostată* este totdeauna chirurgical și constă din:

a) rezecția transuretrală a prostatei și a colului vezical, care stabilește pentru o perioadă tranzitul urinar vezicouretral;

b) evidarea prostatică transvezicală, cu același scop;

c) derivarea urinilor prin:
— ureterostomie cutanată bilaterală;
— ureterostomie transileală;
— nefrostomie.

Cistostomia definitivă este contraindicată în cancerul de prostată.

Aceste restabiliri de flux urinar sau derivații urinare ameliorează uneori starea generală și oferă timp pentru utilizarea celorlalte tratamente.

Scanned with OKEN Scanner

PATOLOGIA CHIRURGICALĂ A TESTICULULUI

TUMORILE TESTICULULUI

Cu rare excepții, tumorile testiculului sînt toate tumori maligne; cancerul testiculului apare cu predilecție la adultul tînăr, între 20—35 de ani, fiind însă uneori semnalat și la copii. Datorită invadării precoce a sistemului limfatic și stabilirii tardive a diagnosticului (peste 50% au deja metastaze la primul examen clinic), cancerul testiculului are prognostic grav.

Frecvența tumorilor maligne ale testiculului este de 2% din tumorile maligne ale bărbatului și în marea lor majoritate (peste 95%) sînt unilaterale.

Cauzele cancerului testicular nu sînt elucidate; au fost incrimate traumatismele testiculare și ectopia testiculară, care ar favoriza proliferarea țesutului tumoral.

Clasificare

Cancerul testicular se poate dezvolta din:

a) Elemente normale ale glandei:

— din tubii seminiferi, cel mai frecvent — *seminoamele;*

— din tubii drepți — *tumori wolffiene;*

— din țesutul hormonal — *tumori interstițiale;*

— din țesutul conjunctiv — *sarcoame.*

b) Din incluzii embrionare, elemente deci anormale ale glandei, dînd embrioamele (disembrioame).

Date și criterii histologice, clinice, evolutive și terapeutice permit următoarea clasificare a tumorilor testiculare:

I. Tumori primare

A. Tumori germinale:

1) Seminoamele;

2) Embrioamele, care pot fi:

— *embriomul pur* (țesuturi distincte dar nu organe) ca enchondromul, mixomul, osteomul etc.;

— *teratomul* (conținînd fragmente de organ ca păr, dinți, intestin);

Scanned with OKEN Scanner

— *embrioamele degenerate,* din care menționăm corio-epitelioamele testiculare.

Tumorile embrionare benigne sînt însă foarte rare (5%), ele degenerînd rapid și constant în carcinoame embrionare, coriocarcinoame — corioepitelioame, teratocarcinoame sau sarcoame.

3) Tumori combinate (seminom+teratom).

B. Tumori negerminale

Sînt foarte rare, și pot fi :

— tumori cu celule interstițiale — adenom leydigian ;

— tumori cu celule Sertoli — tumori feminizante ;

— tumori stromale.

II. Tumori secundare

Sînt foarte rare, metastaze din alte organe, limfoame maligne, mielom multiplu sau în cadrul unei hemopatii (Hodgkin).

Anatomie patologică

Histologic, neoplasmele testiculare nu au o structură uniformă.

Seminomul (sau goniomul) este tumora cea mai des întîlnită ; ea se dezvoltă din celulele încă nediferențiate ale liniei seminale (goniale), fiind un epiteliom seminal (din celulele tubului seminifer). Este o tumoră constituită din celule clare, egale, poligonale, grupate în cordoane ; la secțiune este de culoare galben-roză, împărțită de septuri fibroase, în lobi.

Embriomul derivă din țesuturi străine de glandă, din incluziuni embrionare, cu o histopatologie complexă : țesut cartilaginos, fibre musculare, epiteliu pavimentos și digestiv etc. Carcinomul embrionar în special se poate prezenta variat, fie cu celule nediferențiate sau puțin diferențiate evoluînd către teratomul tipic, sau cu celule parțial diferențiate, evoluînd către coriocarcinom. Corioepiteliomul, tumoră de tip placentar, prezintă numeroase vilozități coriale.

Neoplasmele testiculare pot exista ca varietate pură sau asociate (15 posibilități de asociere, clasate în 5 grupe) ; se impune deci un examen histologic minuțios executat din numeroase secțiuni ale tumorii.

La început cancerul testicular este localizat la nivelul glandei, doar albugineea fiind uneori hipervascularizată. Mult timp epididimul, vaginala și cordonul spermatic sînt indemne ; într-o fază mai avansată, testiculul este mărit de volum și boselat.

În schimb, extensiunea cancerului la distanță se face *foarte precoce,* pe cale limfatică, cu invadarea ganglionilor lombo-aortici ; de la aceste relee limfatice și prin cisterna lui Pecquet, invadarea prinde ganglionii supraclaviculari stîngi și determină metastaze viscerale, frecvente mai ales în plămîn, ficat, oase.

Simptomatologie

Aspectele clinice ale cancerelor testiculare diferă în funcție de etapa evolutivă în care sînt diagnosticate ; se descriu trei etape, și anume :

Etapa inițială, care se caracterizează prin absența semnelor locale și generale sau prin minimum de semne. Descoperirea tumorii se face fie

Scanned with OKEN Scanner

cu ocazia unui minuțios examen general al bolnavului, fie cu ocazia unui traumatism local; este deci o descoperire întîmplătoare sau providențială (Chevassu).

În glanda de aspect și consistență normală se palpează o leziune tumorală mică, plată, de obicei dură, net delimitată, insensibilă; în rest, epididimul, vaginala, funiculul spermatic, scrotul, veziculele seminale, prostata, într-un cuvînt toate organele și structurile anatomice vecine sînt perfect normale. O astfel de tumoră testiculară izolată *trebuie considerată, practic, întotdeauna un cancer;* sifilisul testicular, leziune rarisimă, se însoțește de o reacție inflamatorie caracteristică a vaginalei (presărată cu „grăunțe de plumb"), iar orhita granulomatoasă nu poate fi susținută decît histologic. Se impune deci, pentru diagnosticul pozitiv și diferențial, explorarea operatorie (orhidotomie exploratorie).

Etapa tumorală, etapă mai avansată, se caracterizează prin prezența netă a unei tumori intrascrotale, pentru care bolnavul se prezintă la medic. Scrotul de aspect normal, suplu și mobil, este rareori întins pe testicul.

Vaginala este de asemenea normală, putîndu-se palpa la polul superior al testicului; uneori există un hidrocel (10% din cazuri), care impune puncție și aspirația lichidului, ceea ce restabilește posibilitatea unui examen clinic. Este indicat ca lichidul de puncție să fie examinat pentru depistarea eventualelor celule anormale și pentru dozarea prolanului.

Epididimul se repereză și se palpează, fiind de volum și consistență normală; chiar în stadiile mai avansate ale tumorii testiculare, cu testicul mărit de volum, epididimul deplasat uneori rămîne însă net delimitat printr-un șanț de restul glandei tumorale. Uneori se impune diagnosticul diferențial cu epididimita tuberculoasă (explorare chirurgicală).

Tumora mărește uniform testiculul în majoritatea cazurilor, păstrîndu-i însă forma ovală; tumora este netedă sau boselată, nedureroasă, provoacă o jenă locală și senzația de greutate testiculară și este opacă la transiluminare. Cordonul spermatic este de obicei normal la inspecție și palpare; uneori însă este ușor îngroșat (prinderea trunchiurilor limfatice funiculare), poate prezenta un varicocel discret, iar artera spermatică pulsează puternic (semnul lui Duplay), datorită hipervascularizației testicului tumoral.

Contralateral, organele genitale externe sînt normale (exceptînd cazurile rare de bilateralitate reprezentate în special de limfosarcoame), veziculele seminale și prostata normale, iar urinile limpezi cu micțiuni fiziologice.

Diagnosticul prezumtiv de cancer testicular se pune deci în acest stadiu pe prezența tumorii testiculare, cu caracterele descrise, care respectă celelalte anexe scrotale și care apare la un adult tînăr.

Etapa tardivă. În acest stadiu, cancerul testicular este pus în evidență îndeosebi prin invazia sistemului limfatic și prin metastazele la distanță. Simptomatologia este deci dominată de suferința altor sisteme și organe, tumora testiculară uneori mică trecînd adesea pe al doilea plan.

În funcție de localizarea metastazelor și de tulburările provocate de acestea, se descriu următoarele sindroame:

a) Sindroame abdominale, provocate de compresiunile determinate de grupele sau masele ganglionare paraaortice lombare; simptomatologia poate îmbrăca forma acută, pseudopancreatică (Gosset) sau cronică, si-

Scanned with OKEN Scanner

mulînd ulcerul duodenal. Radiografiile baritate gastroduodenale pun în evidență împingerea înainte a stomacului și lărgirea cadrului duodenal. Palparea profundă relevă în unele cazuri (pacienți slabi) mase tumorale ganglionare paravertebrale.

b) Sindroame pleuropulmonare determinate de adenopatie mediastinală și metastazele pleuropulmonare se manifestă prin tuse, spută hemoptoică, dureri toracice, tulburări cardio-respiratorii complexe ; examenul radiologic este revelator. Concomitent cu metastazele pulmonare, în majoritatea cazurilor se găsesc și metastaze hepatice, a căror prezență este uneori dificil de pus în evidență (scintigrafie hepatică etc.).

c) Sindroame lombare, în care simptomatologia cea mai des întîlnită este aceea de stază renală sau pielo-nefrită. Urografia evidențiază compresia și împingerea ureterelor în afară de către masele ganglionare metastatice și distensia pielo-caliceală.

d) Metastaze osoase, uneori cu determinarea de fracturi spontane.

e) Sindroame neurologice, determinate de prinderea simpaticului lombar.

f) Sindroame dureroase, prin înglobarea în metastazele ganglionare a filetelor nervoase ; localizarea este diversă, uneori inghino-scrotală.

În unele forme apare și *ginecomastia bilaterală*, consecința hipersecreției hormonale ; o întîlnim în special în corioepiteliom.

Explorări paraclinice

Completează examenul clinic care, așa cum am arătat, trebuie să fie foarte atent executat. Explorările paraclinice permit stabilirea diagnosticului pozitiv și diferențial, depistarea metastazelor și complicațiilor, stabilesc stadiul evolutiv și orientează tratamentul.

1) Explorările de laborator se vor adresa, de rutină, tuturor constantelor bio-umorale importante ; se pune accentul pe depistarea anemiei, hipoproteinemiei și pe explorările aparatului urinar.

Pentru susținerea diagnosticului pozitiv și mai ales pentru orientarea tipului histologic al cancerului testicular, date importante sînt furnizate de *dozările prolanului urinar*.

Prolanul A (de origine hipofizară) există în urină în mod normal în jurul cifrei de 25 U șoarece ; creșterea prolanului A în urină are interpretări diagnostice în funcție de valorile găsite :

- o creștere ușoară, în jur de 500 U, se observă în embriom ;
- o creștere medie, între 500—2000 U se constată în seminom ;
- o creșterea considerabilă, între 30000—50000 U se întîlnește în corioepiteliom.

Prolanul B (de origine placentară) este caracteristic pentru corioepiteliom de așa manieră încît, dacă examenul histologic ne indică un seminom, este obligatoriu de a multiplica secțiunile piesei tumorale, deoarece în mod cert se pune în evidență țesutul corial.

Așa cum s-a arătat, corioepiteliomul se însoțește aproape constant de ginecomastie.

Aceste modificări ale valorilor prolanului în urină pot constitui în multe cazuri argumente de diagnostic al cancerului testicular și de orientare asupra formei sale histologice ; trebuie reținut însă că prolanuria nu este obligatorie și absența prolanului în urină nu infirmă diagnosticul de cancer testicular. Dacă însă prolanuria este prezentă, are o certă valoare prognostică : dispariția sa trebuie să urmeze ablației

Scanned with OKEN Scanner

tumorii, persistența ei denotă existența metastazelor, iar reapariția trădează dezvoltarea postoperatorie a unei metastaze.

Trebuie deci ca explorările hormonale să se facă la toți bolnavii cu cancer testicular (sau suspecți), urmărindu-se dinamic (pe curbe) valorile prolanemiei, prolanuriei și foliculinemiei, pre- și postoperator. Estrogenii urinari sînt crescuți în tumorile sertoliene și interstițiale ; în acestea din urmă cresc și 17-cetosteroizii.

2) *Explorări radiologice.* Extensia metastatică, așa cum s-a arătat, poate fi pusă în evidență mai ales în etapa tardivă, prin examenul clinic : palparea fosei supraclaviculare stîngi, a zonei epigastrice și a foselor lombare, unde se pot percepe masele ganglionare. Ceea ce este însă inaccesibil palpării se poate evidenția cu ajutorul examenului radiologic din care menționăm :

a) radiografia pleuro-pulmonară pentru depistarea metastazelor pulmonare ;

b) urografia intravenoasă poate arăta împingerea în afară a ureterelor lombare de masa tumorală ganglionară și uneori o stază pielo-caliceală prin compresiune ureterală ; ureteropielografia retrogradă se execută de excepție (cînd urografia este neconcludentă) ;

c) tranzitul baritat digestiv relevă uneori o deviere prin împingere laterală a esofagului de ganglionii din mediastin, sau o lărgire a cadrului duodenal, care este împins înainte (uneori și stomacul) pe clișeele de profil, de ganglionii lateroaortici ;

d) cavografia poate în unele cazuri depista o compresiune venoasă prin adenopatie ;

e) limfografia (metoda Kinmoth etc.) furnizează uneori date importante ; invadarea ganglionară se traduce fie prin excluderea circulației limfatice, fie prin aspect lacunar sau defect de umplere. Tehnica limfografiei este însă în studiu și în curs de ameliorare, ceea ce face ca interpretarea imaginilor să fie cîteodată dificilă ; limfografia reușită indică nivelul invaziei ganglionare (ganglioni mîncați de molii) și deci nivelul extinderii evidărilor ganglionare și al stabilirii cîmpurilor de iradiație. Ea permite de asemenea de a aprecia calitatea limfadenectomiei, prin clișeele postoperatorii.

f) radiografiile osoase pot depista metastaze ;

g) scintigrafia hepatică (simplă sau asociată cu alte tipuri de explorări ale ficatului, ca portografia, arteriografia, ecografia etc.) poate depista metastazele hepatice.

Alte explorări se pot adresa direct tumorii și testiculului și constau în :

— *transiluminația* sau diafanoscopia, care însă nu este specifică numai pentru cancerul testicular ;

— *radiografia testicului,* simplă sau după insuflare cu aer, (oxigen) în cavitatea vaginală ;

— *biopsia percutanată* nu are valoare decît dacă este pozitivă și riscă diseminarea, ceea ce nu o face utilizabilă.

Forme clinice

Forma clasică este cea pe care o întîlnim în etapa tumorală a evoluției, caracterizată prin testicul mare, greu, dur, cu anexe și funicul normal.

1) Uneori însă simptomatologia locală a cancerului este *atipică :*

Scanned with OKEN Scanner

— *forme care simulează o epididimită acută,* fie cu epididimul mărit mult, fie un chist epididimar sau epididimita nodulară ;

— *forma cu hidrocel* (10%) pe care am amintit-o și care impune punctie, evacuare și examen clinic, inclusiv examenul citologic și hormonal (prolan) al lichidului ;

— *forma acută* în care durerea, roșeața și edemul pot orienta spre o orhiepididimită ; lipsa antecedentelor inflamatorii și prezența „orhitei izolate" (prezentă doar în oreion) sînt întotdeauna suspecte ;

— *forma atrofică,* rară, datorită tumorii localizate în polul superior al glandei, care a înglobat artera spermatică, determinînd atrofia testiculului ;

— *forma bilaterală,* fie concomitentă, fie consecutivă, este foarte rară.

— *cancerul pe testicul ectopic* poate simula o hernie (în ectopia inghinală) sau un sindrom abdominal acut (în ectopia înaltă, profundă). Bursa goală de partea dureroasă sugerează diagnosticul. Frecvența relativă a cancerului pe testiculul ectopic este un argument pentru castrare, atunci cînd acesta nu poate fi coborît chirurgical.

2) Forma metastatică, în care cancerul testicular latent este pus în evidență în etapa tardivă, printr-o metastază sau prin prezența maselor ganglionare latero-aortice, supraclaviculare etc.

Diagnosticul pozitiv

Se stabilește pe baza examenului clinic local și general (minuțios), la care se adaugă explorarea bioumorală (prolanuria), radiologică și eventual unele explorări speciale. Este obligatoriu ca pe lîngă diagnosticul de leziune să se stabilească și diseminarea cancerului și deci încadrarea lui stadială.

Diagnosticul diferențial trebuie să elimine *tumefacțiile scrotale nedureroase* (hidrocelul, spermatocelul, epididimita bacilară, goma luetică, orhita granulomatoasă, boala Hodgkin cu localizare testiculară, tumorile paratesticulare benigne etc. și *tumefacțiile scrotale dureroase,* ca epididimita acută nespecifică sau epididimita cronică nodulară.

În cadrul diagnosticului diferențial, în caz de dubiu, biopsia-excizia trebuie executată fără reținere, avînd în vedere gravitatea cancerului testicular.

Evoluție și prognostic

Evoluția este relativ lentă în etapa inițială și tumorală, după care se accelerează odată cu difuzarea limfatică și apariția metastazelor ; uneori se întîlnesc evoluții rapide în cîteva luni (Gordon, Taylor etc.).

Prognosticul este grav și foarte grav, în funcție de natura histologică a cancerului testicular ; cauzele principale ale gravității evoluției și prognosticului sînt condiționate și de următorii parametri ai acestei afecțiuni :

— vîrstele tinere ale bolnavilor ;

— tendința precoce de propagare limfatică și aria întinsă a difuzării ;

— diagnosticul se stabilește de obicei tardiv.

În funcție de natura histologică a cancerului, s-au descris cinci grupe de tumori testiculare cu valoare prognostică :

a) prognosticul fatal : coriocarcinoamele, prolanurie B peste 5 U și persistentă, metastaze pulmonare și osoase ;

b) prognostic prost : metastaze de disembriom (ganglionare), metastaze multiple de seminom, carioepiteliomul cu prolanurie B crescută și rezistentă la tratament ;

Scanned with OKEN Scanner

c) prognostic mediocru: disembrioame fără metastaze și țesut corial, seminoame cu prolanurie A peste 25 U.

d) prognostic relativ bun: seminoame fără metastaze și fără prolanurie (sau sub 25 U);

e) prognostic bun: teratoamele diferențiate și extirpate înainte de malignizare.

Tumorile cu hiperplazia celulelor interstițiale și bolnavii cu testele umorale pozitive mor pînă la 2 ani.

Tratament

1) Tratamentul cancerului de testicul impune întotdeauna castrare; orhidectomia (pe cale inghinală) cu secțiunea înaltă a cordonului se impune chiar dacă există metastaze.

2) În funcție de rezultatul examenului histologic al piesei operatorii se asociază orhidectomiei un tratament complementar:

a) În seminom radioterapia este absolut indicată; atît metastazele cît și masele ganglionare sînt radio-sensibile.

b) În corioepiteliom nici exereza și nici radioterapia nu ameliorează rezultatele dezastruoase; chimioterapia antimitotică în schimb a adus uneori rezultate nesperate. Se va executa deci orhidectomie simplă, la care se asociază antibiotice antitumorale (tip actinomicină) și antimetaboliți (méthotrexate).

c) În disembrioame tendința actuală este de a se executa extirparea lărgită a ganglionilor și căilor limfatice retroperitoneale, de la arcada crurală pînă la artera renală (operația Chevassu), urmată de radioterapie.

În toate cazurile, bolnavul trebuie supravegheat continuu prin examene clinice, radiologice și biologice. Reapariția prolanuriei este indicația certă a constituirii unei metastaze și impune individualizarea ei, eventual extirparea și aplicarea radioterapiei.

Așa cum s-a amintit, prognosticul cancerului de testicul este diferit, în funcție de stadiul de evoluție și mai ales de natura histologică a tumorii.

Seminomul are evoluția cea mai puțin defavorabilă pentru că, tratat, s-au putut constata supraviețuiri de peste 5 ani în 70—80% din cazuri. Pentru disembrioame, supraviețuirea scade la 20%, în timp ce în cazul corioepiteliomului moartea survine în maximum 2 ani.

HIDROCELUL

Hidrocelul este constituit de prezența de lichid limpede, sero-citrin, în cavitatea vaginală a testicululuui.

Etiopatogenie

Constituit dintr-un lichid clar, citrin, bogat în albumină, hidrocelul se poate forma fie într-o vaginală normală, constituind *hidrocelul simplu*, fie în prezența persistenței canalului peritoneal-vaginal rămas permeabil, constituind *hidrocelul congenital*.

Cauza acumulării de lichid în cavitatea vaginală a testicului nu este bine elucidată. Hidrocelul poate apărea la orice vîrstă și în general recunoaște în antecedente leziuni inflamatorii la nivelul organelor

Scanned with OKEN Scanner

genitale ; astfel, uneori întîlnim prostatite, veziculite, uretrite, epididimite etc. În unele cazuri apare concomitent cu o epididimită tuberculoasă sau consecutiv unei tumori testiculare.

Hidrocelul bilateral (formă rară) poate recunoaşte o etiologie luetică. Prezenţa lichidului pare să fie consecinţa unor microleziuni epididimare (spermatozoizi în lichid), la care se asociază uneori tulburări de resorbţie, datorită şi diminuării permeabilităţii căilor limfatice locoregionale (consecinţa unor inflamaţii în antecedente).

Anatomie patologică

Scrotul respectiv este mărit de volum, de formă ovoidă, avînd aspectul unei tumori lichidiene, în care sînt înglobate testiculul şi epididimul.

Vaginala este destinsă, subţire, cu excepţia formelor vechi în care poate fi îngroşată şi cloazonată.

Tunica fibroasă care învelește vaginala este de asemenea destinsă şi uneori îngroşată şi septată.

Conţinutul lichidian sero-citrin (uneori opalescent) poate ajunge la cantităţi de cîteva sute de ml ; este un transsudat bogat în albumină (coagulează la căldură), care conţine celule endoteliale şi limfocite. Predominanţa polinuclearelor trădează originea infecţioasă, în timp ce prezenţa limfocitelor ridică problema etiologiei tuberculoase.

Testiculul, de aspect normal sau moderat atrofiat, este împins posteroinferior, iar epididimul coafează testiculul şi prezintă uneori cicatrice sau noduli scleroşi, sechele ale inflamaţiei.

În cadrul *hidrocelului congenital* se descriu mai multe varietăţi :

— hidrocelul comunicant, în care canalul peritoneo-vaginal, permeabil în întregime, permite trecerea lichidului din cavitatea vaginală în cavitatea peritoneală. Este deci asociată şi o hernie inghino-scrotală, uneori o ansă intestinală sau epiploonul putîndu-se angaja în canalul peritoneo-vaginal ;

— hidrocelul funiculo-vaginal, în care canalul este închis în partea sa superioară ;

— chistul de cordon, reprezentat de un hidrocel dezvoltat într-un segment închistat al porţiunii funiculare a canalului peritoneo-vaginal.

Simptomatologie

Semne clinice

Hidrocelul se prezintă ca o tumoră a bursei, acoperit de tegumentele întinse şi care alunecă pe formaţiunea tumorală, de formă ovoidă, de volum variabil, de consistenţă renitentă (sau fluctuentă), nedureroasă sau moderat sensibilă. Consistenţa este omogenă, fără să se palpeze nici plăci dure, nici „grăunţe de plumb".

Semnele sale caracteristice sînt :

— ciupirea vaginalei parietale, destinsă de lichid, nu se poate efectua (semnul lui Sebileau) ;

— palparea (sau ciupirea) epididimului, etalat, subţiat şi înglobat în tumora lichidiană, de asemenea nu se poate executa (semnul lui Chevassu) ;

— transiluminarea sau transluciditatea, semn de asemenea patognomonic pentru hidrocel, trebuie întotdeauna căutată ; se execută într-o cameră obscură, privind în grosimea tumorii un focar luminos. În cazul formaţiunii lichidiene cu conţinut clar (hidrocel) fasciculul luminos traversează tumora. Atunci cînd conţinutul este purulent sau he-

Scanned with OKEN Scanner

matic, sau atunci cînd învelişurile hidrocelului sînt îngroşate (pahivaginalita etc.), semnul este negativ.

Examenul complet trebuie întotdeauna făcut pentru a elimina vaginalitele secundare. În hidrocelul simplu examenul cordonului, al bursei opuse, tuşeul rectal, nu evidenţiază nimic patologic ; urinile sînt limpezi şi sterile.

Diagnosticul diferenţial se face cu varicocelul gigant, cu hernia inghino-scrotală (hidrocelul nu se reduce), cu inflamaţiile acute sau cronice ale scrotului şi burselor (flegmoane, abcese etc.), cu tumori testiculare, epididimare sau scrotale.

Evoluţia este lentă şi benignă ; uneori însă evoluează rapid şi incomodează prin mărime, mai ales în mers şi în timpul actului sexual. Azoospermia este frecventă de partea bolnavă şi de obicei dispare după tratarea hidrocelului.

Tratament

a) Puncţia evacuatoare (tratament conservator) este ineficace, deoarece acesta se reface ; puncţia urmată de injectarea de substanţe modificatoare (soluţii sclerozante, iodate, alcool, cortizon hidrosolubil etc.) a dat unele rezultate, însă uneori a determinat reacţii violente locale foarte dureroase. Ele sînt complet contraindicate în hidrocelul congenital cu comunicarea marii cavităţi abdominale sau cînd există asociată o hernie.

b) Tratamentul hidrocelului este chirurgical (tratament radical) şi constă din secţionarea şi eversia vaginalei pe cordon ; atunci cînd vaginala este mult mărită, se asociază cu eversia rezecţia sa parţială. Rezultatele sînt constant bune.

c) Tratamentul hidrocelului congenital cu persistenţa canalului peritoneo-vaginal constă din :

— desfiinţarea canalului comunicant (rezecţia sa) ;
— cura radicală a herniei (cînd este cazul) ;
— rezecţia şi eversia vaginalei pe cordon.

Obligatoriu în toate cazurile, testiculul şi epididimul vor fi examinate pentru a exclude o altă etiologie (tumorală, tuberculoasă etc.).

Scanned with OKEN Scanner

ARTERIOPATIILE PERIFERICE

Progresele realizate în ultimele decenii în patologia arterială au dus la schimbarea unor noțiuni și atitudini în acest domeniu (nomenclatură, clasificare, stadializare, terapeutică).

Clasificarea bolilor arteriale are o parte de arbitrar, decurgînd din imperfecțiunea cunoașterii etiologiei. Numai un număr restrîns de arteriopatii au etiopatogenie cunoscută și decelabilă ; grupa cea mai mare o formează entități nosologice bine definite prin anumite caractere clinice, deși au o plurietiologie la care nu totdeauna poate fi evidențiat factorul principal. Pe de altă parte, în cursul evoluției unor anumite forme de arteriopatie, se asociază alterări mixte, leziunile inflamatorii intricîndu-se cu leziuni degenerative, la care se sumează destul de frecvent elementul funcțional vasomotor. Din aceste motive s-a renunțat la termenul de arterită pentru a defini cadrul larg al acestor afecțiuni, fiind înlocuit cu cel de arteriopatie.

Suferința arterială, indiferent de etiologie, este cauzată de scăderea aportului sanguin, insuficiența irigației în repaus, sau un deficit relativ, în raport cu necesitățile țesuturilor în diferite împrejurări, constituind cauza principală a simptomelor și semnelor bolilor arteriale periferice numite „ischemice".

Ischemia periferică cu toate manifestările pe care le antrenează se poate instala acut, realizînd *sindromul de ischemie acută periferică* (avînd ca substrat morfopatologic ocluzia arterială acută — O.A.A.), sau lent și progresiv, caracterizînd *sindromul de ischemie periferică cronică* (fiind vorba de obliterări arteriale cronice — O.A.C.). Acestea sînt consecința unor obstacole arteriale organice. Pe lîngă cele de mai sus, există suferințe arteriale legate de tulburări vasomotorii, realizînd bolile vasomotricității, sau alte leziuni de tipul fistulelor arterio-venoase, tumorilor sau anevrismelor arteriale, care doar uneori realizează ischemie.

SINDROMUL DE ISCHEMIE ACUTĂ PERIFERICĂ

Definiție : suprimarea bruscă, parțială sau completă a fluxului sanguin prin una sau mai multe artere periferice, cu apariția rapidă în

aval a tulburărilor ischemice care pot fi pasagere, prelungite sau permanente.

Etiopatogenie

Obstrucția arterială acută poate fi de natură organică, funcțională sau, deseori asociată.

I. Factorii organici :

1. *Traumatismele arteriale,* reprezentate prin contuzii, plăgi sau secțiunea arterială.

2. *Emboliile* provin cel mai frecvent din inima stîngă :

— fibrilația atrială, cardiopatia ischemică, insuficiența cardiacă congestivă, stenoza mitrală, prin staza pe care o determină în atriul stîng, determină frecvent tromboze atriale — sursă emboligenă ;

— infarctul miocardic acut poate debuta prin embolie și consecutiv ischemie acută periferică, iar un infarct miocardic vechi cu anevrism al peretelui ventriculului stîng care conține trombi poate fi sursă de embolii ;

— endocardita bacteriană subacută poate determina embolii septice ;

— în mixomul atrial stîng, se poate detașa un fragment care să embolizeze o arteră periferică ;

— anevrismul aortic sau arterial periferic poate declanșa embolii în artera subjacentă, reprezentate de trombi sau plăci de aterom detașate.

3. *Trombozele acute* pot surveni în următoarele situații :

— pe fisuri ale plăcilor de aterom ;

— ca urmare a hipotensiunii și scăderii debitului periferic cu încetinirea fluxului sanguin în cursul infarctului miocardic acut, al unei insuficiențe cardiace sau hemoragii masive ;

— în cursul unor discrazii sanguine : leucemii, policitemia vera, crioglobulinemii, coagulopatii ;

— în cursul traumatismelor arteriale ;

— arteritele inflamatorii, prin alterarea peretelui arterial favorizează tromboza : trombangeita obliterantă, periarterita nodoasă, lupusul eritematos diseminat ;

— arteritele infecțioase microbiene pot să apară în cursul unor septicemii, peritonite, pneumonii, rickettsioze sau viroze.

4. *Cauze organice iatrogene* pot apărea prin embolii calcare sau trombotice în cursul comisurotomiei, tromboze în cursul cateterismelor arteriale, protezele valvulare ca sursă de embolii prin tratament anticoagulant neadecvat postoperator sau sindromul Volckman-Südeck ca urmare a unei imobilizări greșite în aparat gipsat.

5. *Emboliile paradoxale* se produc extrem de rar, avînd ca punct de pornire inima dreaptă și sistemul venos aferent, atunci cînd există o comunicație interatrială sau interventriculară cu șunt dreapta-stînga.

II. Factorul funcțional este reprezentat de spasm, element care însă nu poate justifica ischemia acută prin el însuși, constituindu-se doar ca un factor agravant, supraadăugat emboliei, unui traumatism arterial, în *flagmatia caerulea dolens,* sau avînd un rol favorizant în evoluția degerăturilor, cînd împreună cu tulburările de permeabilitate capilară creează un fond favorabil trombozei.

Fiziopatologie. Obliterarea bruscă a arborelui arterial declanșează adevăratele mecanisme agravante în următoarea ordine :

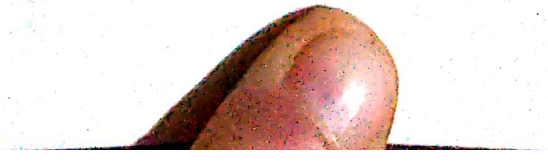

Scanned with OKEN Scanner

I. O vasoconstricție extrem de pronunțată sau *spasmul* care apare în mod reflex ca urmare a accidentului embolic sau traumatic, atît în amonte cît și în aval pe axul arterial, la nivelul colateralelor și uneori chiar la membrul opus. Este un factor redutabil, determinînd o ischemie intensă și extinsă cu consecințe mai grave decît ale obstacolului organic, existînd la originea durerii violente ce apare în debutul emboliei.

II. Consecutiv încetinirii importante a fluxului sanguin, se produce, începînd de la embolul inițial, o *tromboză secundară extensivă* în aval de obstacol, pe axul principal care se extinde pe colaterale și vasele mici, constituind un baraj arterio-capilaro-venos care precipită instalarea gangrenei.

III. Ca urmare a spasmului și a trombozei extensive distale, inițial, se produce atonia și pierderea permeabilității selective a capilarelor; în consecință, sîngele stagnează, se hemolizează, iese din capilare și impregnează țesuturile, determinînd pete eritrocianotice, de aspect marmorat pe părțile declive, care apoi confluează, pe arii compacte, întinse. După cîteva ore apar flictenele care confluează și apare gangrena, întîi uscată și apoi umedă dacă se infectează. Aceste alterări sînt determinate de necroza capilarelor (moartea capilarelor), datorită nu numai obstrucției arteriale ci și trombozei venoase de acompaniament. Fenomenele descrise sînt cunoscute sub termenul de necroză ischemică.

Succesiunea diferitelor tulburări se datorește sensibilității diferite la ischemie a diferitelor țesuturi.

Ischemia cutanată este pe plan secundar, necroza pielii survenind după aproximativ 48 ore. Țesutul cel mai vulnerabil la ischemie este țesutul nervos (întîi fibrele senzitive și apoi cele motorii) iar apoi țesutul muscular. Ischemia musculară este elementul de gravitate majoră — antrenează un edem care, într-o lojă cu aponevroză inextensibilă, face efect de garou (intern), și agravează în cerc vicios ischemia, întrerupînd suplimentar circulația arterială colaterală și cea venoasă.

Gradul, severitatea și evoluția ischemiei acute, sînt determinate de următorii factori, cu rol egal de important:

— cauza ischemiei acute, în ordinea descrescîndă a gravității fiind traumatismul, embolia, tromboza;
— sediul obstacolului pe un ax arterial principal sau secundar;
— gradul obstacolului mecanic și eficiența colateralelor;
— întinderea trombozei extensive distale;
— extinderea vasoconstricției reflexe asociate;
— alterările parietale preexistente;
— starea biologică a bolnavului.

Simptomatologia clinică

Tabloul clinic al obstrucției arteriale acute este determinat de apariția bruscă a ischemiei arteriale periferice, fiind caracterizat de expresia anglo-saxonă a „legii celor 5 P": „pain" (durere), „palor" (paloare) „puls less" (absența pulsului distal), parestezie (urmată de anestezie) și paralizie.

Evoluția leziunilor ischemice se traduce clinic în trei faze:

I. Perioada de debut se caracterizează prin următoarele simptome:

1. Durerea inițială, cu următoarele particularități:

Scanned with OKEN Scanner

— violentă, uneori intolerabil de intensă încît provoacă o stare de șoc ; precoce în embolii, puțin pronunțată dar care se accentuează în orele următoare în tromboze, avînd sediul de debut la nivelul obstrucției arteriale, dar în timp se extinde la întreaga extremitate ;

— tenace, nu cedează la calmante, repaus, sau prin modificarea poziției membrului, accentuîndu-se la mobilizare ;

— se intensifică progresiv în primele ore devenind atroce, după 6—8 ore transformîndu-se în parestezii, senzație de furnicături, și de amorțeală sau „rece" la nivelul extremității, transformîndu-se în cele din urmă în anestezie. Amorțeala și anestezia teritoriului ischemic se datorește ischemiei nervilor senzitivi. Inițial dispare sensibilitatea tactilă, apoi cea dureroasă.

2. *Deficiența motorie* a extremității afectate : din cauza ischemiei nervilor și a mușchilor, la început diminuează reflexele osto-tendinoase (nu se poate sprijini deși mobilitatea activă este păstrată), mai tîrziu apare impotența funcțională pînă la paralizia extremității, cu rigiditatea musculară care împiedică mișcările active și pasive, ajungînd la anchiloză, cu flexie parțială „în gheară" sau în picior „ecvin".

3. *Pielea* devine palidă „ca de ceară" și rece. Apare un aspect marmorat cu zone alternativ albe și violacee pe părțile declive care ulterior confluează. Cu cît virează mai repede cu atît ischemia este mai severă. Extremitatea este rece, extinderea hipotermiei cutanate depinzînd de vasoconstricția reflexă asociată.

4. *Pulsul* este absent distal de ocluzie, iar desenul venos dispare ca urmare a colapsului venelor superficiale ale extremității.

II. Perioada de agravare aduce următoarele modificări ale tabloului clinic :

1. *Cianoza* se extinde, petele eritrocianotice confluează pe arii compacte, apar flictene care confluează și ele, se sparg și evacuează conținutul sero-hematic.

2. Apare *împăstarea maselor musculare* corespunzător edemului ischemic prin paralizia ischemică a capilarelor cu pierderea permeabilității selective a acestora.

3. Apariția *anesteziei și paraliziei distale* sînt semne de ischemie severă a terminațiilor nervoase, începînd să anunțe perioada irecuperabilă.

Perioada de agravare corespunde pe plan patogenetic extinderii trombozei distale, constituind momentul limită cînd sancțiunea terapeutică mai poate determina reversibilitatea leziunilor.

III. Perioada leziunilor ireversibile

1. *Gangrena,* constituită ca expresie a necrozei ischemice, apare inițial ca o ulcerație pe zonele de flictene care se sparg. Gangrena poate fi uscată, de mumificare — cea arterială — sau umedă, de suprainfectare, cea venoasă și limfatică.

2. Împăstarea maselor musculare se transformă în *rigiditate musculară* (picior ecvin, picior în gheară) care, chiar în absența gangrenei sau a leziunilor cutanate, constituie un element de ireversibilitate.

Diagnosticul sindromului de ischemie acută periferică se bazează pe simptomatologia clinică și pe examenul obiectiv în cea mai mare măsură. Deseori examenul arteriografic este indispensabil pentru a preciza sediul obstacolului arterial, mecanismul și starea vasculară regională :

Scanned with OKEN Scanner

— în traumatismele arteriale se poate vizualiza întreruperea arterei cu distrugerea tunicii interne care se invaginează în lumenul arterial, în formă de clopot. În contuzii se respectă continuitatea unei tunici așa încît substanța de contrast rămîne intraarterial, aspectul spastic, filiform traducînd vasoconstricția de însoțire ;

— în embolie imaginea este patognomonică : oprire netă cupuliformă ce se mulează pe convexitatea cheagului ;

— în tromboză e sugestiv că paturile vasculare sînt întotdeauna patologice (plăci ateromatoase, în aval de obstrucție, artere musculare de revascularizare colaterală hipertrofiate), stopul este mai puțin franc și nu are aspect cupuliform.

Diagnosticul diferențial între embolie și tromboză nu este întotdeauna ușor, uneori imposibil atît clinic, arteriografic și chiar operator. Criteriile de diferențiere ar fi următoarele :

1. Localizarea : embolia de obicei la bifurcații / tromboza la arterele mici sau medii ;

2. Anamneza : în tromboze va preciza simptomatologia unei arteriopatii preexistente, iar în embolii o afecțiune cardiacă emboligenă ;

3. Cordul : emboliile presupun existența unei surse emboligene, inima fiind sursa principală. Însă prezența unei boli emboligene nu înseamnă *ipso facto* natura emboligenă a ocluziei arteriale ;

4. Alura sindromului ischemic acut : violentă și rapid ireversibilă în embolii, mai atenuată în tromboze, datorită circulației colaterale preexistent dezvoltate ;

5. Evoluția : în embolie, comparativ, mai des regresivă, uneori cu ameliorarea integrală spontană (prin fragmentare sau migrare secundară în aval a embolului), prin tratament fibrinolitic. În tromboze, extensia coagulului intraarterial determină extensia și agravarea progresivă a ocluziei arteriale acute cu prognostic grav prin apariția gangrenei.

În practică, elementul esențial rămîne recunoașterea imediată a ischemiei acute pentru a putea interveni în timp util. De la debut și pînă la gangrenă, există o etapă de recuperabilitate, apoi etapa în care teritoriul ischemic devine greu recuperabil sau irecuperabil, iar în a treia etapă structurile tisulare fiind compromise, o restabilire de flux arterial pe axul principal este ineficientă în fața barajului arterio-capilaro-venos.

Paloarea extremității, răcirea tegumentelor, dispariția desenului venos și a pulsului arterial local, durerea, parestezиile, sînt elemente care permit să gîndim ischemia acută cînd încă teritoriile tributare sînt recuperabile. În evoluție semnele clinice se schimbă în concordanță cu accentuarea tulburărilor ischemice. Generalizarea cianozei, transformarea împăstării musculaturii în rigiditate, anestezia și paralizia distală indică deja un caz depășit resurselor terapeutice. La limita recuperabilității, suplețea musculaturii oferă șansa reversibilității sub tratament.

Principii de tratament

Tratamentul sindromului de ischemie acută periferică de origine tromboembolică comportă cîteva principii generale :

1. Trebuie instituit cu maximă urgență datorită efectelor locale și generale ale ischemiei periferice. Pe plan local, cînd circulația colaterală este precară, ineficientă, în interval de numai 6—8 ore leziunile devin ireversibile. Pe plan general consecințele lizei musculare ische-

Scanned with OKEN Scanner

mice sînt tulburări metabolice severe, la care se asociază insuficiența renală acută prin nefropatie tubulară, ajungîndu-se la hiperpotasemie, hiperazotemie și acidoză.

2. Asistența medicală a bolnavului trebuie să fie întotdeauna medico-chirurgicală. Rațiunea acestei orientări terapeutice este simplă ; eșecul tratamentului conservator din primele ore impune intervenția chirurgicală de urgență. Tratamentul conservator în ischemiile moderate sau în cele extrem de periferice poate aduce o ameliorare semnificativă, acestea neconstituind decît rareori cazuri chirurgicale. Chiar în ischemiile severe se începe cu tratament medical, embolectomiile putîndu-se efectua perfect în plin tratament conservator. În principiu sînt chirurgicale ischemiile severe de la început, localizate pe vase mari pînă la bifurcații (deci pînă la carotidă, humerală, poplitee), care nu se ameliorează sub tratament conservator bine condus. Dispariția sensibilității locale și paralizia distală indică chirurgia de restabilire de flux arterial prin embolectomie și revascularizarea axului arterial obstruat de tromboza extensivă distală. Intervenția precoce nu înseamnă ca prim gest intervenția chirurgicală, deoarece sub tratament trombolitic coagulul se poate liza, iar distal de bifurcațiile mari tratamentul chirurgical nu este necesar, răspunsul fiind bun la tratamentul conservator.

3. Mijloacele actuale de tratament au îmbunătățit mult prognosticul ocluziilor arteriale acute prin introducerea dezobstrucției chirurgicale cu sonda Fogarty și prin terapia trombolitică cu streptokinază.

4. Terapia trebuie să se adreseze nu numai ocluziei arteriale acute ci și bolii de fond care a generat-o precum și tulburărilor hemodinamice preexistente care evoluează concomitent cu sindromul de ischemie acută.

5. Dezobstrucția chirurgicală sau trombolitică a indus un nou capitol de terapie a sindromului care se adresează fenomenelor ce decurg din declampaj sau degarotaj după revascularizația segmentului ischemic.

Bolnavii prezintă hiperazotemie, acidoză și hiperkaliemie. Aceste modificări apar ca urmare a tulburărilor permeabilității capilare, stazei și anoxiei tisulare, țesuturile funcționînd în condiții de anaerobioză și eliberînd cataboliți acizi. Acidoza agravează atonia capilară și contribuie la creșterea și întreținerea edemului local într-o lojă inextensibilă. Pe măsura progresiunii necrozei ischemice se eliberează și potasiul. Cînd excluderea circulatorie este completă (coafectare venoasă), aceste fenomene rămîn locale. Uneori, înainte de revascularizarea segmentului, bolnavul este deja în stare de acidoză metabolică cu hiperkaliemie. În momentul revascularizației, scăderea tensiunii arteriale se explică prin umplerea brutală a unui teritoriu vascular hipovolemic. Hiperdebitul local reacțional agravează staza locală și edemul (într-un teritoriu de vasoplegie), diminuînd, prin contra-lovitură, masa sîngelui circulant. La acest fenomen hemodinamic pur, se adaugă valuri de acidoză hiperkaliemică care agravează hipotensiunea și împiedică corecția volemiei și vasotonicității.

Eliberarea brutală a potasiului sechestrat în teritoriul ischemic exclus explică stopurile cardiace, iar decesele care survin se datoresc insuficienței renale acute cu acidoză și hiperkaliemie. Uneori, la acești bolnavi se impune amputația între două ședințe de depurație extrarenală.

Tratamentul medical reprezintă tratamentul inițial convențional, indiferent dacă bolnavul va fi operat sau nu. Măsurile terapeutice sînt următoarele :

Scanned with OKEN Scanner

1. Perfuzie i.v. cu dextran, heparină, vasodilatatoare și antialgice :

— vasodilatatoarele ameliorează circulația colaterală (dar scad T.A. și debitul cardiac și prin aceasta debitul de perfuzie în zona ischemică, motiv pentru care se preferă calea intraarterială, care nu scade tensiunea arterială și asigură o concentrație mai mare a medicamentului în teritoriul afectat) ;

— dextranul 40 sau rheomacrodex are o acțiune antiagregantă plachetară, împiedică aglutinarea hematiilor, și întîrzie aderarea cheagului la peretele vascular, ameliorînd circulația periferică ;

— heparina împiedică tromboza extensivă distală.

Urmările tratamentului medical sînt următoarele :

— suprimă spasmul colateralelor ;

— evită tromboza secundară din aval și din colaterale ;

— activează sistemul fibrinolitic fiziologic.

2. Scopul tratamentului afecțiunii cardiace este de a restabili o tensiune arterială eficace. Hemodinamica cardiacă insuficientă favorizează tromboza extensivă și împiedică utilizarea colateralelor pentru restabilirea circulației tronculare sub obstacol. Ea duce la eșecul operației de dezobstrucție, favorizînd tromboza extensivă în alte teritorii.

3. Prevenirea consecințelor lizei musculare. Prezența unei insuficiențe renale necesită suprimarea aportului de potasiu deoarece hiperkaliemia împiedică tratamentul cu streptokinază și periclitează tratamentul cu heparină. În același timp devine necesară depurația renală. În caz de ischemie acută tratată tardiv, datorită eliberării brutale de metaboliți acizi și de ioni de potasiu, se impune corectarea acidozei metabolice cu ser dicarbonatat sau soluție THAM.

4. Tratamentul fibrinolitic constă în administrarea de streptokinază, cu efect doar în primele patru ore de la accidentul acut. Acțiunea este de liză a cheagului și activare a fibrinolizei. În cursul tratamentului se urmăresc activitatea fibrinolitică prin trombelastogramă și apoi prin coagulogramă, toleranța la heparină și activitate protrombinică, necesare stabilirii dozei de întreținere. Se asociază deltacortizon pentru a preveni reacțiile imune, streptokinaza fiind antigenică.

Antidotul fibrinoliticului este acidul EAC.

Tratamentul chirurgical :

— embolectomie directă cu sonda Fogarty ;

— trombectomie, care se efectuează în obliterările întinse prin arteriotomie longitudinală, urmată de îndepărtarea trombului și angioplastie cu safenă ;

— pontaje sau grefe de înlocuire ;

— simpatectomie lombară în emboliile sau trombozele acute cantonate pe artere mici periferice, pentru îndepărtarea spasmului și punerea în funcțiune a circulației colaterale ;

— tehnici particulare pentru obliterările acute arteriale în sensul trombectomiei venoase în obliterările simultane arteriale și venoase ;

— aponevrotomia sau aponevrectomia, dacă edemul muscular este garotat de aponevroza inextensibilă ;

— amputația, ca ultim gest terapeutic în cazurile avansate cu tulburări metabolice și locale grave, sub protecția depurației extrarenale.

Scanned with OKEN Scanner

SINDROMUL DE ISCHEMIE CRONICĂ PERIFERICĂ

Obliterările arteriale cronice periferice, indiferent de substratul lor anatomic, de etiologia şi de patogeneza lor, se traduc clinic prin unele simptome şi semne care le sînt comune, realizînd sindromul de ischemie cronică periferică. Nu de puţine ori, în faţa unui caz de arteriopatie sîntem constrînşi să rămînem la diagnosticul de sindrom, încadrarea nosologică fiind incertă sau greu de formulat. Sindromul amintit constituie o primă etapă, de multe ori inevitabilă, în diagnosticul de boală, precizarea diagnosticului necesitînd deseori completarea examenului clinic cu examinări paraclinice.

Criterii de diagnostic

Simptome şi semne revelatoare. Sindromul de ischemie cronică progresivă este suspectat ori de cîte ori consultăm un bolnav pentru prezenţa într-una din extremităţi, uneori bilateral, a unei dureri declanşate de efort şi calmate prin repaus, sau a unei dureri continue, cu exacerbare nocturnă, durere influenţată şi de poziţie (postură).

Alteori bolnavul are senzaţia de răceală sau de arsură, chiar oboseală în muşchii gambei, în timpul efortului sau după efort.

Aceste simptome sînt şi mai sugestive atunci cînd bolnavul prezintă ateroscleroză şi pe alte teritorii vasculare, diabet zaharat, hipertensiune arterială sau este un mare fumător.

Rareori primele indicii de sindrom de ischemie periferică sînt date de depistarea unor semne, cum ar fi : diminuarea sau lipsa pulsaţiilor arteriale ; tulburări trofice (piele, unghii, pilozitate, ulceraţii, gangrenă, atrofie musculară, mai rar edem) ale ţesuturilor membrelor inferioare, suflu sistolic la nivelul arterelor membrelor inferioare, flebite superficiale pe teren nevaricos la un tînăr fumător, modificări arteriografice, descoperite întîmplător cu ocazia investigaţiilor pentru alte afecţiuni.

Tulburări funcţionale. Durerea este simptomul principal al ischemiei. Ea nu lipseşte practic niciodată, dar se poate manifesta sub mai multe aspecte tipice sau atipice.

Claudicaţia intermitentă este durerea resimţită de bolnav ca o crampă sau senzaţie de greutate, localizată cel mai adesea în molet, care nu apare decît la efort (mers, alergat, urcat), obligînd bolnavul să înceteze efortul şi dispărînd rapid după oprire, pentru a reveni, cu aceleaşi caractere la reluarea mersului şi după o distanţă comparabilă cu cea la care s-a instalat anterior.

Sediul durerii predominant în musculatura gambei este explicat prin localizarea preferenţială a leziunilor obstructive la nivelul arterei femurale. Claudicaţia intermitentă poate fi localizată la nivelul plantei, piciorului, la gleznă, coapsă sau fesă, în raport cu sediul obstrucţiei arteriale, care este proximal faţă de sediul durerii. Ea caracterizează insuficienta irigare cu sînge arterial a musculaturii în acţiune. Distanţa la care apare durerea este relativ constantă la fiecare bolnav într-o anumită etapă evolutivă şi este în funcţie şi de intensitatea efortului. Progresia rapidă a indicelui de claudicaţie (distanţa de apariţie a durerii) sugerează iminenţa unei leziuni trombotice cu ischemie severă sau un puseu evolutiv.



Scanned with OKEN Scanner

Claudicația intermitentă poate fi analizată prin mai multe teste clinice cunoscute ca indici de claudicație. Se folosesc mai frecvent patru căi de determinare a timpului de apariție a claudicației : la mers, la scărița Master, la proba ridicării pe vîrfuri și la bicicleta ergometrică.

Testul la mers este cel mai fiziologic și constă în deplasarea pe jos a bolnavului la un ritm de 2 pași/secundă, pe același teren și pe cît posibil în condiții cît mai similare de micro- sau macroclimat. Se cronometrează momentul în care apare senzația premergătoare durerii (senzația de greutate sau jenă în molet) și timpul necesar dispariției acesteia după oprirea subiectului. La urcarea și coborîrea scării Master într-un timp standard sau la proba ridicării pe vîrfurile picioarelor (de 40 de ori pe minut), imaginată de Moser, se urmărește timpul scurs între dispariția claudicației și reapariția ei la reluarea probei.

Durerea din claudicația intermitentă poate să-și modifice unele caractere, cedînd tot mai greu la repaus, devenind treptat continuă prin progresia ischemiei.

Durerile de repaus, descrise și ca dureri de decubit (Vaquez), traduc un grad mai mare de ischemie, fiind localizate de obicei la nivelul degetelor, nu mai sînt legate de efort, survin și în repaus, durează ore și sînt mult accentuate în timpul nopții. Durerea se intensifică prin ridicarea extremității bolnave deasupra planului trunchiului și se atenuează în poziția declivă a extremității. Din cauza durerilor, bolnavul nu poate dormi și preferă să stea toată noaptea pe marginea patului cu picioarele atîrnînd. Suferința psihică se răsfrînge asupra stării generale, se recurge la narcotice, opiacee și uneori la sinucidere.

Neuropatia ischemică (realizată prin coafectarea *vasa nervorum*) determină o durere cu tendința de a surveni la aceeași oră, mai ales noaptea, mai difuz localizată decît claudicația, se întinde deseori de-a lungul nervilor periferici. Intensitatea durerii sub formă de arsură este mare. Pe fondul dureros continuu pot apărea exacerbări paroxistice de dureri fulgurante asemănătoare celor din tabes, dureri sub formă de junghi sau dureri pulsatile însoțite de paloarea sau cianoza tegumentelor. Există un contrast între senzația subiectivă a bolnavului — de arsură, de căldură — și constatarea obiectivă a tegumentelor reci. Acest tip de durere se întîlnește mai ales în ateroscleroza obliterantă, în trombangeita obliterantă și în arteriopatia diabetică.

Durerile și tulburările trofice constituie criteriile evoluției stadiale a sindromului după Leriche-Fontaine :

Stadiul I se caracterizează prin parestezii, uneori chiar dureri intense, de scurtă durată, ce apar după ortostatism prelungit, deseori etichetate drept dureri reumatice. În acest stadiu se pot întîlni sensibilitatea la frig și senzația de deget mort.

Stadiul II este caracterizat prin claudicația intermitentă.

Stadiul III : durerea este continuă în repaus și în clinostatism, se ameliorează sau dispare în poziția declivă a membrului afectat.

Stadiul IV : durere intensă continuă, fără ameliorare în poziție declivă ; constituirea tulburărilor trofice severe de ulcerație și gangrenă.

Deoarece ulcerația și gangrena — care nu sînt de fapt întotdeauna expresia unei ischemii avansate — pot apărea în oricare dintre stadiile II, III, IV și chiar în stadiul I, fiind provocate de factori supraadăugați (traumatisme, infecții), experții O.M.S. propun o altă stadializare care se bazează pe caracterul pulsațiilor arteriale și al durerii :

Scanned with OKEN Scanner

Stadiul I : dureri atipice, parestezii și pulsații normale.
Stadiul II : claudicație intermitentă, pulsații diminuate.
Stadiul III : dureri continue care diminuează în poziție declivă.
Stadiul IV : dureri continue care se exacerbează la poziția declivă. Pulsațiile sînt abolite în ultimele două stadii.

Diagnosticul diferențial al durerii

I. Cu acroparesteziile (senzații de amorțeală, înțepătură, arsură), care pot însoți unele arteriopatii obliterante, dar mai frecvent apar independent de acestea, avînd cauze pur nervoase :

— brahialgia parestezică nocturnă, manifestată prin dureri mai ales la nivelul degetelor, care apar uneori noaptea la aceeași oră, frecvente în spondilopatii cervico-dorsale sau intricare vertebro-coronariană cînd însoțesc crizele anginoase ;

— gambe fără repaus (restless legs, parestezia agitantă) : în cursul nopții, în pat, bolnavul are o senzație de neliniște în gambe, care-l face să le miște neîncetat, fără a o putea atenua. Apare în ateroscleroză, tulburări electrolitice, tulburări ale pragului de sensibilitate la vîrstnici.

II. Cu dureri intermitente dependente de temperatura mediului înconjurător pe fond vascular :

— durerea din boala și sindromul Raynaud apare la expunere la frig ;

— eritromelalgia (eritemalgia) : durerea apare sub formă de crize după expunere la căldură ; are un caracter de arsură și se însoțește de eritem, edem și încălzirea tegumentelor. Se întîlnește în hipertensiunea arterială, policitemia vera, neuropatii, intoxicații cu metale grele, deseori fără o cauză evidentă (eritemalgia primară). A nu se confunda cu durerile ischemicilor după expunere la căldură, care se datoresc exacerbării metabolismului tisular local pe lîngă un aport de oxigen insuficient.

III. Cu alte afecțiuni ale membrelor inferioare :

— durerile reumatice (artroze, sciatică, nevralgii) apar la începutul efortului de mers și cedează pe parcurs prin mobilizarea articulațiilor ;

— osteomielita și osteoporoza gambei determină dureri care apar la primii pași, sau sînt continue, dar pulsațiile arteriale sînt prezente ;

— piciorul plat determină dureri doar după ortostatism prelungit și nu cedează prompt la întreruperea efortului sau clinostatism ;

— claudicația intermitentă Déjérine este o claudicație a vaselor care irigă măduva spinală. Bolnavul simte o slăbiciune în membrele inferioare și cade. Simptomatologia este dată de o ischemie medulară tranzitorie care anunță necroza medulară ischemică ;

— în insuficiența venoasă cronică durerea este prezentă continuu, se accentuează în ortostatism, dar poate diminua prin mers, aplicare de bandaj elastic sau clinostatism ;

— durerea însoțită de edem local sau de cordoane de vene inflamate exacerbată de efort, dispare odată cu vindecarea flebitei.

Examenul fizic

Inspecția va lua în considerare atitudinea, modificările de culoare ale tegumentelor și tulburările trofice ischemice.

I. Atitudinea. În ischemiile severe, într-o primă fază, bolnavul își atîrnă piciorul afectat pe marginea patului ; într-o etapă mai avansată

Scanned with OKEN Scanner

își prinde extremitatea bolnavă cu amîndouă mîinile, ridicînd-o spre piept, căutînd astfel o poziție antalgică.

II. Modificările de culoare a tegumentelor, care trebuie să fie suspectate ca fiind de natură ischemică, sînt următoarele :

— paloarea spontană sau după expunere la frig sau la efort sau, mai ales, prin ridicarea membrului respectiv spre poziția verticală (test de postură), însoțită de scăderea temperaturii tegumentelor ; apare în toate stadiile evolutive ;

— paloarea cu păstrarea sau creșterea temperaturii cutanate se întîlnește la aterosclerosi, descrisă de Ratschow, ca „piciorul cald al vîrstnicului" ; se datorește deschiderii și dilatării anastomozelor arteriovenoase ; ocolirea rețelei capilare explică paloarea și durerea care o însoțește ;

— coloratia roșie apare în arteriopatiile obliterante însoțite de fenomene inflamatorii (limfangite, flebite) ; valoare diagnostică are hiperemia reactivă, evidențiată prin testul de postură ;

— zone mici, neregulate, de coloratie roșie-brună sînt datorite hemoragiilor sau infarctelor în tegument sau sub tegument și se întîlnesc în tulburări grave de circulație asociate frecvent cu neuropatia ischemică ;

— accesul în boala Raynaud sau în sindromul Raynaud este declanșat de frig sau de emoții. Se manifestă prin paloare și durere (spasm arteriolar) sau cianoză (spasm arteriolar însoțit de dilatație venulară), urmate de eritem (dilatare reactivă arteriolo-capilară).

Modificările de culoare și întîrzierea irigației locale pot fi estimate prin *probele de postură :*

În timpul I al probei (Buerger), bolnavul în decubit dorsal își ține membrele inferioare la verticală, urmărindu-se rapiditatea, intensitatea și extinderea palorii la nivelul plantelor. Dacă aceasta nu apare, bolnavul este rugat să efectueze mișcări de pedalare cu laba piciorului (test Samuels) sau mișcări rotatorii din articulația talo-crurală într-un ritm de o rotație pe secundă timp de 1 minut ;

În timpul II al probei (testul eritrozei declive Allen-Ratschow), bolnavul este invitat să treacă cu rapiditate în ortostatism, urmărindu-se timpul de recolorare (normal, cel mult 5 secunde) și timpul de reumplere venoasă (normal, cel mult 10 secunde). Recolorarea se datorește hiperemiei reactive ca urmare a hipoxiei și a substanțelor vaso-active produse în țesuturi în timpul ischemiei din poziția la verticală a membrului afectat.

Interpretare. Cu cît localizarea procesului obliterant este mai înaltă pe axul femuro-popliteu, paloarea la ridicarea piciorului apare mai repede, este mai extinsă și apare însoțită de durere fără a o provoca prin mișcări rotatorii sau de pedalare ale piciorului. De asemenea, în localizările înalte, recolorarea și reumplerea venoasă, deși întîrziate, apar relativ mai repede. Toate aceste date reflectă un obstacol înalt și o circulație colaterală eficientă.

În localizările obliterante distale (artere mijlocii și mici), paloarea apare cu întîrziere necesitînd testul de provocare, iar recolorarea și reumplerea venoasă întîrzie de asemenea, exprimînd o circulație colaterală precară, așa cum se întîlnește în trombangeita obliterantă.

Recolorarea marmorată, pătată, denotă o afectare a microcirculației (microangiopatia diabetică), fără ca aceasta să întîrzie, ceea ce denotă o bună permeabilitate a vaselor mari și mijlocii.

Scanned with OKEN Scanner

Recolorarea marmorată și întîrziată exprimă un proces de panangeită (sistem arterial gambier și microcirculație) caracteristică trombangeitei obliterante.

Reumplerea venoasă care precede recolorarea tegumentelor este un semn grav care denotă compromiterea circulației colaterale și capilare cu deschiderea anastomozelor arterio-venoase și scurtcircuitarea țesuturilor, tulburări care apar în stadiile tardive însoțite de tulburări trofice ireversibile (gangrena).

III. Tulburările trofice ale pielii și țesutului celular subcutanat. Pielea extremității afectate devine lucioasă, uscată, pilozitatea se reduce sau dispare, unghiile prezintă striațiuni longitudinale sau transversale, se îngroașă, devin mate, fragile și friabile.

Musculatura gambei și a coapsei se atrofiază, membrul inferior respectiv se subțiază în comparație cu cel contralateral.

Ulcerațiile marchează stadii avansate în evoluția sindromului. Sînt ulcerații asimetrice, interesînd o singură extremitate, cu dimensiuni care variază de la un punct necrotic pînă la leziuni ulceroase care cuprind o parte a unui deget, un deget în întregime, sau chiar o parte din extremitatea afectată.

Gangrena constituie stadiul final al bolilor arteriale ocluzive și se manifestă prin următoarele forme :

— gangrena uscată — necroză parcelară, indoloră, mumificată, pergamentoasă, de culoare brună neagră, care interesează unul sau mai multe degete, avînd tendința la delimitare și amputare spontană ; apare în obliterările arteriale cronice și în obliterări acute ale arterelor mici ;

— gangrena umedă — de suprainfectare — este dureroasă și prezintă în zona de demarcație o ulcerație suculentă cu edem inflamator și limfangită. Se datorește procesului de tromboză care interesează arterele și venele tributare, precum și procesului inflamator totdeauna prezent.

Palparea este metoda obiectivă care oferă informații asupra temperaturii cutanate, calității pereților vasculari și pulsului arterial.

— Temperatura cutanată a segmentului ischemic este scăzută. Diferența de temperatură se poate detecta prin simpla palpare cu dosul degetelor mîinii examinatorului puse concomitent pe zone simetrice ale celor două extremități, ceea ce permite aprecierea unei diferențe de temperatură de minimum 1°C. Au valoare diagnostică :

- constatarea unei diferențe de temperatură de cel puțin două grade pe două puncte simetrice sau pe două degete simetrice ;
- o scădere de temperatură de mai multe grade pe același punct la examinări succesive ;
- o scădere bruscă de temperatură, de peste 4°C, între două zone învecinate ale aceluiași membru, sau pe puncte simetrice ale celor două membre inferioare, este de prognostic grav (amputație iminentă).

— Palparea pulsului. Pulsațiile arteriale sînt diminuate sau absente la nivelul extremității afectate. În obliterările înalte (femurale, iliace) datorită reumplerii vaselor sub obstacol prin circulația colaterală cu reinjectare bună, se pot percepe pulsații ale arterei dorsale a piciorului (disociație paradoxă sau puls compensator). Artera pedioasă poate pulsa chiar și în prezența gangrenei piciorului respectiv la diabetici unde sînt afectate vasele mici.

Auscultația arterelor poate evidenția un suflu sistolic asupra arterelor mari interesate în procesul de obliterare cronică progresivă. Au valoare

Scanned with OKEN Scanner

diagnostică, dacă sînt percepute fără a exercita o presiune cu stetoscopul pe vas.

Mijloacele de investigație clinice și paraclinice ale unei arteriopatii vizează cercetarea permeabilității vasculare arteriale, venoase, capilare și globale, a circulației colaterale, a sediului obliterării și a prezenței factorului spastic.

Cercetarea permeabilității trunchiului arterial principal se face prin :

— examinarea pulsului arterial periferic la zonele de elecție ;

— oscilometrie, oscilografie ;

— auscultația arterelor ;

— ultrasonografia axelor arteriale (efect Doppler) ;

— arteriografia.

Examenul venelor vizează :

— timpul de golire cu piciorul la verticală (normal 2—3″) ; este prelungit în trombozele venoase ;

— timpul de umplere (normal pînă la 5″) este prelungit în tulburările de irigație arterială.

Examenul capilarelor constă în :

— determinarea reacției vasomotorii (dermografism) ; în zonele slab irigate linia de presiune rămîne palidă (fără eritem) ;

— capilaroscopia ;

— pletismografia digitală (Țurai), înainte și după novocainizare.

Circulația colaterală se examinează prin :

— termometrie cutanată, pe puncte simetrice, în mod normal neconstatîndu-se diferențe de temperatură ;

— oximetria arterială și venoasă a membrului (metoda Astrup, AVL), dar constatările sînt epifenomene ale unor evenimente deja consumate. Mai corect, oximetria se dozează prin electrozi introduși în țesuturi ;

— dispariția bulei de edem injectate intradermic (la ischemici are loc cu întîrziere) ;

— arteriografia vizualizează atît trunchiul principal cît și circulația colaterală, sediul obstacolului, reumplerea axului principal sub obstacol. Metoda este indispensabilă tratamentului chirurgical (fig. 133).

Cercetarea factorului spastic se realizează prin :

— infiltrația simpaticului lombar cu novocaină sau xilină, la răspuns pozitiv orientînd asupra indicației de simpatectomie lombară ;

— oscilometria asociată cu efectul caloric Leriche-Fontaine ; spasmul cedează la cald, pe cînd în arteriopatiile organice căldura produce durere (factor metabolic).

Aprecierea sediului obliterării prin următoarele probe :

— proba lui Cosăcescu prin aplicarea unei dungi de dermografism de-a lungul membrului inferior ; limita dintre linia de eritem și linia palidă denotă sediul obstacolului ;

— proba lui I. Jianu prin badijonarea cu tinctură de iod a membrului inferior în întregime ; iodul dispare prin resorbție în zona de circulație normală, persistînd sub sediul obstacolului ;

— proba Moskowicz : se aplică un garou hemostatic la baza membrului inferior ridicat la verticală și se menține cîteva minute. Se trece bolnavul în clinostatism și se desface brusc garoul. Dacă circulația este normală tot membrul se recolorează rapid. Într-o obstrucție arterială, hiperemia se oprește cu aproximație la locul obstacolului ;

— măsurarea timpului de circulație arterială prin fluorescență.

Scanned with OKEN Scanner

Circulația globală a membrului afectat se apreciază prin probele de efort, indicii de claudicație, testele de postură și probe biologice.

Diagnosticul etiopatogenic în sindromul de ischemie cronică periferică

Clasificarea după mecanismul patogenic și localizarea leziunilor propusă de Ratschow, cuprinde următoarele tipuri :

1. Angioorganopatii, din care fac parte arteriopatiile degenerative și cele inflamatorii, incluzînd și ocluzia arterială acută.
2. Angioneuropatii, care includ bolile arteriale bazate pe tulburări funcționale (ale vasomotricității) de tipul bolii și sindromului Raynaud.
3. Angiolopatii, care ating exclusiv arterele mici, de tipul arteriolopatiei diabetice și hipertonice, arteriolopatiile gutoase, crioangiopatiile și angeita „rece" din degerături.

Clasificarea după criteriul etiologic cuprinde arteriopatiile degenerative, cele inflamatorii și formele intricate (mixte).

Fig. 133 — Arteriografie femurală. Îngustarea trunchiului arterial în segmentul hunterian și „dințături" ale lizereului endotelial.

ARTERIOPATII DEGENERATIVE

Endarterita obliterantă sau ateroscleroza obliterantă periferică

Definiție : ateroscleroza este o afecțiune cronică progresivă, caracterizată prin acumulări focale de lipide și glicoproteine plasmatice la nivelul intimei arterelor, asociată cu proliferarea țesutului de fibroză, depuneri de calciu, leziuni care în cele din urmă determină constituirea plăcii de aterom.

Anatomie patologică. Ateroscleroza este o leziune a intimei arteriale, fie strict endarterială, fie predominant în intimă (endarterita obliterantă) și afectează arterele mari și mijlocii din tot organismul, lăsînd de obicei arteriolele și venulele indemne. Localizările cele mai frecvente sînt artera femurală, axul aorto-iliac și artera poplitee. Leziunile au o dispoziție segmentară, deci discontinuă și semicirculară, permițînd formarea unei circulații colaterale de supleere. Este un proces lent obstructiv, ducînd uneori la tromboza acută a lumenului.

Etiologie. Ateroscleroza apare în general după vîrsta de 40 de ani, fiind mult mai frecventă la bărbați (80%) decît la femei.

Factorii de risc majori cu rol etiologic cert demonstrat în aterogeneză sînt : hiperlipemia, dieta hipercalorică (bogată în grăsimi saturate și

Scanned with OKEN Scanner

colesterol), hipertensiunea arterială, diabetul zaharat, sedentarismul, stress-ul și fumatul de țigări.

Fiziopatologie. Tulburările circulației arteriale și complicațiile rezultă din două consecințe ale leziunii ateromatoase :

— induratia, rigiditatea, dilatația, anevrismul și rupturile arteriale ;
— stenozarea și obliterarea lumenului arterial.

Tulburările fiziopatologice din ateroscleroza obliterantă sînt urmarea ischemiei teritoriului irigat de vasul afectat. Stenoza arterială cronică determină distal de leziune o scădere a debitului și a presiunii sanguine. Transformarea stenozei în bloc obstructiv accentuează gradientul de presiuni, scăzînd și mai mult presiunea distală. Factorii care dirijează dezvoltarea circulației colaterale sînt produși metabolici care apar la nivelul regiunii ischemiate și creșterea gradientului de presiuni între regiunile supra- și substenotice.

În repaus, debitul și presiunea sanguină nu diminuează semnificativ sub stenoză, decît atunci cînd îngustarea lumenului arterial depășește 70—80% din diametrul lui. În schimb, în condiții de efort, o stenoză de aprox. 50% este suficientă pentru a produce ischemia.

Simptomatologia clinică este reprezentată de un sindrom de ischemie cronică periferică, avînd toate caracteristicile descrise, cu particularități în funcție de forma clinică, dependentă de localizarea leziunilor obstructive.

Explorările paraclinice de laborator evidențiază o creștere a lipidelor și a colesterolului seric și alterarea probelor de coagulare în prezența trombozelor intravasculare, iar arteriografia tranșează diagnosticul de certitudine.

Arteriografia pe cale translombară (Dos Santos) sau prin cateterism retrograd (Seldinger) pune în evidență următoarele aspecte :

— în stadiile incipiente, se constată neregularități ale pereților arteriali, al căror contur ia un aspect moniliform, „mîncat" din afară înspre înăuntru (vezi fig. 133) ;

— în stadiile avansate, neregularitățile peretelui arterial sînt foarte accentuate, apar zone clare, cu contur regulat, produse de ateroame sau trombi intraarteriali care duc la strîmtorarea lumenului vascular pînă la obliterare, care apare ca o întrerupere bruscă și regulată a traiectului arterial (fig. 134) ;

— arterele de deasupra obstacolului devin sinuoase, cu modificări de traiect, aspect care contrastează cu dispariția unor axe vasculare în aval de obstacol ;

— circulația colaterală este bine dezvoltată, cu desprinderea colateralelor în unghi drept din axul principal și reinjectare distal de obstrucție (fig. 135) ;

— în general leziunile sînt asimetrice, mult mai avansate la membrul afectat decît la cel contralateral.

Diagnosticul pozitiv și diferențial

În stadiul preobliterativ, recunoașterea arteriopatiei aterosclerotice se face prin examinarea sistematică a pulsațiilor arteriale la toți bolnavii cu ateroscleroză manifestă în alte teritorii vasculare sau la persoane care prezintă factorii de risc ai aterosclerozei.

Scanned with OKEN Scanner

Fig. 134 — Arteriografie iliacă dreaptă. Obstrucția completă a trunchiului femural stîng.

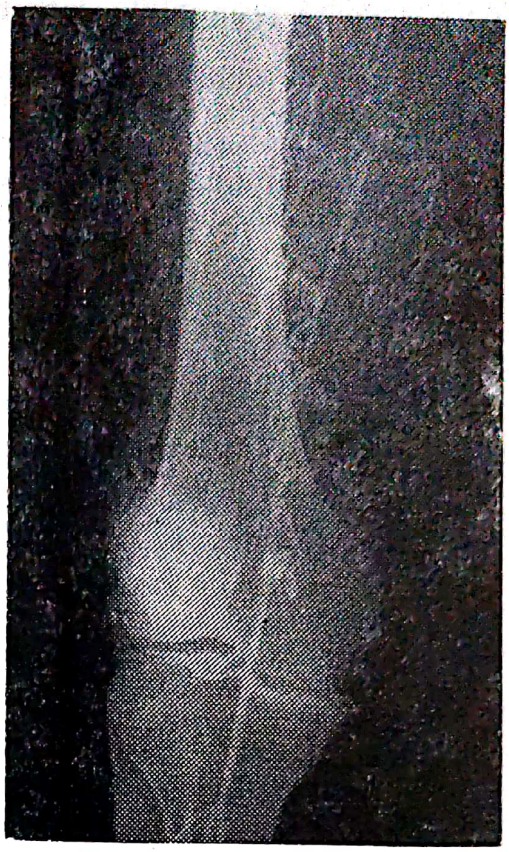

Fig. 135 — Obstrucție ateromatoasă a arterei femurale superficiale. Femurala profundă bine reprezentată. Circulație colaterală relativ bogată. Arteră poplitee permeabilă.

În prezența unui sindrom ischemic declarat prin apariția claudicației intermitente, atrag atenția asupra naturii aterosclerotice a tulburărilor :

— vîrsta peste 40 de ani ;

— interesarea inițială și preponderentă a vaselor mari și mijlocii ;

— dispariția pulsațiilor arteriale la femurală sau poplitee ;

— alte localizări ale aterosclerozei (coronariană, cerebrală sau abdominală — dispragia intestinală intermitentă Ortner) ;

— prezența bolilor vasculo-metabolice asociate (diabet, obezitate, hipertensiune arterială) ;

— absența flebitelor migrante în antecedente.

Diagnosticul diferențial se face în primul rînd cu trombangeita obliterantă, care prezintă elemente particulare : vîrsta, între 20 și 40 ani bărbați, fumători, interesarea vaselor medii și mici, adesea cu coafectarea membrului superior, uneori sindrom Raynaud și flebite migrante în absența bolii varicoase.

Formele clinice cel mai frecvente sînt localizate pe axul ilio-femuro-popliteu.

Obliterarea porțiunii inferioare a aortei abdominale — sindromul Leriche — se caracterizează prin fatigabilitate extremă a membrelor inferioare, claudicație intermitentă bilaterală a musculaturii fesiere, coapsei și gambei, atrofie progresivă a musculaturii membrelor inferi-

Scanned with OKEN Scanner

oare, paloare pronunțată care persistă în ortostatism, și la bărbați impotență.

Aortografic, sindromul Leriche se caracterizează prin obstrucția bifurcației aortei, mai frecvent obliterarea interesînd aorta imediat sub emergența arterelor renale. Obstrucția aortică are aspectul unui „fund de sac" ce se continuă cu un con arterial realizat de artera mezenterică inferioară în marea majoritate a cazurilor.

Arterioscleroza senilă (calcifierea mediei)

Mediioscleroza interesează arterele de calibru mijlociu, de tip muscular, și constă în depuneri calcare la nivelul mediei arteriale care, dacă nu se asociază cu leziuni ateromatoase pe intima vasului, nu realizează obliterarea arterială, leziunea fiind descoperită radiologic.

Apare frecvent la bărbați în a doua jumătate a vieții (arterita senilă) leziunile de calcificare ale mediei fiind dispuse continuu și circular (deci în întregime și nu segmentar), contribuind la producerea elementului scleros în ateroscleroză.

Manifestarea clinică apare cînd leziunea parietală se complică cu tromboza, tabloul clinic fiind de sindrom de ischemie acută periferică de tip trombotic la un vîrstnic.

Arteriopatia diabetică

Majoritatea autorilor admit astăzi două tipuri de manifestări vasculare în diabet :

1. Manifestări vasculare nespecifice ale vaselor mari și mijlocii, datorite aterosclerozei care la diabetici apare mai timpuriu și sînt adesea mai grave, constituind macroangiopatia diabetică.
2. Manifestări vasculare specifice, datorite leziunilor arteriolare și capilare, constituind microangiopatia diabetică sau angiolopatia diabetică.

Anatomopatologic, leziunile sînt de necroză care cuprinde tunica medie a arterelor de la nivelul gambei și piciorului, fiind situate continuu și circular, cu localizare excepțională la nivelul membrelor superioare.

Debutul clinic este rareori declanșat de claudicația intermitentă, fiind în mod obișnuit prin durere de repaus și gangrenă.

Gangrena este dureroasă și umedă, însoțită de edem inflamator, suprainfectată întotdeauna, și apare cu predilecție la nivelul unui relief osos (gambă, maleole, călcîi), evoluînd în profunzime și determinînd o osteo-artropatie necrozantă cu ulcerație atonă care comunică cu articulația.

Neuropatia diabetică, datorită tulburărilor metabolice și microangiopatiei localizate la nivelul *vasa nervorum*, se manifestă prin dureri localizate pe fața anterioară a membrului afectat, cu un caracter persistent, care se exacerbează la repaus și mai ales în timpul nopții, sub formă de arsură. Neuropatia diabetică poate produce tulburări trofice și ulcerații (mal perforant) localizate în special pe epifizele proximale ale metatarsienelor I și V sau calcaneu. Spre deosebire de necroza ischemică, ulcerațiile neuropatice sînt nedureroase.

Scanned with OKEN Scanner

Diagnosticul pozitiv se stabileşte pe baza examenului clinic şi a explorărilor paraclinice.

Proba de postură evidenţiază o recolorare marmorată şi neîntîrziată.

Pulsaţiile la pedioasă pot fi prezente şi concomitent gangrenei.

Indicele oscilometric poate fi normal în prezenţa gangrenei.

Examinările biologice pun în evidenţă hiperglicemia şi glicozuria.

ARTERIOPATII INFLAMATORII SAU DE NATURĂ COLAGENICĂ

Trombangeita obliterantă

Definiţie : angiopatie de tip inflamator-proliferativ segmentar, de etiologie necunoscută, la realizarea sindromului de ischemie cronică periferică participînd un factor organic (caracterul leziunilor) şi un factor funcţional reprezentat de vasomotricitatea exagerată.

Anatomie patologică : leziunea este reprezentată de un proces inflamator proliferativ, nespecific, de reacţie la modificările mucoide şi de degenerescenţă fibrinoidă a ţesutului de colagen, care este leziunea primară cu particularităţi :

— cuprinde în bloc comun arterele de calibru mic şi mijlociu, venele superficiale, vasele limfatice, *vasa vasorum* (panvasculită, panangeită) şi segmentul nervos corespunzător ;

— leziunile sînt segmentare pe traiectul vaselor, lăsînd segmente interpuse sănătoase cu mare importanţă pentru dezvoltarea unei circulaţii colaterale ;

— sînt afectate în special vasele extremităţilor inferioare, dar poate apărea şi la nivelul membrelor superioare sau la arterele viscerale ;

— leziunile sînt în diferite stadii de evoluţie la un moment dat, fără elemente de necroză ale peretelui arterial ;

— ocluzia lumenului arterial se realizează prin proliferarea celulelor endoteliale ale intimei la care se adaugă tromboza ;

— tromboflebita migratorie superficială de acompaniament frecventă.

Simptomatologia clinică : sindrom de ischemie cronică periferică cu toate elementele descrise, care evoluează cu perioade de exacerbare şi de remisiune, asociind fenomene vasoconstrictive periferice.

Boala apare mai ales la bărbaţi tineri, între 20 şi 40 de ani, mari fumători. Sediul manifestărilor de debut este la nivelul membrelor inferioare sau superioare, prin parestezii, senzaţii de frig, crize arteriospastice de tip Raynaud, tromboflebite superficiale migratorii pe teren nevaricos, transpiraţii reci la nivelul plantelor şi palmelor.

Din nefericire, uneori prima manifestare corespunde unei faze avansate de claudicaţie intermitentă sau dispragie intermitentă, debut brusc prin ocluzie arterială (foarte rar), alterări necrotice sau ulceraţii.

Simptomul dominant este claudicaţia intermitentă, de obicei unilaterală, cu localizare distală la plantă, gleznă, mai rar la nivelul gambei, datorită localizării leziunilor sub artera poplitee. Durerea de repaus a fazelor avansate apare la nivelul degetelor.

Tabloul clinic constituit este de sindrom de ischemie cronică, avînd ca element particular un caracter ondulant cu pusee evolutive urmate de perioade de remisiune, şi nu progresiv continuu ca în ateroscleroză.

Scanned with OKEN Scanner

Diagnosticul pozitiv se stabileşte pe baza anamnezei, a examenului clinic (temperatură cutanată, probe de postură, indici de claudicaţie) şi a examinărilor paraclinice.

Examinările de laborator :

— atît diabetul cît şi hiperlipemia sînt absente la aceşti bolnavi, element negativ ce pledează pentru diagnosticul de trombangeită obliterantă ;

— leucocitele şi VSH sînt crescute în faza activă a procesului arterial, în prezenţa tromboflebitei de acompaniament şi în infecţia locală supraadăugată ;

— creşterea coagulabilităţii sanguine arată scăderea activităţii fibrinolitice a serului şi creşterea fibrinogenului ca expresie a constituirii trombozelor ;

— creşterea catecolaminelor serice în cursul puseelor evolutive ;

— creşterea alfa$_2$- şi gamma-globulinelor atestă natura inflamatorie şi probabil imună a afecţiunii.

Oscilometria nu dă informaţii precise, deoarece obliterările arteriale sînt distale : chiar în prezenţa gangrenei, oscilaţiile pot fi uneori numai uşor diminuate sau normale.

Arteriografia oferă diagnosticul de certitudine ; aspecte tipice :

— artere mult subţiate, gracile, alterări segmentare între care pereţii sînt intacţi, cu contur regulat, obliterare lin progresivă a lumenului care dispare în treimea inferioară a gambei ;

— simetria leziunilor uneori frapantă ;

— sediul distal al leziunilor pe arterele mici şi mijlocii, care se subţiază progresiv în regiunea distală ;

— reţeaua colaterală este constituită din vase foarte subţiri care se răsfiră în unghi ascuţit din trunchiul principal, într-o reţea de picioare de paianjen, fără ca să reumple vasul principal sub obstacol ;

— trombusul obstruant segmentar al lumenului are contur convex în capătul său proximal ;

— prezenţa unei vasoconstricţii exagerate şi spasme evidenţiabile prin arteriografii succesive după administrarea de blocante adrenergice.

BOLILE VASOMOTRICITĂŢII — ANGIONEUROPATII

Boala şi sindromul Raynaud

Boala Raynaud este o tulburare pur vaso-spastică, caracterizată prin crize intermitente de ischemie a extremităţilor, declanşate de frig sau emoţii, fără ocluzia organică a lumenului vaselor decît în fazele avansate. Afectează predominant reţeaua vasculară a pielii, manifestîndu-se prin sindromul ischemiei cutanate (paloarea şi răcirea tegumentelor degetelor), rar cu leziuni cutanate necrotice, lipsind de obicei sindromul ischemiei musculare (claudicaţia intermitentă). Boala apare de obicei la femei tinere, în special la nivelul membrelor superioare, simetric.

Problema cea mai importantă pentru diagnostic şi tratament este de a preciza dacă este vorba de o entitate primitivă sau de o manifestare iniţială a unei boli arteriale organice. Prin boala Raynaud înţelegem sin-

Scanned with OKEN Scanner

droamele vasospastice care nu au o cauză decelabilă. Cînd identificăm factorul determinant al manifestărilor clinice, vorbim de sindrom Raynaud.

Pentru probabilitatea unui sindrom Raynaud pledează vîrsta peste 50 de ani, tulburări unilaterale, progresia rapidă spre ulcerații și gangrenă, iar radiografia coloanei cervico-dorsale și a oaselor membrului superior decelează una dintre numeroasele afecțiuni care produc compresia pachetului neuro-vascular al extremităților.

Tratamentul arteriopatiilor cronice obliterante

Tratamentul constă din măsuri profilactice și terapia curativă medicală și chirurgicală.

Tratamentul profilactic constă în primul rînd în profilaxia fumatului, evitarea dietei hipercalorice și a obezității, corectarea tarelor asociate (diabet, hipertensiune arterială) și administrarea de medicamente fibrinolitice și antiaterosclerotice la persoanele care prezintă factori de risc peste vîrsta de 50 de ani (anginin, persantin, aspirină).

Tratamentul medical curativ se aplică în stadiile inițiale, asociat tratamentului chirurgical, sau ca măsură paliativă în stadiile avansate.

Obiectivele tratamentului medical sînt :

— să stăvilească evoluția procesului morbid ;

— să amelioreze cît mai mult gradul de ischemie al extremității ;

— să prevină apariția tulburărilor trofice sau să determine vindecarea acestora.

Terapia medicamentoasă constă în administrarea de vasodilatatoare, anticoagulante, fibrinolitice, infiltrații anestezice ale simpaticului lombar (test în vederea simpatectomiei), antialgice, antiagregante și antiaterosclerotice, eficiența lor fiind direct proporțională cu respectarea măsurilor generale igieno-dietetice și în primul rînd cu abandonarea fumatului.

Tratamentul chirurgical constă în efectuarea următoarelor tipuri de intervenții :

A. Operații funcționale :

— operații hiperemiante menite să crească regimul circulator global prin simpatectomie lombară joasă și toracică pe primii 3—4 ganglioni ;

— operații pe glandele endocrine cu caracter patogenic, acționînd asupra factorului endocrin, prin scăderea catecolaminelor. Se efectuează mai ales suprarenalectomia totală sau parțială ;

— operații combinate, endocrino-simpatice : splanhnicectomia cu hemisolarectomie și simpatectomie lombară înaltă cu suprarenalectomie unilaterală.

B. Operații reconstructive se fac cu scopul restabilirii fluxului arterial în axul principal. Astăzi sînt bine codificate următoarele tipuri de intervenții :

— rezecția arterială segmentară urmată de înlocuire cu proteză (dacron), sau autografă cu safenă ;

— by-passul sau ocolirea obstacolului cu material sintetic (proteză) sau grefă cu safena proprie, în funcție de nivelul leziunii ;

— proteză de dacron în „pantalon“ pentru sindromul Leriche ;

— trombendarteriectomia (TEA), care constă în dezobstrucția segmentului obliterat, prin îndepărtarea trombului și endarterei. Trombarteriectomia poate fi semiînchisă cu incizii mici multiple, urmată de patch

Scanned with OKEN Scanner

venos, deschisă urmată de sutură sau patch venos și închisă, helicoidală, efectuată cu ringstripper-ul ;

— angioplastia internă, constă în recalibrarea arterială cu ajutorul unor dilatatoare, sonde telescopice tutore una pentru cealaltă. Se indică în obliterările segmentare ale arterelor mari ;

— angioplastia externă prin patch venos se face în cazul arterelor de calibru mai mic pentru a evita stenozarea ;

— anastomozele contralaterale și anastomozele arteriovenoase sînt operații de excepție.

C. *Operații de necesitate* sînt efectuate în cazul tulburărilor trofice avansate :

— amputații obișnuite ;
— amputații atipice ;
— necrectomii ;
— neurotomie antalgică.

Chirurgia reconstructivă se adresează în general arteriopatiilor aterosclerotice din stadiile II, III și IV. Trombangeita obliterantă beneficiază numai de chirurgia funcțională (simpatectomie) și tratament medical. În prezența leziunilor de gangrenă se practică operațiile de necesitate.

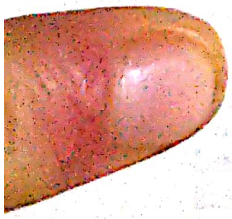

Scanned with OKEN Scanner

PATOLOGIA VENOASĂ

BOALA VARICOASĂ

Boala varicoasă (varice primare, varice esențiale) reprezintă o venopatie cronică a venelor superficiale și a comunicantelor membrului inferior, caracterizată prin dilatații venoase permanente însoțite de alterări morfologice parietale.

Noțiuni de anatomie și fiziologie venoasă. Circulația venoasă a membrelor inferioare este asigurată de două sisteme venoase : superficial (prefascial) și sistemul venos profund (subfascial), între care se interpune sistemul de vene comunicante.

— Sistemul venos superficial este reprezentat de rețeaua venoasă hipodermică, ce se drenează prin două trunchiuri mari : safena internă și safena externă. Între cele două trunchiuri safene există, pe lîngă rețeaua de origine care este comună, numeroase anastomoze, cea mai constantă fiind vena anastomotică a lui Jacomini.

— Sistemul venos profund cuprinde trunchiurile venoase subfasciale ce însoțesc arterele magistrale, două sau chiar trei pentru fiecare arteră de la gambă și unice deasupra articulației genunchiului (vena poplitee și femurală). La nivelul coapsei, mai există un curent venos accesor reprezentat de vena femurală profundă și perforantele ei, sistem care se anastomozează în jos cu vena safenă externă și vena poplitee, iar în sus cu tributarele venei iliace interne.

Venele comunicante fac legătura între venele superficiale și cele profunde, fiind obligate să perforeze fascia, avînd o dispoziție anatomotopografică extrem de variabilă și fiind în mod obișnuit de 1—2 la coapsă și 4—5 la gambă.

Venele membrelor inferioare sînt prevăzute cu un aparat valvular bine reprezentat, în componența căruia intră valvule bi- și tricuspide dispuse de-a lungul unui trunchi venos (valvule axiale) și la nivelul orificiilor de vărsare în venele profunde (crose și comunicante) : valvule ostiale. Dispoziția și continența valvulelor axiale și ostiale condiționează circulația venoasă unidirecțională, în sens centripet, dinspre suprafață spre profunzime și de la periferie la atriul drept, factorul determinant fiind gradientul de presiune.

Venele membrelor inferioare îndeplinesc două funcții : hemodinamică (de transport), cea mai importantă, și de rezervor sanguin, cu rol mai redus în condiții fiziologice.

Scanned with OKEN Scanner

Hemodinamic, sistemul venos profund este calea principală a reîntoarcerii sîngelui spre cord, asigurînd transportul a 80—90% din debitul sanguin global al membrului inferior, în timp ce prin sistemul venos superficial se reîntoarce numai aproximativ 10—20%. Factorul cel mai eficient, veritabil propulsor al sîngelui venos, este pompa musculo-venoasă (inima periferică) care acționează prin jocul dintre contracțiile musculare — ce determină sensul gradientului de presiune — și aparatul valvular — care imprimă curgerea unidirecțională.

Funcția de rezervor este dată de depozitarea unei cantități de 300—400 ml sînge, cea mai mare parte în venele superficiale, de unde poate fi mobilizată în condiții de urgență prin venoconstricție reflexă.

Etiopatogenie. În boala varicoasă, tulburarea inițială este reprezentată de insuficiența unei valvule ostiale, situată fie la confluența venelor safene cu venele profunde — mai des la nivelul crosei venei safene interne, fie mai rar la nivelul unei vene comunicante. Concepția etiopatogenică actuală consideră că insuficiența valvulară inițială este rezultanta interacțiunii dintre doi factori : unul trofic și altul hemodinamic.

— Factorul trofic este determinant și constă dintr-o deficiență ereditară a țesutului de susținere din peretele venelor, în principal printr-o reducere a fibrelor elastice. El explică apariția bolii varicoase la membrii aceleiași familii și asocierea frecventă, la același bolnav, a varicelor cu hernii, hemoroizi, varicocel — boli în care intervine aceeași tulburare a troficității țesutului de susținere = boală varicoasă.

— Factorul hemodinamic este reprezentat de pusee de hiperpresiune venoasă ortostatică, ceea ce explică de ce nu toate persoanele cu predispoziție fac varice, precum și incidența mai mare a bolii la cei ce prestează munci grele în ortostatism.

Acționînd asupra unui perete venos cu elasticitate scăzută, cu o rezistență limitată a aparatului parieto-valvular, puseele de hiperpresiune venoasă duc la dilatarea lumenului venos, care determină insuficiența valvulei ostiale și apariția refluxului venos retrograd.

Complexul mecanism patogenic al bolii varicoase se desfășoară în trei etape, caracterizate prin asocierea unor noi modificări în circulația venoasă :

— insuficiența izolată a venei safene ;

— insuficiența venei safene + insuficiența venelor comunicante ;

— insuficiența venei safene + insuficiența comunicantelor + insuficiența axului venos profund.

Insuficiența venoasă superficială, insuficiența comunicantelor și insuficiența venoasă profundă instalate succesiv completează, în final, cadrul insuficienței venoase cronice. Mai este necesară o precizare : boala varicoasă și insuficiența venoasă cronică nu pot fi suprapuse. Insuficiența venoasă cronică poate apărea într-un stadiu evolutiv avansat al bolii varicoase, dar ea survine constant și precoce în evoluția unei boli trombo-embolice neglijate, a malformațiilor congenitale vasculare și a anevrismelor arterio-venoase.

Simptomatologie și evoluție clinică. Boala varicoasă se manifestă și evoluează în patru stadii, bine conturate fiziopatologic și clinic (Gerson).

Stadiul I se caracterizează prin apariția unor dilatații cilindrice și sinuoase ale unor trunchiuri venoase superficiale pe traiectul rețelei safene interne sau externe. Hemodinamic, există o insuficiență valvu-

Scanned with OKEN Scanner

lară ostială la crosă, cu reflux ortostatic moderat, dilatarea venoasă superficială fiind însoțită de avalvulare axială limitată.

Stadiul II. Printr-un mecanism de cerc vicios, refluxul ortostatic determină dilatarea venei safene și consecutiv avalvularea sa ostială la nivelul comunicantelor dilatate care accentuează refluxul. Avalvularea superficială se extinde de la coapsă spre gambă, numărul zonelor de reflux crește, debitul șuntului fiind de peste 20%.

Clinic, pot apărea tulburări funcționale reduse, cum ar fi senzația de greutate, tensiune în gambă, oboseală, mai ales în ortostatism.

Caracteristica stadiului : varice cu pachete varicoase. Obiectiv găsim dilatații venoase sacciforme izolate sau în pachete, situate pe afluenții trunchiului principal și sistematizate în unul din teritoriile safene ; sînt depresibile, nedureroase, dispar la declivitate și reapar aproape instantaneu la ortostatism, fiind acoperite de tegumente normale sau atrofice.

Stadiul III este stadiul decompensării microcirculației cutanate cu apariția edemului și al tulburărilor trofice.

Hemodinamic, zonele de reflux se multiplică prin avalvulare, mai ales pe gambă în regiunea supramaleolară, locul de predilecție al tulburărilor trofice. Microcirculația se dereglează din cauza presiunii ortostatice crescute. Prin inversarea gradientului de presiune (crește presiunea hidrostatică și nu se modifică cea coloidosmotică), apare un dezechilibru între filtrare și resorbție, în detrimentul resorbției ; se constată predominanța filtrării, trecerea lichidului din vase în interstițiu și apariția *flebedemului.* În această situație reîntoarcerea lichidului tisular este asigurată numai de limfaticele cutanate. Capacitatea funcțională a acestora fiind limitată, devin și ele insuficiente, apărînd *edemul limfatic,* mai ales după ortostatism prelungit în timpul zilei. Staza lichidului interstițial și reducerea microcirculației capilare creează condiții de anoxie tisulară. În consecință, apariția unor metaboliți acizi și a anaerobiozei este tot mai favorizată. Acești produși cresc permeabilitatea capilară și concentrația proteică a lichidului de edem. Crește presiunea oncotică din interstițiu, ceea ce stimulează proliferarea fibroblaștilor, favorizîndu-se apariția *celulitei scleroase,* care prin obstrucții limfatice determină apariția *limfedemului secundar.* În cele din urmă hiperpresiunea venoasă deschide anastomozele arterio-venoase și astfel, scurtcircuitîndu-se capilarele nutritive, se accentuează anoxia tisulară, fază în care pot apărea *ulcerele de gambă.*

Toate aceste modificări fiziopatologice se traduc pe plan clinic prin flebedem, edem mixt, venos și limfatic, limfedem secundar, dermatită pigmentară eczematiformă, celulita scleroasă și ulcerul de gambă.

Flebedemul se caracterizează prin sediu decliv, perimaleolar, cu apariție vesperală după ortostatism prelungit, depresibilitate (păstrează godeul) și prin reversibilitatea totală la declivitatea din timpul nopții.

Edemul mixt se datorește insuficienței limfatice, este mai extins și numai parțial reversibil la declivitate.

Limfedemul secundar, rareori întîlnit, se caracterizează prin edem permanent, gigant, ireversibil, care nu păstrează godeul la digitopresiune, fiind dur și scleros.

Dermatita pigmentară eczematiformă este consecința unui proces imunologic local, prin alergeni ce iau naștere în zona tulburărilor trofice sau după aplicarea locală a unor medicamente neadecvate. Clinic se

Scanned with OKEN Scanner

manifestă printr-o pigmentație brună a tegumentelor în 1/3 inferioară a gambei.

Celulita scleroasă sau celulita indurativă este o leziune definitivă a tegumentelor și se prezintă ca o induratie, care determină aderența și lipsa de mobilitate a tegumentelor pe planul aponevrotic.

Ulcerul de gambă este leziunea trofică cea mai gravă și poate apărea spontan sau după traumatisme minore. Se prezintă ca o ulcerație rotundă localizată de obicei supramaleolar intern cu fundul aton, acoperită de muguri de granulație și fără tendințe de vindecare spontană.

Stadiul IV se caracterizează din punct de vedere fiziopatologic prin insuficiența valvulară la nivelul trunchiurilor venoase profunde. Aceasta se manifestă clinic printr-o simptomatologie asemănătoare cu sindromul posttrombotic. Se accentuează sindromul varicos complex de gradul III, apar varicozități gigante, tulburări trofice complexe, cu reducerea accentuată a capacității de muncă a bolnavului, pînă la impotența funcțională a membrului.

Probele clinice care implică un examen complet al unui pacient cu boală varicoasă sînt de trei feluri : unele care dau relații despre starea sistemului venos superficial, altele care scot în evidență modificările circulației în sistemul venos profund, și probe care oferă relații asupra ambelor sisteme venoase.

Explorarea sistemului venos superficial

1. Proba Sicard. Bolnavul se află în decubit dorsal, la orizontală, și e rugat să tușească. Apare brusc o bombare a crosei venei safene interne, care se propagă ca o undă spre genunchi, pe traiectul trunchiului venei.

2. Proba Schwartz. Palma stîngă a examinatorului este aplicată transversal pe fața antero-internă a coapsei, sub vîrful triunghiului lui Scarpa. Cu degetele de la mîna dreaptă, examinatorul percută brusc trunchiul safenei interne, imediat sub crosă. În caz de insuficiență venoasă a venei safene interne percuția provoacă o undă pulsatilă care se propagă retrograd și este sesizată de palma stîngă.

3. Proba Brodie-Trendelenburg-Troianov. Bolnavul este în decubit dorsal cu membrul inferior la verticală, poziție în care varicele se golesc de sînge. Se aplică un garou care să comprime crosa safenei interne sau se comprimă simplu cu degetul. Menținînd compresiunea crosei safenei interne, bolnavul este solicitat să treacă în ortostatism. Varicele rămîn goale ca în poziția precedentă, ceea ce denotă absența șuntului din profunzime spre suprafață. Suprimarea bruscă a compresiunii în ortostatism este imediat urmată de umplerea retrogradă a varicelor.

Explorarea sistemului venos profund

1. Proba Perthes. Se aplică bolnavului aflat în decubit dorsal, cu membrul inferior la verticală, o compresiune elastică de la haluce și pînă sub triunghiul lui Scarpa, strînsă de așa manieră încît să nu jeneze circulația din axul venos femuro-popliteu. Pacientul este rugat să meargă în ritm obișnuit timp de 30 de minute. Dacă mersul devine dureros înseamnă că varicele sînt secundare, posttrombotice, existînd o obliterare a sistemului venos profund. Dacă bolnavul tolerează mersul, proba reflectă fie un sistem venos profund indemn (varice primare), fie repermeabilizat.

Scanned with OKEN Scanner

2. *Proba Delbet.* Bolnavul se află în ortostatism ; se aplică un garou imediat deasupra genunchiului, în așa fel încît să nu jeneze circulația în axul venos profund. Se urmăresc eventualele modificări ale varicelor în timpul mersului.

Dacă varicele se reduc de volum în timpul mersului cu garou înseamnă că există numai o insuficiență a venei safene interne, venele comunicante sînt continente, iar capacitatea de supleanță a axului venos profund este păstrată. Persistența varicelor fără vreo modificare de volum denotă atît insuficiența venelor superficiale cît și a venelor comunicante. Cînd varicele se accentuează și mersul devine dureros avem dovada insuficienței venoase cronice profunde.

Explorarea concomitentă a sistemului venos superficial și profund

Prototipul acestor investigații este reprezentat de proba celor trei garouri. Bolnavul se află în decubit dorsal, cu membrul inferior ridicat la verticală. Se aplică trei garouri, primul pe crosa safenei interne, al doilea imediat deasupra genunchiului, și al treilea imediat sub genunchi la nivelul crosei safenei externe. Bolnavul este invitat să treacă cît mai repede în ortostatism, urmărindu-se modificările venelor varicoase care pot fi :

— dacă varicele gambei se umplu în mai puțin de 30 de secunde, înseamnă că există un reflux din sistemul venos profund în cel superficial prin una sau mai multe vene comunicante insuficiente ;

— umplerea retrogradă a venei safene externe în mai puțin de 30 s de la ridicarea garoului de sub genunchi denotă un reflux prin insuficiența valvulară ostială a venei safene externe ;

— dacă după ridicarea garoului de deasupra genunchiului varicele se umplu în mai puțin de 30 s înseamnă că sînt insuficiente venele comunicante din treimea distală a coapsei, care permit refluxul din axul venos femuro-popliteu spre suprafață ;

— dacă suprimarea garoului de la rădăcina coapsei (proba Brodie-Trendelenburg-Troianov) provoacă umplerea rapidă retrogradă a varicelor, înseamnă că este vorba de o insuficiență ostială a venei safene interne.

Subliniem că proba celor trei garouri trebuie efectuată în decurs de cel mult 30 s ; după acest interval, sîngele de la periferie umple varicele și denaturează datele.

Diagnostic

În marea majoritate a cazurilor, examenul clinic (inspecția, palparea, probele clinice) oferă date suficiente pentru stabilirea unui diagnostic corect, metodele paraclinice (flebomanometria, flebografia, limfografia) fiind indicate numai în stadiile avansate și în recidive — care prin aspectul clinic pun problema diagnosticului diferențial.

Pentru instituirea unei terapii adecvate, diagnosticul trebuie să stabilească :

1. Existența varicelor, examenul clinic evidențiind dilatațiile venoase permanente ale venelor superficiale.

2. După localizarea lor topografică dilatațiile varicoase și zonele de reflux pot fi :

— sistematizate, cînd se găsesc în teritoriul tributar uneia din venele safene, fiind dispuse de-a lungul trunchiului venos principal ;

— nesistematizate, cînd dispoziția lor este anarhică putînd apărea în orice regiune ;

Scanned with OKEN Scanner

— mixte, cînd întîlnim ambele aspecte la același bolnav.

În boala varicoasă, zonele de reflux și dilatațiile venoase sînt totdeauna sistematizate, cu excepția recidivelor postoperatorii care iau aspectul clinic al varicelor nesistematizate sau mixte. Varicele nesistematizate sînt caracteristice sindromului posttrombotic.

Stabilirea sediului zonelor de reflux, la nivelul croselor sau a comunicantelor, se efectuează cu ajutorul probelor clinice descrise.

3. După etiologie varicele membrelor inferioare pot fi :

— varice primare sau boală varicoasă, în care tulburarea inițială este și rămîne multă vreme cantonată în sistemul venos superficial ;

— varice secundare din sindromul posttrombotic : leziunea inițială este situată pe axul venos profund, iar varicele sînt consecința unei suprasolicitări funcționale ;

— varice secundare unei compresiuni prin tumoră pelviană voluminoasă ; așa-numitele varice simptomatice ;

— varice în cadrul fistulelor arterio-venoase (cîștigate sau congenitale), cînd dilatațiile venoase sînt pulsatile iar evoluția este rapidă, spre leziuni trofice ; sindromul Klippel-Trénaunay — angiomatoza hipertrofică ;

— angiomatoza venoasă este o malformație congenitală care apare la copii, constînd în dilatații venoase situate la coapsă și în jurul genunchilor, dar lipsește refluxul, iar sistemul venos superficial și profund sînt continente ;

— varice secundare după ligatura accidentală a unui trunchi venos principal (iatrogene), sau varice secundare posttraumatice.

În practică, problema esențială este de a diferenția boala varicoasă cu tulburări trofice, de varicele secundare din sindromul posttrombotic.

În boala varicoasă, lipsește episodul flebitic, debutul bolii este cu dilatații varicoase, care preced edemul și tulburările trofice. Zonele de reflux sînt la început proximale (încep la coapsă), iar dilatațiile varicoase și comunicantele insuficiente sînt sistematizate. Edemul este de obicei un semn tardiv, și mult timp singurul semn de suferință capilară, leziunile trofice apărînd după 10—20 ani de evoluție. Proba Perthes este negativă (continența sistemului venos profund bună), iar flebografic — aspect morfofuncțional normal al venelor profunde (fig. 136, 137).

Varicele secundare din sindromul posttrombotic apar de obicei după un episod flebitic, în antecedente semnalîndu-se alteori un traumatism, imobilizări îndelungate, edeme de durată după suprimarea imobilizării gipsate, intervenții chirurgicale laborioase sau urmate de complicații, nașteri dificile, sau instalarea precoce a tulburărilor trofice. Debutul sindromului posttrombotic este cu edem, iar varicele apar tardiv, sînt mici și nesistematizate. Zonele de reflux încep distal la nivelul comunicantelor gambei și sînt dispuse anarhic, nesistematizat, ca și pachetele varicoase. Edemul și leziunile trofice sînt mai întinse și se constituie precoce, în primii ani de evoluție. Proba Perthes este pozitivă. Aspectul flebografic atestă insuficiența venoasă profundă, indicînd obstrucție persistentă sau repermeabilizare, cu circulație divergentă prin comunicante insuficiente și dilatații varicoase superficiale.

4. Diagnosticul stadiului de evoluție se face clinic și prin explorări complementare clinice și paraclinice care au fost descrise.

Diagnosticul diferențial al bolii varicoase se face cu următoarele afecțiuni :

Scanned with OKEN Scanner

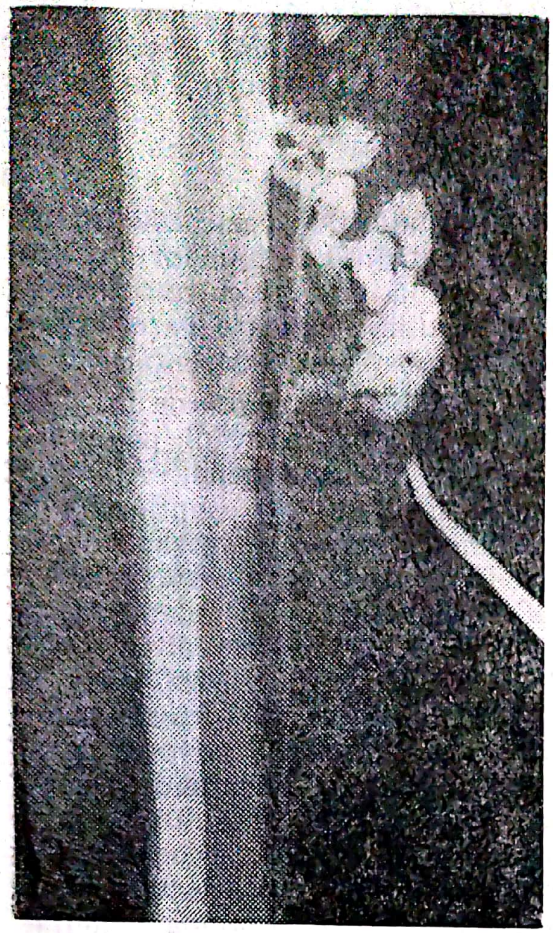

Fig. 136 — Flebografie. Venectazii superficiale ale gambei. Trunchi profund permeabil.

Fig. 137 — Imagine flebografică succesivă la acelaşi bolnav.

— hernia femurală intră în discuţie la bolnavii care prezintă un golf al crosei venei safene interne. Tumora herniară este mai rezistentă la reducere, moment în care este însoţită de zgomote hidro-aerice ;

— adenopatia regiunii femurale nu dispare la apăsare şi nici în decubit dorsal cu membrul inferior ridicat la verticală ;

— anevrismul arterei femurale prezintă pulsaţii sincrone cu contracţiile cardiace şi suflu sistolic ;

— fistulele arteriovenoase pot fi excluse pe baza semnelor patognomonice : prezenţa trilului la nivelul comunicării arterio-venoase, pulsaţii arteriale ample deasupra comunicării şi reduse sub ea, iar în caz de fistule arterio-venoase congenitale, venele varicoase apar în prima copilărie, iar membrul pelvin interesat creşte în lungime mai mult decît cel sănătos (sindromul Klippel-Trénaunay) ;

— diagnosticul diferenţial cu sindromul posttrombotic a fost descris mai sus ;

— ulcerul gambier posttrombotic se poate confunda cel mai uşor cu ulcerul varicos, ambele fiind consecinţa insuficienţei venoase cronice, în schimb beneficiază de tratamente diferite. În general, ulcerul varicos este însoţit de varice extinse şi prezintă margini suple (cel neinfectat cronic), în timp ce în ulcerul posttrombotic, varicele sînt localizate în imediata lui vecinătate iar dermul înconjurător este indurat. Ulcerul varicos se întîlneşte mai rar decît cel posttrombotic, reprezentînd abia un sfert din totalul ulcerelor gambiere cronice ;

Scanned with OKEN Scanner

— flebitele superficiale cu caracter migrant pe teren varicos ridică deseori probleme dificile de diagnostic. Ele sînt frecvent revelatoare ale unui proces neoplazic visceral ocult sau reprezintă o formă de debut a trombangeitei obliterante.

Complicații

Ruptura varicelor interesează de obicei dilatațiile varicoase mari, intradermice. Ruptura survine după un traumatism local, uneori minim și poate fi subtegumentară (hematom) sau externă, cînd produce o hemoragie externă, uneori gravă datorită hiperpresiunii venoase care întreține o sîngerare continuă în jet, necesitînd hemostaza de urgență.

Flebitele varicoase sînt frecvente și au ca substrat trombozarea unui pachet varicos. În declanșarea procesului de coagulare, rolul principal îl joacă staza din pachete și leziunile anoxice ale endovenei. Apariția trombului declanșează un proces inflamator local de tip aseptic. Vena trombozată se prezintă ca un cordon dur, nedepresibil, îngroșat, foarte sensibil, înconjurat de o zonă de eritem cutanat și edem de vecinătate ; lipsește edemul de declivitate. Evoluția este benignă, cu retrocedarea fenomenelor inflamatorii în decurs de 7—14 zile. Vindecarea se poate accelera prin purtarea de fașă elastică și evitarea imobilizării la pat. Local se pot folosi unguente cu heparină, antiflogistice și cortizon, însoțite pe cale generală de antiinflamatorii. Cortizonul cu novocaină se poate infiltra și perivenos. Spre deosebire de flebitele profunde, flebitele varicoase nu sînt emboligene datorită localizării trombului pe circulația de derivație, sinuozitatea varicelor împiedicînd progresiunea trombului, iar staza venoasă favorizînd fixarea rapidă a acestuia. Tratamentul anticoagulant pe cale generală are indicații excepționale numai cînd flebita varicoasă este extinsă și are tendința de propagare spre venele profunde.

Tratamentul bolii varicoase

— *Tratamentul profilactic* se adresează persoanelor cu antecedente familiale, cu obezitate și vizează crearea condițiilor de viață și muncă în măsură să evite ortostatismul prelungit mai ales în nemișcare, muncile grele în ortostatism și unele sporturi (box, haltere, scrimă), combaterea obezității, a constipației, a bronșitelor cronice. Se recomandă schimbarea profesiunii persoanelor cu predispoziție familială, cu varice incipiente fără manifestări clinice. La aceste persoane se recomandă, dacă profesiunea pe care o practică favorizează apariția varicelor și nu poate fi schimbată, să poarte ciorapi elastici sau fașă elastică și perioade de pauză cu membrele inferioare ridicate la 15—30 grade.

— *Tratamentul curativ* trebuie să fie patogenetic, vizînd întreruperea cercului vicios al bolii prin combaterea refluxului, hiperpresiunii și a stazei venoase superficiale (suprimarea zonelor de reflux și a venelor degenerate varicos). Pentru aceasta dispunem de trei mijloace de tratament de valoare inegală : tratamentul chirurgical, terapia sclerozantă și compresia elastică.

• *Terapia sclerozantă* constă în injectarea unei substanțe iritante care duce la obstrucția venei prin scleroză în venele mici sau prin tromboză în venele mai importante. Injectarea substanței sclerozante se face în decubit cînd, lipsind refluxul, conținutul varicelor este mai redus și nu diluează prea mult soluția sclerozantă (moruat de Na, salicilat de Na 40% etc.).

Scanned with OKEN Scanner

Sclerozarea varicelor se face obișnuit în ședințe succesive, începînd din treimea distală a gambei și progresînd proximal, dozele fiind crescute progresiv la fiecare ședință pînă la maximum 3—5 ml. Injectarea se va face în ritm rapid pentru a produce o iritație maximă a endovenei. Înainte ca bolnavul să treacă în ortostatism, se aplică bandajul elastic de la degete pînă sub genunchi și se recomandă mobilizarea. Compresiunea externă și mobilizarea limitează suprafața de acțiune a sclerozantului precum și extinderea pe o suprafață prea mare a reacției inflamatorii.

Injectarea sclerozantului sub garou este contraindicată, deoarece staza mărită din varicele de sub garou favorizează pătrunderea lui în axul venos profund prin comunicantele incontinente.

Indicațiile terapiei sclerozante ca act de sine stătător se referă la un număr relativ restrîns de bolnavi cu varice incipiente, de tip reticular nesistematizat, fără insuficiența trunchiurilor colectoare superficiale, în telangiectazii sau angioame mici.

Adevăratul loc și reala valoare a terapiei sclerozante este acela de terapie adjuvantă actului chirurgical sîngerînd, sclerozarea urmărind să suprime în perioada postoperatorie acele vene colaterale restante, care fie au scăpat actului chirurgical, fie că au fost omise deliberat, în dorința de a rezolva estetic colateralele mici restante.

Incidentele și accidentele scleroterapiei (escare, reacții flegmonoase, spasm arterial, reacții alergice, embolii, insuficiență renală acută) pot fi evitate prin respectarea tehnicii și a contraindicațiilor metodei (cardiopatii decompensate, t.b.c. activ, boli infecțioase, boli hematologice, diabet decompensat, arteriopatii obliterante, flebite recente, imobilizare la pat, sarcină, alăptare, intoleranță la soluția sclerozantă).

• *Compresiunea externă* este tot o metodă terapeutică adjuvantă și se realizează prin aplicarea unei contrapresiuni pe tegumente, cu ajutorul bandajelor inextensibile (pastă Unna), a ciorapilor sau benzilor elastice.

Efectele sale favorabile se datoresc suprimării refluxului (prin comprimarea comunicantelor pe marginea orificiului aponevrotic) și a stazei din pachetele varicoase, ca și refacerii elasticității cutanate, cu restabilirea presiunii tisulare și ameliorarea dereglărilor microcirculației. Este indicată preoperator la cei care necesită amînarea intervenției chirurgicale și postoperator (timp de 1—2 luni) la toți bolnavii cu edeme și tulburări trofice.

Dacă bolnavul prezintă varice bilaterale și se intervine în prima ședință operatorie unilateral, se menține compresiunea externă de partea pe care nu se intervine, pre-, intra- și postoperator. Profilaxia hematomului în tunelul rămas după stripping și a bolii trombo-embolice începe încă din timpul operației prin aplicarea diverselor metode de compresiune externă (sau internă).

Compresiunea externă cu fașă sau ciorap elastic reprezintă în plus unul dintre principalele mijloace de *tratament paliativ* al bolii varicoase.

Compresiunea externă împreună cu mobilizarea precoce activă în timpul zilei și reducerea hiperpresiunii ortostatice, prin ridicarea membrului inferior la aproximativ 15—30° în timpul perioadelor de decubit, reprezintă trepiedul cheie al profilaxiei complicațiilor postoperatorii în boala varicoasă.

• *Tratamentul chirurgical* reprezintă metoda de elecție, deoarece dă rezultatele cele mai rapide, mai complete și mai durabile. Acesta se va

Scanned with OKEN Scanner

aplica în funcție de etiologia, aspectul clinic (forma), stadialitatea și localizarea varicelor. După etiologie bolnavii vor fi grupați în trei categorii : bolnavii cu varice simptomatice, bolnavii cu varice secundare unei tromboze venoase profunde și bolnavii cu varice hidrostatice primare sau esențiale.

1. La bolnavii cu varice simptomatice, tratamentul va consta în extirparea tumorilor pelvine sau abdominale care comprimă sistemul cav inferior, tratamentul local fiind contraindicat.

2. Tratamentul chirurgical al varicelor secundare unei tromboze profunde va fi discutat în cadrul bolii trombo-embolice.

3. Intervenția chirurgicală la bolnavii care prezintă varice hidrostatice primare sau esențiale vizează suprimarea refluxului venos ostial, refluxul prin colateralele crosei, refluxul prin venele comunicante și venele colaterale varicoase. Singura operație care întrunește aceste condiții este reprezentată de extirparea venei safene interne și extirparea venei safene externe, cînd e indicată. Extirparea venei safene interne poate fi realizată după mai multe tehnici :

a. Safenectomia prin „procedeul Terrier-Alglave" constă dintr-o incizie liniară continuă pe traiectul venei safene interne de la rădăcina coapsei și pînă la maleola internă. Se prepară și se secționează între ligaturi, la vedere, crosa venei safene interne, toate venele comunicante și colaterale, apoi vena safenă internă imediat deasupra maleolei tibiale. Accesul larg permite o hemostază perfectă. Durata operației, dificultatea mobilizării bolnavului și cicatricea inestetică, au împiedicat răspîndirea acestui procedeu, deși oferă o cale largă de extirpare a pachetelor varicoase și a varicelor saculare sau ampulare, cu sau fără tromboză ;

b. Safenectomia prin „procedeul Narath" constă din crosectomie, secționarea colateralelor și extirparea trunchiurilor venei safene interne prin incizii cutanate etajate, dispuse la distanțe de 10 cm. Acest procedeu face mai dificilă abordarea comunicantelor și colateralelor la nivelul tunelurilor, unde vizibilitatea este redusă ;

c. Stripping-ul sau smulgerea subcutanată a safenei interne sau externe ; Babcoock „trunk stripping", are avantajul de a permite extirparea venei safene prin două incizii mici, una la nivelul crosei și alta în regiunea maleolară, întrerupînd concomitent circulația în venele comunicante și colaterale. Compresiunea externă bine aplicată este suficientă pentru realizarea hemostazei. În prezența unor tromboze varicoase, varice sclerozate preoperator, pachete varicoase sau varice ampulare, stripping-ul trebuie practicat în mai multe etape, ceea ce implică mai mult de două incizii. Pentru evitarea inciziilor multiple, avînd în vedere și latura estetică a intervenției, unele varice restante pot fi suprimate prin însăilări cu fire de catgut a acestora, procesul de tromboză declanșat conducînd la obliterarea lor, sau se pot scleroza prin injectări sclerozante secundar executate.

Ligatura comunicantelor insuficiente (extra- sau subfasciale) prin incizii lungi (tehnica Linton) sînt indicate rareori, la bolnavii cu celulite scleroase extinse și cu multiple comunicante de reflux.

Operația trebuie executată în anestezie peridurală sau generală, în poziție Trendelenburg moderată pentru combaterea stazei venoase în timpul intervenției. La sfîrșitul operației se aplică un pansament compresiv de la haluce și pînă la rădăcina coapsei, pe care-l menținem 7—10 zile și apoi recomandăm ciorap elastic încă 4—6 săptămîni. Pentru

Scanned with OKEN Scanner

prevenirea trombozelor venoase profunde, bolnavul va menține membrul inferior ușor ridicat față de orizontală, fiind mobilizat activ cît mai precoce sub compresiune externă. La bolnavii predispuși pentru tromboză prin constituție, cu probe de coagulare alterate, este indicată heparinoterapia postoperatorie preventivă.

Ulcerul de gambă (varicos) nu se vindecă definitiv decît după aplicarea tratamentului de fond (chirurgical, sclerozant, compresie externă), cu ligatura obligatorie a comunicantei satelite, orice ulcer de gambă fiind situat pe o comunicantă de reflux cu debit mare (regula lui Rémy). Ulcerele infectate necesită aseptizarea preoperatorie fără a aștepta însă cicatrizarea lor. Cînd există multe comunicante periulceroase și diametrul ulcerului depășește 3 cm, este indicată circumvalația ulcerului, constînd în incizia tegumentelor din jurul ulcerului pînă la aponevroză, asociată stripping-ului și ligaturii comunicantei de reflux, și însoțită de grefe dermo-epidermice sau oxigenoterapie locală sub presiune.

Indicațiile intervenției chirurgicale :

1. Actul operator va avea indicație majoră în toate formele topografice sistematizate, în care interesarea tronculară se datorește unei insuficiențe ostiale sau unei inconsistențe a comunicantelor.

2. Se recomandă operația în formele mai discrete sau localizate în care se depistează o insuficiență ostială tronculară sau a comunicantelor.

3. Intervenția este justificată în varicele nesistematizate, cînd suferința subiectivă (dureri, greutate în membrele inferioare, edem) este mare.

4. Prezența complicațiilor (flebite, rupturi) și a semnelor de decompensare a microcirculației, chiar incipiente, trebuie să incite la operație cît mai precoce.

5. În varicele ambelor membre inferioare, atunci cînd ele nu sînt prea extinse teritorial, la un bolnav relativ tînăr, se indică intervenția bilaterală într-un singur timp.

6. Se indică limitarea operației unilateral, într-o ședință, la bolnavii care prezintă tare organice sau varice foarte extinse, cazuri în care timpul operator se extinde prea mult.

Contraindicațiile intervenției chirurgicale :

1. *Definitive* la bolnavii de vîrstă înaintată, purtători ai unor maladii cu șanse limitate de supraviețuire îndelungată.

2. *Relative* la bolnavii ce prezintă o insuficiență viscerală (cardiacă, pulmonară, renală sau hepatică), cazuri la care se discută inconvenientele bolii varicoase și riscurile intervenției chirurgicale.

3. *Temporare :*

— puseele infecțioase acute, limfangite, celulite, eczeme, unde actul operator va trebui să fie temporizat pînă la retrocedarea fenomenelor inflamatorii ;

— arteriopatiile membrelor inferioare, unde conservarea capitalului venos, chiar alterat varicos, poate folosi unei operații reconstructive arteriale ;

— formele particulare ale bolii varicoase : varicoza reticulară sau cu topografie anarhică, varice intradermice diseminate ale femeii tinere, sau varicele izolate ale unei ramuri crurale sau gambiere, forme ce se bucură din plin de tratamentul sclerozant ;

— flebita varicoasă — pentru oprirea evoluției trombului și retrocedarea fenomenelor inflamatorii ;

Scanned with OKEN Scanner

— ulcerul de gambă infectat care necesită aseptizarea preoperatorie.

Cauzele de recidivă postoperatorie pot fi încadrate în trei grupe:

1. *Operații neadecvate:* Safenectomie sau crosectomie joasă, la distanță de joncțiunea safeno-femurală, cînd colateralele neligaturate scurtcircuitează zona de ligatură, sau simple extirpări de pachete după care recidiva este inevitabilă.

2. *Operații incomplete:* Crosectomie incompletă (lăsarea unei colaterale nelegate), neefectuarea stripping-ului, ligaturi etajate ale safenei interne, reflux rezidual în teritoriul safen extern (crosă, comunicante), comunicante restante cu debit mare de reflux. Cînd recidiva este pe teritoriul safenei, de regulă persistă un bont de crosă (Cl. Olivier).

3. *Anomalie venoasă necunoscută:* crosă dublă, dar mai ales safenă dublă, crosă subaponevrotică (Cl. Olivier).

Rezultatele tratamentului chirurgical în varicele esențiale sînt condiționate de doi factori principali: suprimarea completă a teritoriului venos superficial interesat și instituirea tratamentului înainte de apariția complicațiilor.

FLEBITELE MEMBRULUI INFERIOR ȘI BOALA TROMBO-EMBOLICĂ

Cadru nosologic. Terminologie. Sub denumirea de flebită, tromboflebită, flebotromboză, boală trombo-embolică, mulți autori înțeleg diferite procese patologice, iar alții le interpretează ca variate expresii clinice ale aceleiași afecțiuni, astfel încît este necesară o delimitare a cadrului entității patologice.

Flebită, în accepțiunea strict etimologică, înseamnă proces inflamator al venelor. Dar, pornind de la triada patogenică a lui Virchow (leziune parietală, hipercoagulare și stază), se știe că nu există flebită fără proces de coagulare intravasculară a teritoriului venos interesat.

Flebitele sînt deci leziuni venoase care au ca trăsătură comună asocierea trombozei cu o reacție inflamatorie parietală, primar fiind uneori procesul inflamator (tromboflebita), iar alteori procesul de coagulare (flebotromboza), care apare inițial într-o venă neinflamată. Deși din punct de vedere patogenic și anatomopatologic diferențierea este aproape imposibilă (datorită intricării în evoluție a celor două procese), totuși această diferențiere se admite din punct de vedere clinic și mai ales din punct de vedere al stabilirii tratamentului (Ochsner și De Bakey).

Dacă flebotromboza poate rămîne un timp latentă clinic, fiind de obicei situată pe venele profunde (debutînd uneori direct prin embolie pulmonară), tromboflebita este localizată în general pe venele superficiale și este însoțită de tabloul clasic al simptomelor locale și generale ale proceselor inflamatorii.

În ambele situații se realizează o modificare structurală a peretelui venos. În flebotromboză aderența parietală a trombului este limitată, interesînd numai capul trombului (trombul alb) care este fixat la leziunea parietală, în timp ce corpul și coada trombului (trombul roșu) sînt neaderente, mobile și flotante în direcția curentului sanguin. Aceasta este faza cea mai periculoasă, deoarece semnele clinice sînt reduse

Scanned with OKEN Scanner

(lipseşte obstrucţia), iar incidenţa emboliei pulmonare este maximă datorită aderenţei parietale limitate. Pentru această categorie de flebotromboze profunde s-a adoptat termenul de *boală trombo-embolică,* pentru că subliniază unitatea etio-patogenică a afecţiunii, precum şi potenţialul emboligen al procesului trombotic.

Cu timpul, trombul creşte în dimensiuni, aderenţa la peretele venos este completă datorită leziunilor anoxice ale intimei, iar reacţia inflamatorie de tip aseptic se extinde, cuprinzînd peretele venei şi ţesuturile perivenoase. Obstrucţia venoasă este completă, semnele clinice sînt pregnante iar riscul emboliei pulmonare mult mai redus datorită aderenţei complete a trombului. O tromboză profundă rapid extensivă şi completă poate însă determina apariţia *gangrenei venoase.*

Trombul suferă treptat procese de liză şi de organizare, repermeabilizarea distrugînd aparatul valvular, ceea ce compromite funcţia hemodinamică a segmentului venos. Persistenţa obstrucţiei şi mai ales repermeabilizarea cu avalvulare reprezintă substratul morfologic al *sindromului posttrombotic,* în timp ce substratul fiziopatologic, funcţional, al acestuia este reprezentat de noţiunea de *insuficienţă venoasă cronică* (care apare ca urmare a depăşirii puterii de compensare a axului venos femuro-popliteu).

TROMBOFLEBITA SUPERFICIALĂ

Procesul tromboflebitic se localizează cel mai frecvent la nivelul reţelei superficiale a membrelor inferioare, leziunea intimei fiind primară şi declanşînd tromboza intravasculară.

Etiologie. Dintre cele mai frecvente cauze, sînt consemnate o iritaţie locală a endoteliului vascular prin substanţe injectate în timpul perfuziilor sau flebografiilor, infecţiile locale sau de la distanţă, discraziile sanguine, traumatismele, fondul varicos, bolile de sistem şi diversele neoplazii.

Fiziopatologia. Tromboflebita superficială prezintă două particularităţi importante : localizarea pe segmente venoase anterior „sănătoase" sau varicoase, şi de regulă absenţa complicaţiilor pulmonare din tabloul clinic al afecţiunii. Leziunea parietală este factorul declanşant al trombozei intravasculare, aderenţa completă a trombului determinînd leziuni anoxice ale intimei cu apariţia unui proces inflamator de tip aseptic care se extinde şi la ţesuturile perivenoase (periflebita), de elecţie la nivelul limfaticelor, constituind limfangita satelită. Edemul este întotdeauna „de vecinătate" interesînd strict ţesutul celular subcutanat. Musculatura îşi păstrează turgorul normal fiind uşor mobilizabilă şi nedureroasă. Aderenţa mare a trombului şi absenţa stazei în sistemul venos profund fac ca embolia pulmonară şi edemul de declivitate să nu facă parte din tabloul clinic al acestei afecţiuni.

Procesul iniţial aseptic al peretelui venos se complică însă adesea cu abcese, mici porţiuni din aceşti trombi septici putînd produce abcese metastatice la distanţă sau chiar embolii pulmonare.

Propagarea trombozei superficiale în profunzime este în general puţin frecventă (tratament incorect, tromboză rapidă extensivă), dar posibilă şi redutabilă prin potenţialul emboligen, apariţia gangrenei venoase şi severitatea sechelelor.

Scanned with OKEN Scanner

Simptomatologia. Clinic, tromboflebita superficială se caracterizează prin apariția semnelor inflamatorii la nivelul unei vene superficiale, ce se transformă într-un cordon dur, nedepresibil, extrem de sensibil spontan sau la palpare, tegumentele înconjurătoare prezentînd un eritem intens (limfangita satelită) și edem strict de vecinătate. Pe plan general pot apărea uneori febra și chiar frisoanele.

Evoluția obișnuită este spre vindecare spontană sau prin tratament în 7—14 zile, prognosticul fiind favorabil.

Complicațiile pot fi *locale:* abcedarea focarului flebitic sau propagarea trombozei la sistemul venos profund prin venele comunicante sau prin crosa safenei, și *generale,* reprezentate prin embolia pulmonară sau diseminări metastatice de trombi septici la distanță. Coafectarea sistemului venos profund poate determina apariția gangrenei venoase.

Formele clinice. Tromboflebitele superficiale pot fi primitive sau secundare (cele secundare fiind tromboflebita varicoasă și cea medicamentoasă după injecții și perfuzii).

Tromboflebitele primitive survin pe vene aparent sănătoase și fără o cauză evidentă. Ele sînt segmentare, recidivante și migratorii. Semnificația lor poate fi uneori gravă, constituind unul dintre semnele de debut ale unei boli generale : trombangeita obliterantă, cancerele viscerale nediagnosticate (ovarian, pulmonar, prostatic, gastric, colic), boala lui Vaquez, leucemii, ricketsioze, discrazii sanguine, hernii hiatale.

Tromboflebita superficială a venelor toraco-epigastrice (boala lui Mondor) realizează o formă aparte prin localizarea sa, dar are evoluție spontană spre vindecare și este fără o semnificație deosebită.

Tratamentul tromboflebitei superficiale este medical și chirurgical.

Tratamentul medical : afecțiunea nu reacționează la terapia anticoagulantă, în schimb se ameliorează rapid după tratament general cu preparate de butazolidină, antipiretice, salicilați și local cu unguente cu heparinoizi (lasonil, ultralan) și comprese reci.

Imobilizarea la pat trebuie evitată deoarece favorizează tromboza profundă. Mobilizarea bolnavului va fi relativă și se va efectua sub protecție cu benzi elastice compresive la nivelul leziunii.

Tratamentul anticoagulant general are indicații excepționale doar în tendința de propagare spre venele profunde. Antibioticele sînt în general contraindicate, deoarece procesul inițial este aseptic, antibioticele exercitînd și un moderat efect hipercoagulant. Antibioterapia are indicații doar în formele abcedate cu diseminări septice.

Flebitele varicoase beneficiază de același tratament local și general, indicîndu-se, după retrocedarea fenomenelor inflamatorii, tratamentul chirurgical al bolii varicoase cu extirparea obligatorie a pachetelor trombozate.

Tratamentul chirurgical al tromboflebitei este indicat în următoarele situații :

— proces trombotic interesînd un segment localizat de venă și stabilizat prin tratament conservator ; se practică trombectomia și stripping-ul ;

— evoluția spre abcedare a zonei trombozate ;

— tromboflebită supurativă extinsă care întreține o stare septică. În ultimele două cazuri se practică incizia și drenajul focarului septic sau extirparea întregii safene (Terier-Alglave).

Scanned with OKEN Scanner

BOALA TROMBO-EMBOLICĂ SAU FLEBOTROMBOZA PROFUNDĂ

Termenul de boală trombo-embolică reunește flebotromboza profundă și embolia pulmonară într-o unitate clinică și etiopatogenetică, subliniind potențialul emboligen și, prin aceasta, gravitatea ei care constă în evoluția uneori letală. Separația lor este desigur arbitrară, însă deoarece un studiu anatomo-clinic unitar ar fi dificil, se preferă descrierea separată a procesului trombotic și al emboliei pulmonare.

Etiopatogenie. Formarea trombului venos implică declanșarea intravitală a procesului de coagulare, care poate fi indus de numeroși factori favorizanți, determinanți și declanșanți.

I. Factorii favorizanți (predispozanți) pot fi endogeni sau exogeni.

A. Factorii endogeni (constituționali) sînt reprezentați de vîrsta înaintată, obezitatea, caşexia și anemia, boli pulmonare cronice, discrazii sanguine, cardiopatii decompensate, cancer, antecedente trombo-embolice, stările septice, diabetul zaharat, hipoproteinemiile, terenul varicos, insuficiența respiratorie și hipoxemia.

B. Factorii exogeni sînt reprezentați de *tratamente* îndelungate cu antibiotice, cortizon, vitamina K, digitală, diuretice mercuriale, ganglioplegice, transfuzii de sînge ; *traumatici :* fracturi, operații pe micul bazin, splenectomii ; *infecțioși :* infecții puerperale, stări septicemice ; *hormonali :* hiperoestrogenia din prima jumătate a ciclului cînd scade curba fibrinolitică sau postpartum ; factori care țin de *actul operator :* rahianestezia prin staza care o produce datorită vasodilatației de la nivelul membrelor inferioare, poziția bolnavului pe masa de operație și în pat care favorizează staza, imobilizarea prelungită și compresiunea moletului, toate stările de hipoventilație postoperatorie care reduc mobilitatea diafragmului mărind presiunea intraabdominală și reducînd forța de aspirație *vis-a-tergo* dinspre sistemul cav inferior.

II. Factorii determinanți ai flebotrombozei au fost cuprinși în triada lui Virchow : tulburările de coagulare, leziunile endoteliale și staza sau încetinirea circulației venoase.

A. Tulburările de coagulare au nenumărate cauze în decursul evoluției „bolii postoperatorii". Actul chirurgical, deși este un traumatism provocat cu toată grija, unui bolnav cu un relativ echilibru biologic, rămîne o agresiune față de care organismul ia măsuri complexe de apărare-adaptare, din care face parte pînă la un punct și înclinarea echilibrului fluido-coagulant spre hipercoagulare. Un rol deosebit revine și hipoproteinemiei, creșterii nivelului fibrinogenului din sînge și hemoconcentrației relative din perioada postoperatorie.

B. Leziunile endoteliale (factorul parietal) sînt foarte frecvente în cursul intervențiilor chirurgicale și traumatismelor extinse ale membrului inferior. Endoteliul venelor ca și partea internă a tunicii medii se nutresc numai prin imbibiție, în timp ce tunica externă este irigată prin *vasa vasorum.* Din acest motiv, dacă se produce un tromb într-o venă, endoteliul se lezează rapid, trombul aderă și mai tare de vas, iar mai tîrziu apar procese inflamatorii aseptice de tip flebitic și periflebitic.

C. Încetinirea circulației (staza venoasă), sub acțiunea factorilor favorizanți descriși, determină o deplasare a elementelor figurate sanguine

Scanned with OKEN Scanner

din fluxul central intralumenal, spre periferia fluxului, spre endoteliu, ceea ce contribuie la reducerea nutriției acestuia, fiind favorizată formarea trombilor.

Un rol important în încetinirea circulației și producerea stazei îl are și meteorismul anselor intestinale, precum și reducerea mișcărilor diafragmului din cauza durerilor.

III. Factorii declanșanți sînt traumatismele, actul chirurgical și actul obstetrical. Acționînd în prezența complexului factorilor favorizanți, așa-numita „constelație trombotică", factorii declanșanți stimulează intrarea în acțiune a factorilor determinanți.

Simptomatologia. Dacă simptomatologia flebitelor superficiale este evidentă, recunoașterea precoce a flebotrombozei profunde este adesea dificilă datorită unei simptomatologii locale și generale anodine. Numai observația clinică atentă și sistematică poate depista tromboza în fazele ei inițiale.

I. Stadiul de debut, preobliterativ, cînd aderența parietală a trombului este limitată, iar tulburările circulatorii absente datorită lipsei obstrucției totale, poate fi recunoscut prin unele semne generale și locale cu valoare diagnostică.

• *Semnele generale* importante sînt următoarele :

— semnul lui Leger, manifestat prin anxietate și neliniște inexplicabilă, care s-ar datori unor microembolii pulmonare repetate ;

— semnul lui Mahler caracterizat prin puls frecvent fără explicație, în discordanță cu temperatura, luînd aspectul „în scară", de puls „cățărător" ;

— semnul lui Michaelis reprezentat de subfebrilități fără vreo explicație clinică, persistente, care nu cedează la antipiretice sau antibiotice, dar dispar la tratamentul anticoagulant.

• *Semnele locale* trebuie căutate la nivelul musculaturii gambelor și a plantei, locul de elecție al formării primilor trombi. Ele pot fi subiective și obiective.

— Semnele subiective sînt date de durerea spontană, mai ales în musculatura moletului, fiind descrisă de bolnavi ca o senzație de tensiune sau greutate în molet.

— Semnele obiective :

— durerea obiectivă este produsă prin palparea directă a venei trombozate (cu finețe pentru a nu detașa coaguli), cel mai frecvent în molet la nivelul interstițiului dintre gemeni, dar trebuie căutate și alte zone dureroase, deoarece flebotromboza poate debuta în orice segment venos profund ;

— semnul lui Fayr : sensibilitate la apăsarea marginii interne a plantei ;

— semnul lui Denecke : sensibilitate la apăsarea plantei ;

— semnul lui Olov : sensibilitate la inserția tendonului lui Achile ;

— semnul lui Homans : dureri în molet la dorso-flexia piciorului pe gambă ;

— semnul lui Lövenberg : la insuflarea manșetei tensiometrului pe gambă apar dureri în molet de la 60—80 mm Hg și nu la 160 mm Hg ca în mod normal ;

— edemul de vecinătate este un semn precoce, și se evidențiază prin palparea comparativă a moletelor, ca o diferență de con-

Scanned with OKEN Scanner

sistență, o împăstare a țesuturilor moi : la măsurarea comparativă a circumferinței gambelor, o diferență peste 1 cm este semnificativă ;

— dilatarea venelor cutanate din vecinătatea crestei tibiale constituie un semn precoce, din păcate inconstant, semnul lui Pratt ;

— micile semne ale lui Ducuing trădează tromboze pe venele bazinului : edeme ale organelor genitale externe, dureri în micul bazin și polakiurie, retenție de urină, tenesme, dureri la tușeul rectal, mărirea circumferinței membrului inferior.

În $^1/_3$ din cazuri, debutul se poate produce prin embolie pulmonară mare sau cu microembolii (durere toracică, tuse, croșet febril, semne de corticopleurită).

Dintre examinările de laborator, cel mai fidel test pentru depistarea precoce a unei flebotromboze profunde este testul cu fibrinogen marcat cu ^{125}I care, fixîndu-se la nivelul trombului, permite recunoașterea și localizarea sa.

II. Perioada de stare, cînd obstrucția venoasă este completă, se impune prin semne clinice nete.

Semnele generale (febră, tahicardie, stare de anxietate) persistă dar tabloul clinic este dominat de *semnele locale*.

Durerea spontană sau provocată este mai pregnantă, percepută de bolnavi pe zone din ce în ce mai extinse, și este exagerată de mobilizare, determinînd impotență funcțională.

Edemul de declivitate (de stază) este elementul care caracterizează acest stadiu. La palpare este moale, păstrează godeul și apare totdeauna distal de obstacol, la nivelul regiunilor maleolare, de unde se extinde proximal, concomitent cu progresarea trombozei, dar întotdeauna la distanță de aceasta. Cînd edemul interesează regiunile maleolare, obstrucția a ajuns deja la vena poplitee.

Edemul masiv, al întregului membru inferior, alb, moale „ca de ceară", cu hidrartroză și adenopatie, arată că obstrucția interesează femurala comună și iliaca externă, fiind cunoscut sub denumirea de *flegmatia alba dolens*.

Phlegmasia coerulea dolens (denumită și „phlébite bleu de Gregoire") se caracterizează prin durere intensă și impotență funcțională, edemul important al membrului inferior care devine dur și nu mai păstrează godeul, răcirea și cianoza exprimată a tegumentelor. Este datorită trombozei masive a tuturor venelor, asociată cu spasme arteriale. Gangrena membrului survine în ziua a 4-a pînă într-a 8-a.

Evoluția flebotrombozei profunde poate parcurge mai multe stadii care depind de întinderea procesului flebitic și mai ales de precocitatea tratamentului.

Faza acută este cea descrisă, lipsind doar în formele care debutează cu embolie pulmonară masivă. În absența tratamentului precoce, această fază este grevată de apariția complicațiilor majore și frecvent letale (embolia pulmonară și gangrena venoasă).

Faza de convalescență coincide cu repermeabilizarea trombului și se caracterizează prin retrocedarea semnelor clinice (durerea, febra, tahicardia și la sfîrșit edemul), la ortostatism putînd reapărea edemul și cianoza.

Faza de stabilizare are o durată variabilă de luni sau chiar ani și se caracterizează prin dispariția tuturor semnelor clinice.

Faza de sechele este dominată de sindromul posttrombotic.

Scanned with OKEN Scanner

Formele clinice ale flebotrombozelor profunde cuprind :

1. *Flebitele postoperatorii* survin după intervenții chirurgicale, fiind favorizate de repausul la pat, de meteorismul abdominal prelungit și de tulburările ventilatorii. Sînt mai frecvente la obezi, denutriți, canceroși, varicoși și la cei cu sindrom posttrombotic.

2. *Flebitele la traumatizați* apar la cei cu distrucții tisulare întinse și după imobilizare prelungită în aparat gipsat. Sînt responsabile de embolia pulmonară care survine la prima mobilizare și de unele sechele care persistă după fracturi (sindrom posttrombotic).

3. *Flebitele obstetricale* sînt favorizate de travaliul dificil, cezariană, infecții postpartum, avorturi septice etc.

4. *Flebitele medicale* apar în cadrul leucemiilor, cardiopatiilor decompensate, septicemiilor, cancerelor avansate și unor boli de sistem.

5. Dintre formele clinice după localizare se descriu :

a. Flebotromboza venei cave inferioare ; se caracterizează clinic printr-un edem masiv al ambelor membre inferioare („în potcoavă"), circulație colaterală abdomino-toracică de tip cavo-cav, tulburări vezicale și rectale.

b. Flebotromboza membrului superior poate apărea la cei cu insuficiență cardiacă congestivă, procese canceroase avansate, sau la indivizi aparent sănătoși, realizînd tromboza venei axilare sau sindromul lui Paget-Schroetter, ca urmare a unui efort fizic neobișnuit.

Diagnosticul se pune în mod obișnuit pe simptomatologia clinică și testele de laborator, care reflectă fidel starea de hipercoagulabilitate. Flebografia are indicații restrînse, doar la cazurile cu indicație operatorie, pentru precizarea întinderii obstrucției și stabilirea eficienței tratamentului.

Obstrucția venoasă profundă poate fi pusă în evidență clinic prin proba lui Perthes care a fost descrisă.

Pentru diagnosticul precoce al trombozelor venoase profunde se utilizează testul cu fibrinogen marcat cu izotopi radioactivi, trombelastografia, metoda ultrasonică bazată pe efectul Doppler și flebocinematografia.

Complicații. Flebotrombozele profunde se pot complica în faza acută cu embolia pulmonară și gangrena venoasă, iar în faza de sechele cu sindromul posttrombotic.

I. *Embolia pulmonară* este complicația cea mai dramatică, deseori avînd un prognostic infaust. Ea se datorește migrării unui tromb sau a unui fragment de tromb în circulația sistemică, pînă la nivelul arborelui arterial pulmonar. Unii factori care determină variații bruște ale presiunii venoase ar juca un rol declanșant : sculatul din pat după o imobilizare prelungită, efortul de defecare, fenomenul Valsalva în timpul somnului cît și unele condiții meteorologice.

Clinic, embolia pulmonară poate îmbrăca forme multiple :

a. Formele foarte grave se caracterizează prin debut extrem de brutal și evoluție rapidă spre deces (formele sincopale, asfixice, anginoide și forme cu colaps).

b. Forma de gravitate medie se caracterizează în mod obișnuit prin aspectul clinic al infarctului pulmonar (debut brutal, după o perioadă de neliniște inexplicabilă, cu junghi toracic violent, constrictiv, însoțit de dispnee intensă, cianoză, anxietate ; hemoptizia caracteristică este un

Scanned with OKEN Scanner

semn tardiv — apare abia la 1—2 zile ; aspect radioscopic de infarct pulmonar).

c. Formele fruste sînt expresia emboliilor mici și se manifestă clinic prin junghi toracic atenuat, tuse cu spută sanguinolentă, tahicardie, subfebrilități, neliniște.

II. Gangrena venoasă complică flebitele rapid extensive, flebitele venei cave inferioare, avînd predilecție pentru flebitele descendente postpartum care realizează aspectul de phlegmasia coerulea dolens. Blocarea completă a circulației de reîntoarcere, bruscă și rapidă, spasmul arterial reflex și anoxia tisulară, se soldează cu apariția leziunilor de gangrenă.

Clinic, gangrena venoasă survine în contextul unui edem masiv și instalat rapid, pe fondul căruia apar zone de cianoză cutanată care evoluează spre flictene cu conținut sanguinolent, gangrenă umedă sau escare ischemice, eliminarea acestora lăsînd ulcerații întinse.

Evoluția leziunilor de gangrenă venoasă este favorabilă dacă se aplică tratamentul corect al flebotrombozelor profunde. În unele cazuri sînt necesare plastii cutanate pentru vindecarea ulcerațiilor consecutive leziunilor de gangrenă tegumentară.

III. Sindromul posttrombotic este o complicație gravă ce apare în faza tardivă, de sechele postflebitice, avînd ca substrat fiziopatologic insuficiența venoasă cronică, la început a venelor profunde și apoi globală. În producerea sindromului posttrombotic joacă rol atît întinderea trombozei cît mai ales greșelile terapeutice din faza acută (tratament tardiv, insuficient, neadecvat, incorect).

Suportul morfologic al sindromului posttrombotic rezultă din procesele ce se produc în evoluția anatomică a trombului care pot realiza mai multe aspecte morfologice :

— obstrucție venoasă persistentă prin organizarea fibro-colagenă a trombului, stimulată de conținutul bogat în fibrină ;

— recanalizare precoce prin retracția trombului (în venele mari) ;

— recanalizare tardivă incompletă sau completă, cînd trombul se transformă în canale plexiforme, multiple, parțial endotelizate.

În procesul de recanalizare au loc remanieri structurale parietale care duc la distrugerea aparatului valvular superficial slab susținut de țesuturile laxe înconjurătoare, cu dilatarea acestora (varice secundare) și transformarea sistemului venos superficial și profund într-un vast rezervor sanguin patologic, în care dereglările microcirculației survin precoce cu apariția tulburărilor trofice caracteristice.

Clinic, semnele locale sînt dominate de edem, care apare în ortostatism, vesperal, decliv, păstrează godeul și este reversibil la declivitate, evoluînd rapid spre limfedemul secundar (permanent).

Tulburările trofice cutanate apar precoce, evoluează rapid, sînt mai întinse și cu sedii atipice comparativ cu boala varicoasă. Se pot prezenta sub forma dermatitelor pigmentare, eczematiforme, micotice, piodermiilor, a celulitei scleroase cu semianchiloze tibio-tarsiene și dureri nevritice prin compresiunea filetelor nervoase subcutanate, și a ulcerului de gambă, care apare pe un fond de celulită indurativă, în orice zonă a 1/3 inferioare a gambei și uneori chiar în 1/3 mijlocie. Spre deosebire de ulcerul varicos, acesta este mai întins, uneori multiplu, refractar la tratament și recidivant.

Scanned with OKEN Scanner

Varicele secundare, debutează la nivelul gambei, sînt nesistematizate, fiind întreținute de comunicante insuficiente, satelite, multiple și dispuse anarhic, a căror suprimare este necesară pentru vindecarea leziunii.

Diagnosticul se bazează pe episodul flebitic premergător (fără a fi găsit constant), pe debutul prin edem și leziuni trofice, varice apărute tardiv și nesistematizate, leziuni extinse și cu sedii atipice. Pentru diferențierea clinică a obstrucției persistente de repermeabilizare se efectuează proba lui Perthes. Flebomanometria evidențiază hiperpresiunea venoasă ortostatică, flebografia ascendentă precizează natura și extinderea leziunilor venoase profunde, iar clearence-ul cutanat cu RISA are valoare în precizarea stadiului dereglării microcirculației, toate aceste explorări constituind și teste pentru aprecierea eficacității metodelor terapeutice.

Tratamentul flebotrombozei profunde

Tratamentul profilactic. O veche axiomă medicală spune că este mai ușor să previi decît să tratezi, valabilă și astăzi și poate în mod deosebit în ceea ce privește boala trombo-embolică.

Tratamentul profilactic se indică la toți bolnavii „cu risc venos" care prezintă cauze favorizante. El se realizează prin combaterea factorilor determinanți : a stazei venoase prin mobilizare precoce postoperator, gimnastică respiratorie, combaterea parezei postoperatorii ; compresiune externă a leziunilor parietale prin măsuri care privesc actul operator ; combaterea hipercoagulării se face prin doze mici de heparină administrate postoperator.

Tratamentul curativ trebuie corect condus, urmărind simultan trei obiective terapeutice majore :

I. Împiedicarea extinderii flebitei și prevenirea emboliei pulmonare prin oprirea evoluției trombului, ceea ce se obține prin terapia anticoagulantă.

II. Dezobstrucția venei prin tromboliză sau trombectomie.

III. Combaterea stazei venoase prin aplicarea compresiei externe, care alături de celelalte măsuri vizează reducerea frecvenței sindromului post-trombotic.

I. Tratamentul anticoagulant de atac se începe cu heparină, care are o acțiune imediată (antitrombinică, antitromboplastinică și trombolitică indirectă), și de scurtă durată (1 fiolă a 1 ml conține 5000 U.I. cu acțiune de 4 ore), fără a da fenomene de cumulare. Se administrează cîte 1 fiolă la 4 ore, controlul eficacității sale fiind prelungirea timpului lui Howel la dublu față de martori sau a timpului de coagulare la dublul sau triplul valorilor normale. Riscul la hemoragii este ușor de controlat prin antidotul specific — sulfatul de protamină 5% cu acțiune instantanee.

Continuarea tratamentului anticoagulant se realizează cu ajutorul antivitaminelor K (de elecție trombostopul) cu efect antiprotrombinic. Efectul lor este tardiv, de 24—48 de ore, motiv pentru care trecerea de la tratamentul cu heparină la cel cu trombostop trebuie să se facă treptat, intercalînd o fază de terapie mixtă, de durată egală cu perioada de latență. În plus trombostopul cumulează, expune la hemoragii, fără antidot specific la supradozaj, astfel încît se sistează administrarea acestuia la apariția unei hematurii microscopice. Hemoragiile se tratează cu preparate cu acțiune rapidă de vitamina K (fitomenadiona), la care se aso-

Scanned with OKEN Scanner

ciază transfuzii cu sînge proaspăt. Eficacitatea tratamentului (hipocoagulare în parametrii de siguranță) se evaluează prin scăderea timpului Quick la 20—30%.

Preparatele de arvin (ancord), izolat din veninul unei vipere de Malaya, transformă fibrinogenul plasmatic în microcheaguri care sînt îndepărtate din circulație prin fibrinoliza patologică, cît și prin fagocitare în S.R.H. Nu influențează ceilalți factori de coagulare și nu afectează funcțiile plachetare. Permite prin administrare intravenoasă repetată reducerea fibrinogenului plasmatic la limitele de hipocoagulare pe care le dorim. După întreruperea tratamentului, fibrinogenul plasmatic crește progresiv spre valorile normale fără a urma o hiperfibrinogenemie reactivă.

II. Tratamentul trombolitic vizează dezobstrucția venei prin liza intravitală a trombului prin enzime fibrinolitice, cea mai utilizată fiind streptokinaza (Streptase). Pentru a fi eficace, tratamentul trombolitic trebuie aplicat în primele 48 de ore de la debut, cu rezultate favorabile în 70% din cazuri. Hemoragiile sînt accidente rare și se sistează prin administrare de acid EAC (20—50 ml), transfuzii de sînge sau fibrinogen. Administrarea streptazei printr-un cateter venos chiar în vecinătatea embolului din artera pulmonară nu a dus încă la rezultate concludente pînă în prezent.

III. Combaterea stazei venoase se face prin mobilizare precoce și prin aplicarea compresiei externe. Sub protecția anticoagulantelor, mobilizarea precoce din pat este metoda cea mai bună de a combate staza venoasă. Ea este permisă numai la 2—3 zile după scăderea febrei, a tahicardiei și după ameliorarea sau dispariția edemului. Pentru prevenirea sechelelor este esențial și obligatoriu ca mobilizarea să se facă sub protecție de compresie externă (de la haluce pînă la arcada inghinală), care se suprimă doar în perioadele de clinostatism, cu piciorul la 15° față de orizontală. Dacă după cedarea fazei acute, persistă edemul ortostatic, compresia elastică se va menține cel puțin 6—12 luni.

Tratamentul chirurgical se adresează :

1. Trombozei venoase prin trombectomie, flebectomie sau ligaturi.
2. Emboliei pulmonare — operația Trendelenburg (embolectomia arterei pulmonare).
3. Sindromului posttrombotic — flebectomii sau ligaturi.

Trombectomia are valoare doar înainte de organizarea trombului, dezobstrucția realizîndu-se prin aspirație sau cu ajutorul sondei Fogarty în prezența anticoagulantelor, fiind aplicabilă numai pînă la nivelul carefurului femural, pe vena iliacă, femurală și cavă inferioară.

Flebectomia segmentului de venă complet trombozat a fost preconizată de Leriche, pe baza principiului de a elimina spina iritativă generatoare de spasme vasculare. Nu a dat însă rezultatele scontate.

Ligatura venei cave inferioare (sau montarea unei site) se face prin abord extraperitoneal (incizie Bergmann-Israel), numai sub vărsarea venelor renale cu aspirarea în același timp operator a cheagurilor. Edemul restant al membrelor inferioare poate apărea în 50% din cazuri. Se pot practica ligaturi ale venei poplitee sau femurale, cu rezultate favorabile, dar nu se va ligatura niciodată vena în care se găsește tromb, datorită riscului mare al emboliei.

Embolectomia pulmonară, preconizată în anul 1908 de Trendelenburg, se efectuează astăzi sub protecție de circulație extracorporeală prin aspi-

Scanned with OKEN Scanner

rație, urmată obligatoriu de controlul cavităților cardiace și de ligatura venei cave inferioare (tehnica Arthur Beall și Denton Cooley).

În *sindromul posttrombotic*, ligatura tuturor comunicantelor dintre sistemul venos pelvian superficial și profund, extirparea venelor varicoase cînd sistemul venos profund este recanalizat, și ligatura sau secționarea venei femurale pentru suprimarea refluxului, au dat rezultate discutabile.

VARICOCELUL

Varicocelul este constituit prin dilatația varicoasă a venelor cordonului spermatic. Este o afecțiune benignă, care poate însă avea unele consecințe asupra spermatogenezei.

Etiopatogenie

Se descriu două forme de varicocel :

— varicocel primitiv (idiopatic) ;

— varicocel simptomatic.

a) Varicocelul primitiv se observă în special la tineri, după pubertate (maximum de frecvență 15—35 ani) și apare de predilecție în partea stîngă, putînd fi însă localizat și în dreapta sau bilateral. Se explică predominanța în stînga deoarece vena spermatică stîngă, de obicei avalvulată, se varsă perpendicular în vena renală stîngă, ceea ce creează o dificultate de întoarcere venoasă și deci stază retrogradă. În dreapta, vena spermatică, valvulată, se varsă în unghi ascuțit în vena cavă, ceea ce ușurează întoarcerea venoasă. De asemenea, se incriminează diferența de presiune venoasă, mai mare în vena renală (prezența reninei etc.) decît în vena cavă și compresia pensei arterei mezenterice superioare, ceea ce creează dificultăți hidrodinamice în stînga.

b) Varicocelul simptomatic este semnificativ clinic cînd apare în dreapta sau recent în stînga, indiferent de vîrstă. Este consecința unui obstacol pe calea de întoarcere venoasă spermatică, reprezentat cel mai frecvent de tumori renale, pararenale (mai ales în stînga unde comprimă vena renală), de tumori ale cavității pelviene sau adenopatii situate, îndeosebi, în fosele iliace.

Anatomie patologică

Varicozitățile sînt predominante mai frecvent în pachetul venos spermatic anterior și prezintă, în timp, modificări patologice ale peretelui venos, asemănător cu cele din venele superficiale ale membrelor inferioare, cu care uneori se asociază, sugerînd astfel o deficiență de sistem. Varicocelul netratat la timp poate determina, prin prezența și greutatea lui, o alungire cu subțierea prin atrofie a cremasterului și dartosului și cu coborîrea (alungirea) hemiscrotului respectiv. De asemenea, staza în circulația sanguină a testiculului poate antrena tulburări de spermatogeneză.

Simptomatologie

Bine tolerat mult timp, varicocelul poate produce senzația de greutate sau de jenă locală.

Scanned with OKEN Scanner

Obiectiv, la examenul în ortostatism, se constată la inspecție o asimetrie a celor două burse, hemiscrotul respectiv (de regulă stîng) fiind mai coborît, cu aspect flasc, aton. La palpare se percepe o masă boselată, moale, situată deasupra și posterior de testicul ; senzația palpatorie este particulară, de pachet de intestine de pasăre sau de rîme.

Varicocelul, în diverse stadii de dezvoltare, se întîlnește relativ frecvent și este adesea asociat cu alte extazii venoase sau cu hernii de slăbiciune, trădînd boala de colagen.

Diagnosticul pozitiv este ușor de stabilit ; diagnosticul diferențial cu hidrocelul (transiluminarea) sau cu hernia inghino-scrotală sau inghino-funiculară cu conținut epiploic, nu pune probleme deosebite (reductibilitate etc.). Important este însă de stabilit dacă este varicocel esențial (primitiv) ; locul și timpul de constituire ca și examenul general atent (urografie, tușeu rectal, vaginal etc.) stabilesc varietatea de varicocel.

Este de semnalat, de asemenea, că uneori răsunetul psihologic este important, determinînd impotență sexuală de diferite grade.

Evoluția varicocelului primitiv (esențial) este foarte lentă ; în stadii avansate poate determina jenă permanentă locală, atrofie testiculară și uneori complicații acute, ca flebite sau tromboflebite.

Tratament

Tratamentul conservator este de cele mai multe ori suficient și constă din aplicarea unui suspensor.

Tratamentul chirurgical este indicat numai atunci cînd dilatațiile venoase sînt mari, supărătoare permanent și antrenează complicații (atrofii testiculare, tulburări în spermatogeneză, flebite).

Trebuie menționat că unii tineri purtători ai unui varicocel mic sau moderat, cu tulburări complexe psiho-sexuale de altă etiologie, cer cu insistență operația, în speranța rezolvării impotenței ; în aceste cazuri operația trebuie evitată și tratat fondul afecțiunii psiho-endocrine.

Cura radicală a varicocelului constă din operațiile :

— ligatura venelor spermatice, retroperitoneal, interceptate prin incizie în fosa iliacă (operația Ivanisievici) ;

— rezecția pachetelor venoase dilatate, la nivelul funiculului.

În funcție de stadiul evolutiv și de consecințele locale determinate de varicocel, se pot asocia operații corectoare ca :

— rezecția parțială a hemiscrotului respectiv (mult alungit) ;

— suspensia testiculului ;

— transpoziția cordonului spermatic.

Aceste operații asociate au ca scop evitarea recidivei și ameliorarea condițiilor hidrodinamice venoase.

Varicocelul simptomatic obligă la depistarea și tratarea cauzei determinate, după care varicocelul-simptom dispare fără tratament direct.

Scanned with OKEN Scanner